# Comment rédiger une demande d'examen optimale

DES de pneumologie – 17 novembre 2023

Constance de Margerie-Mellon
Service de Radiologie, Hôpital Saint-Louis, Paris
Université Paris Cité

Hôpital Saint-Louis AP-HP

Université Paris Cité

# Importance de la collaboration pneumologue-radiologue

**Rôle central de l'imagerie** dans la prise en charge de nombreuses pathologies pneumologiques

**Rôle central des informations cliniques** et paracliniques pour la réalisation d'un examen d'imagerie optimal

Multiples diagnostiques **radio-cliniques**

Communication +++

# Importance de la collaboration pneumologue-radiologue

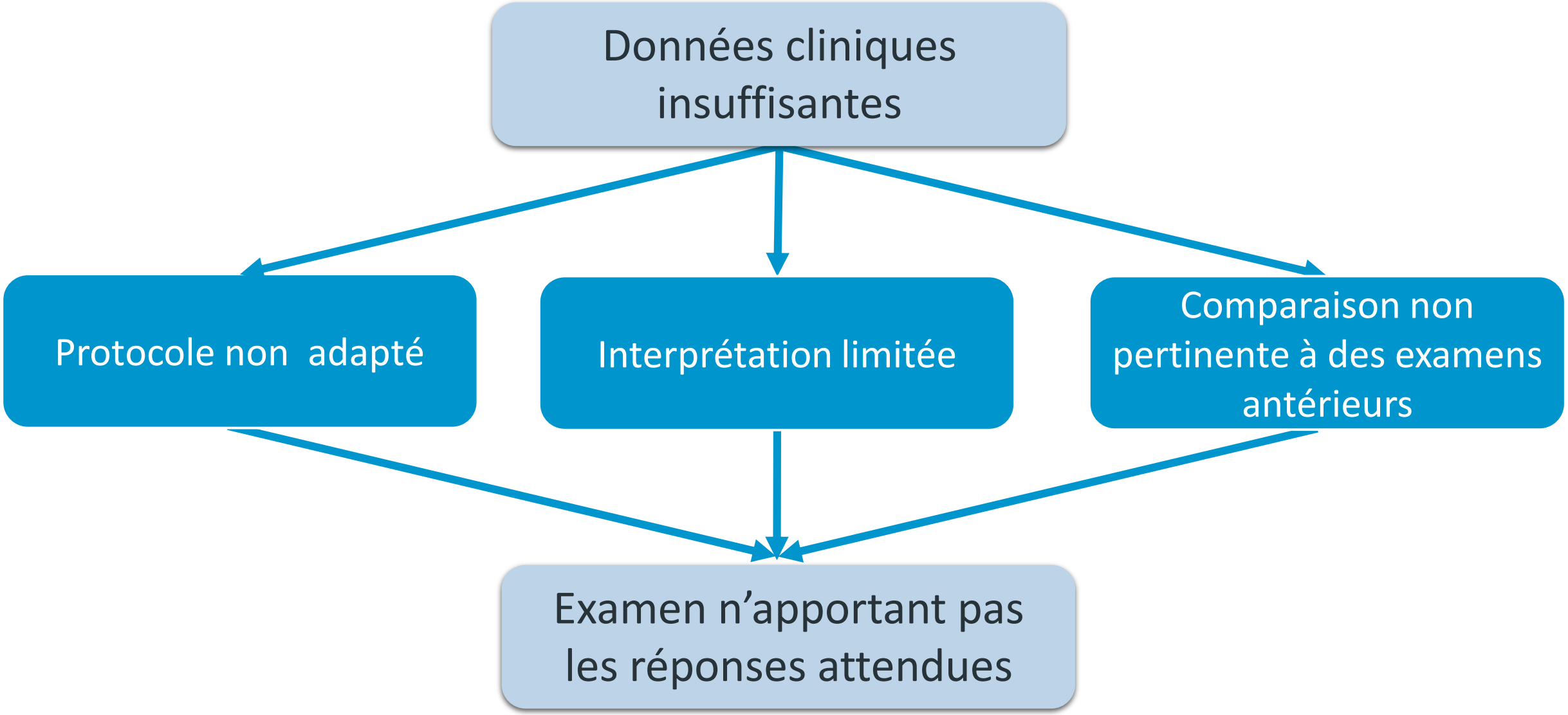

# Informations « administratives »

Identité du **patient**, service

Identité du **demandeur**

Avec coordonnées +++

- Questions sur le contexte
- Résultats importants à communiquer



**Ecrire lisiblement!**

# Informations cliniques

**Antécédents pertinents** pour le problème actuel

**Symptômes/problème clinique** motivant la demande, avec le degré d'urgence

**Question posée** au radiologue

- Diagnostic positif?
- Diagnostic étiologique?
- Evaluation pronostique?
- Suivi d'une maladie connue?
- Non exhaustif…



**Eviter les abréviations obscures**
**Etre synthétique**

2. Si patient externe ou sortant prévoir l'ordonnance du produit de contraste (Tel : 2

TYPE DE SCANNER

Région anatomique : TDM thorax

Contexte clinique (motif et finalité de l'examen) :
Réévaluation PID après traitement par ciclosporine de 3 mois
(IPEX avec mutation FoxP3)

Thorax NO + V

ATTENTION : TOUTE DEMANDE INCOMPLETE OU ILLISIBLE NE SERA PA

Date de création 22/08/2016

Personne chargée du suivi du document MER / CM

INFORMATIONS OBLIGATOIRES

Créatinémie : 490 µmol/l Clairance : 12 ml/min

Diabète : ☑ oui* ☐ non

* Traitement : ☐ Biguanides ☑ Non Biguanides

Précaution contact : ☐ oui ☑ non

Précaution protecteur : ☐ oui ☑ non

Myélome : ☐ oui ☑ non

~~Grossesse :~~ ☐ oui ☐ non

Contre-indications (Allergies, antécédents) :

INFORMATIONS ADMINISTRATIVES

Statut du patient au moment de l'examen :

☑ Hospitalisé à : L2 [1] ☐ Hôpital de jour à : ..... [1] ☐ Sortant [2] ☐ Externe [2]

1. Demande de brancardage à effectuer, patient prêt, au plus tard 30 minutes avant l'examen
2. Si patient externe ou sortant prévoir l'ordonnance du produit de contraste (Tel : 29122)

4

TYPE DE SCANNER

Région anatomique : TDM Thoracique (+ abdominale) sans injection

Réservé à la Radiologie

DLP : mGy.cm

Thorax abdo sans

Volume PDC : m

Etiquette PDC

samedi

Contexte clinique (motif et finalité de l'examen) :
Patient âgé de 72 ans IRC, dialysé, greffé rein le 23/12/2015 avec mise en place de la fonction du greffon initiation des séances de dialyse. Le patient présente une désaturation à 89% malgré l'absence de signes de surcharge et une dialyse adéquate avec bonne UF. Cause sous-jacente de ↗ CRP.

ATTENTION : TOUTE DEMANDE INCOMPLETE OU ILLISIBLE NE SERA PAS PRISE EN COMPTE

=> Pneumopathie hypoxémiant ? (c'est l'urgence)

Sauvetage le patient présente un hydrothorax ou épanchement pleural

Date de création 22/08/2016

Personne chargée du suivi du document MER / CMT

Impression pour information. Seule la version électronique fait foi.

L'état postérieur TDM abdominal pour évaluation de l'hydro

# Exemple d'adaptation du protocole en TDM thoracique

Première exploration d'une PID fibrosante: acquisition **en expiration**

Doute sur une PID débutante aux bases: acquisition en **décubitus ventral**

Suivi d'une pathologie (hors PID) connue: possibilité de **diminuer les doses**

Anomalies pleurales: acquisition **post-injection tardive**

Décubitus dorsal

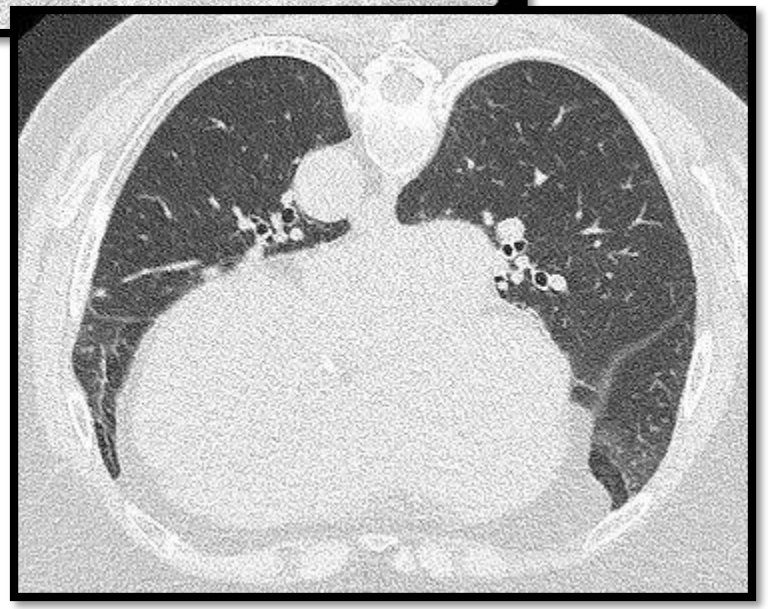

Décubitus ventral

# Exemple d'adaptation du protocole en TDM thoracique

Première exploration d'une PID fibrosante: acquisition **en expiration**

Doute sur une PID débutante aux bases: acquisition en **décubitus ventral**

Suivi d'une pathologie (hors PID) connue: possibilité de **diminuer les doses**

Anomalies pleurales: acquisition **post-injection tardive**

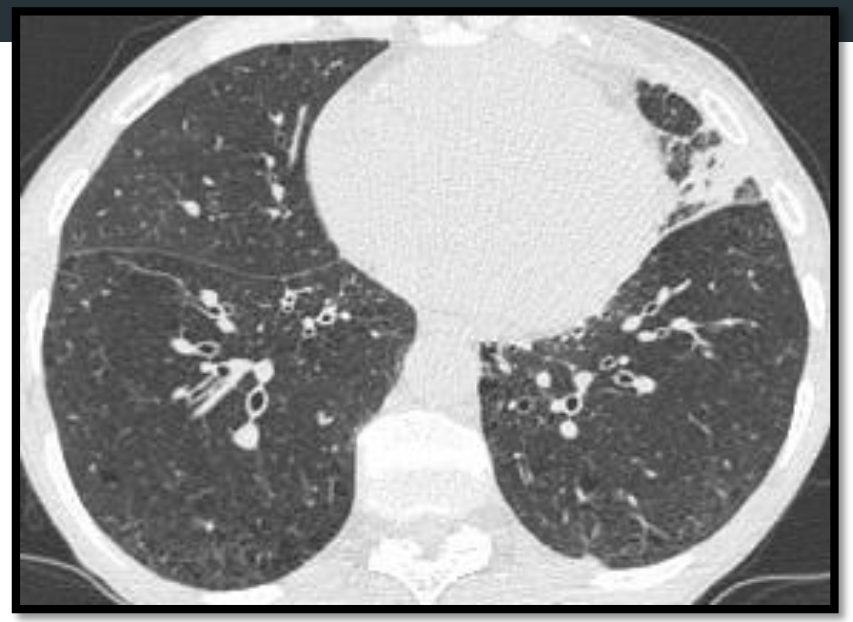

M0
PDL 95
mGy.cm

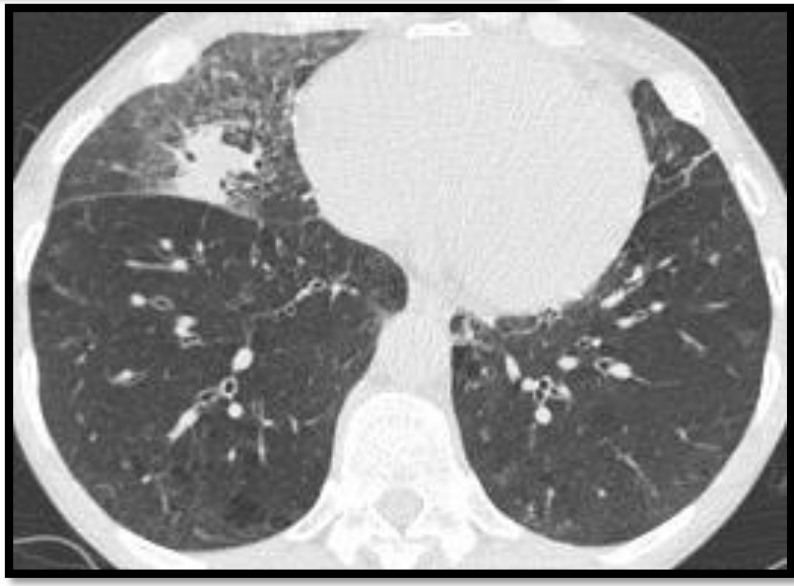

M1
PDL 45
mGy.cm

# Cas de l'injection de produit de contraste iodé

## Indications

- Exploration des artères pulmonaires/de l'aorte thoracique (angioTDM)
- Exploration de la plèvre
- Exploration du médiastin
- Bilan d'extension/suivi en oncologie thoracique

## Voies d'abord

- Voie veineuse périphérique
- Voie veineuse centrale
- Chambre implantable +/-

**Attention: pour l'injection à fort débit (4ml/s), un cathlon minimum 20G (rose) est requis**

# Cas de l'injection de produit de contraste iodé

| Contre-indication | Remarque |
|---|---|
| Réaction d'hypersensibilité allergique au produit de contraste iodé | Réactions croisées entre produits de contraste iodés |
| DFG < 30 ml/min | Si examen absolument nécessaire: hyperhydratation parentérale pré, per et post procédure |
| Hyperthyroïdie non traitée ou non équilibrée | |
| Insuffisance cardiaque décompensée | |

http://www.sfrnet.org/sfr/societe/5-groupes-de-travail/qualite-securite-gestion-des-risques/agents-de-contraste-cirtaci/index.phtml

# Hypersensibilité aux produits de contraste iodé

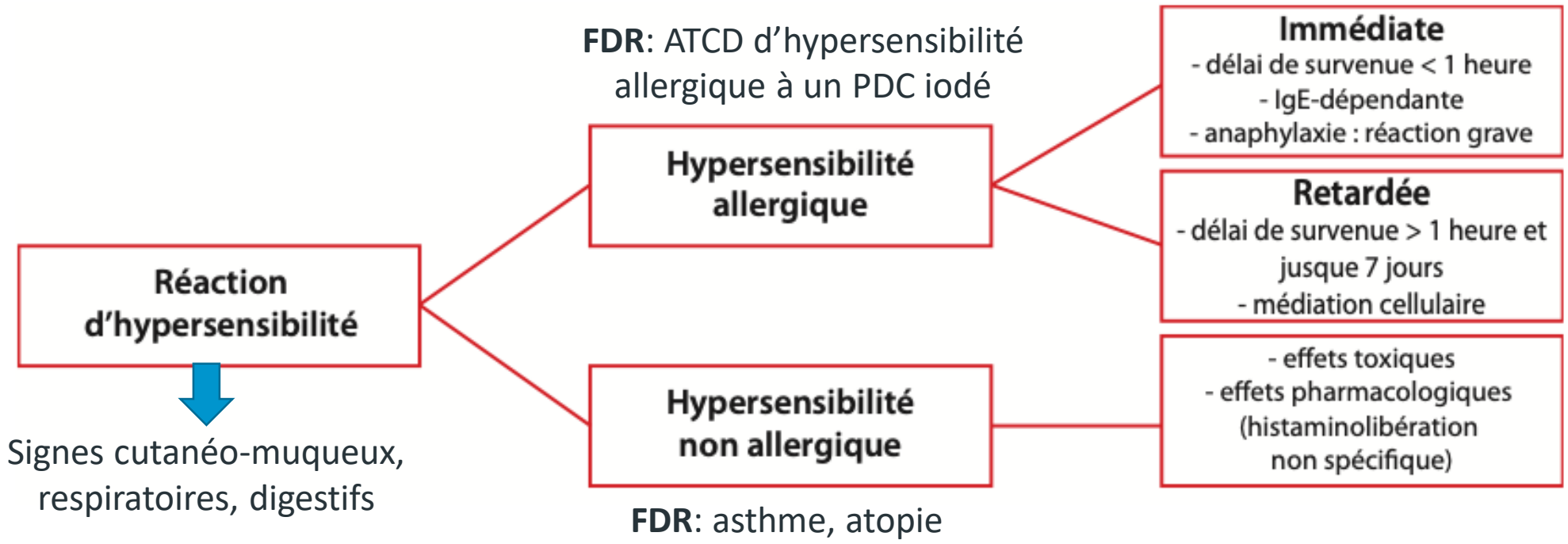


En cas de réaction d'hypersensibilité: **bilan allergologique** nécessaire pour distinguer les 2 types d'hypersensibilité

Pas d'intérêt de la **prémédication**

http://www.sfrnet.org/sfr/societe/5-groupes-de-travail/qualite-securite-gestion-des-risques/agents-de-contraste-cirtaci/index.phtml

# Cas de la femme enceinte

**Pas d'étude animale** ayant démontré une **tératogénicité** avec les PDC iodés

Indication de l'examen d'imagerie indiscutable + injection de produit de contraste indispensable = **possibilité de réaliser cet examen chez une femme enceinte** quelque soit le terme

PDC iodé injecté après 12 SA (date de captation d'iode par la thyroïde fœtale) = **surveillance de la fonction thyroïdienne** du nouveau-né

Sfrnet.org, fiche CIRTACI grossesse

Examen peut être réalisé **sans problème particulier** si ne couvre pas la région abdominale

**Tablier de plomb** si abdomen proche de la zone explorée, avec précautions

Si suspicion d'EP, **angioscanner à préférer** par rapport à la scintigraphie pulmonaire en raison d'une irradiation moindre

DG Euratom 97/43

# Importance des informations cliniques pour l'interprétation

Homme 34 ans
Demande angioTDM thoracique pour dyspnée aigue

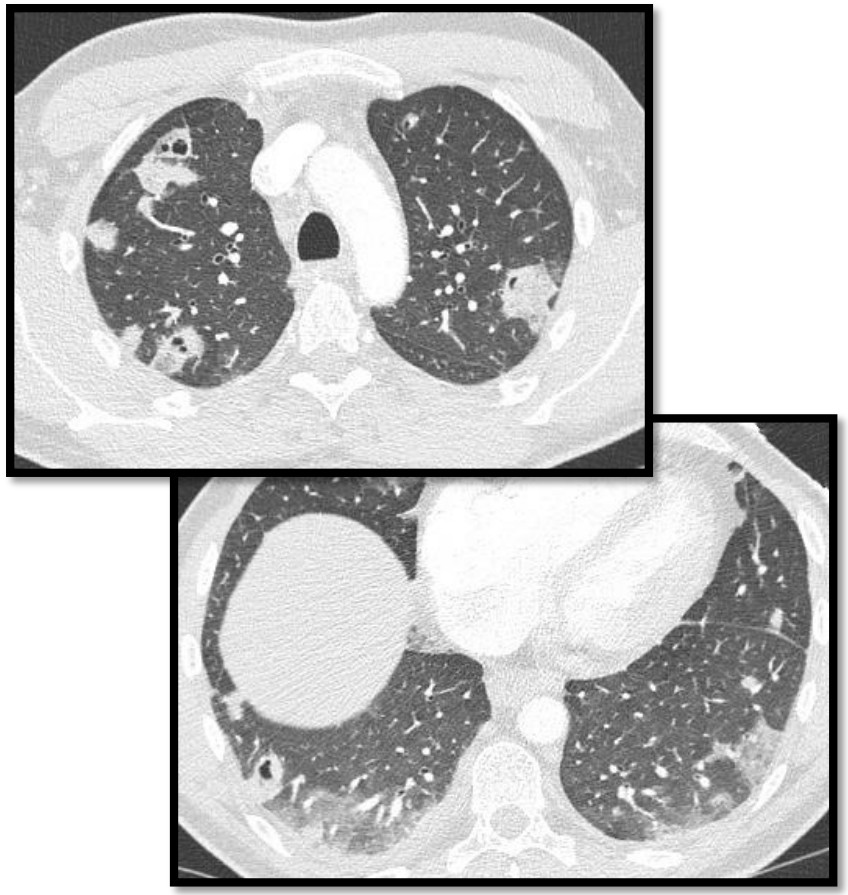

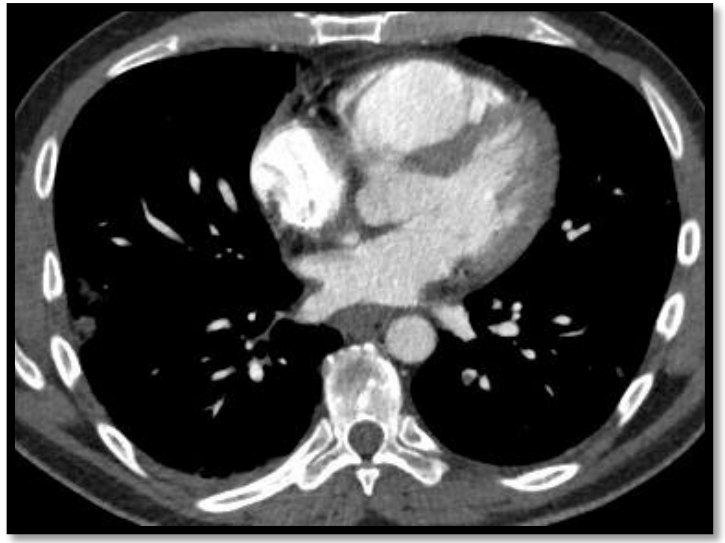

Diagnostic?

Embolies septiques?

Info supplémentaire
patient toxicomane IV

Embolies septiques +++

# Importance des informations cliniques pour l'interprétation

Femme 58 ans
Toux, fébricule, syndrome inflammatoire

Diagnostic?

Pneumonie organisée

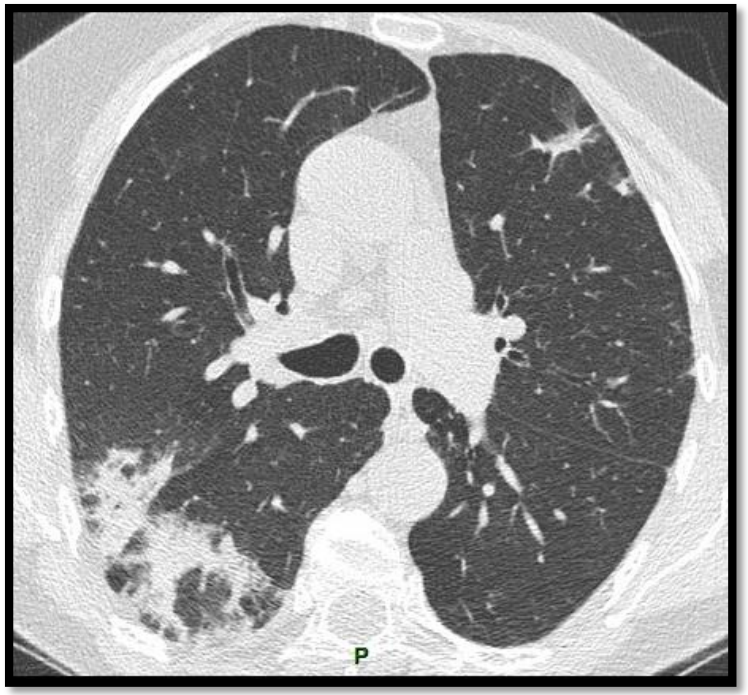


TDM 1 mois auparavant

# Informations supplémentaires pour les examens de suivi

Identification de l’examen de référence

Traitement(s) entrepris

Réponse clinique



# En conclusion

Prenez le temps de remplir vos demandes d'imagerie!

En cas de doute: discutez avec un radiologue

# Merci pour votre attention!