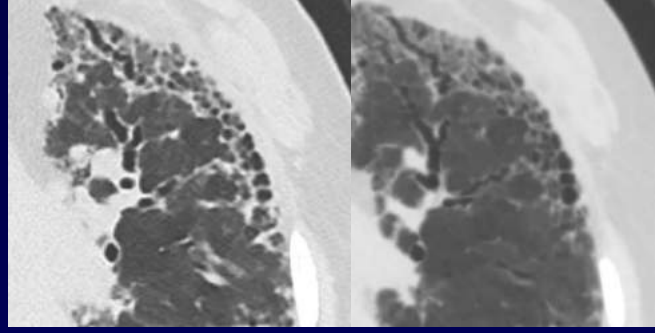

Comment interpréter une TDM de PID : le baBA pour l'interne

Brillet PY

Hôpital Avicenne, Bobigny

Les étapes du raisonnement

Paramétrage technique ?
Lésions élémentaires ?
Lésion principale (caractéristiques)?
Topographique (à l'échelle du poumon/lobule)?
Lésion associées (thoraciques/extrathoraciques)?
Diagnostics TDM (max 3) ?

Intégration des données cliniques
Approche multidisciplinaire

Diagnostic (certitude ou provisoire)
Sévérité
Suivi

Bases du raisonnement

1. Caractéristiques sémio. du signe prédominant
   - Signe le plus étendu
   - Signe de moins bon pronostic (fibrose++)
   - Gammes diagnostiques
2. Localisations caractéristiques
   - A l'échelle du lobule pulm. (micronodules)
   - A l'échelle du poumon
     - Périphérique et basal: FPI, PINS, asbestose
     - Supérieure et moyenne: sarcoidose, Carrington (ailes de papillon inversé = sous-pleural), FEPP, PHS
     - Centrale: OAP, PCJ, hémorragie alvéolaire
     - Sans prédominance: PHS, médicaments, F. familiale

En pratique : « la recette »

1. On garde la notion de signe prédominant

2. On associe une particularité sémiologique de celui-ci
   - Avec le plus souvent un élément de localisation

3. On cherche à identifier un « pattern »: association d'un/plusieurs autre(s) élément(s) sémiologique(s)

4. Rester simple: probabilité a priori de diagnostic
   - Eliminer en priorité: oedème pulmonaire, LK
   - En fonction de l'âge: FPI, sarcoidose

Intégration des données cliniques: rechercher une PIDC secondaire

- Insuffisance cardiaque gauche chronique
- Prolifération maligne diffuse
- Médicament pneumotoxique (Pneumotox)
- Age
- Tabagisme
- Pneumoconioses (particules minérales)
- PHS (particules organiques)
- Infection chronique diffuse
- Connectivite (et vascularite): signes extra-thoraciques

Intégration des données cliniques: rechercher une PIDC secondaire

- Insuffisance cardiaque gauche chronique
- Prolifération maligne diffuse
- Médicament pneumotoxique (Pneumotox)
- Age
- Tabagisme
- Pneumoconioses (particules minérales)
- PHS (particules organiques)
- Infection chronique diffuse
- Connectivite (et vascularite): signes extra-thoraciques

Gammes diagnostiques

- Nodules - Micronodules
- Verre dépoli
  - Crazy paving
- Condensations alvéolaires
- Opacités linéaires
- Kystes et autres cavités

- Lésions de fibrose
  - Rayon de miel
  - Masses de fibrose

Fibrose pulmonaire

- Distorsion architecturale caractérisée par
  - Déplacement anormal de bronches, vx, scissures ou septa
  - Perte de volume
- Bronchectasies ou bronchiolectasies de traction
  - Dilatation irrégulière bronchique ou bronchiolaire causée par la fibrose pulmonaire rétractile
- +/- rétic. intra-lobulaires
- Rayon de miel
  - T. pulmonaire détruit et fibreux contenant de nbreux espaces aériens kystiques avec une paroi fibreuse
  - Maladie pulmonaire terminale (end-stage lung disease)
  - *Fibrose pulmonaire idiopathique*

Rayon de miel

- **Espaces aériens kystiques**
- **Diamètre régulier (3-10 mm)**
- **Mono/multicouche**
- **Parois épaisses, bien limitées**
- **Diagnostic différentiel :**
  - **Bronchiolectasies de traction**
  - **Emphysème paraseptal**

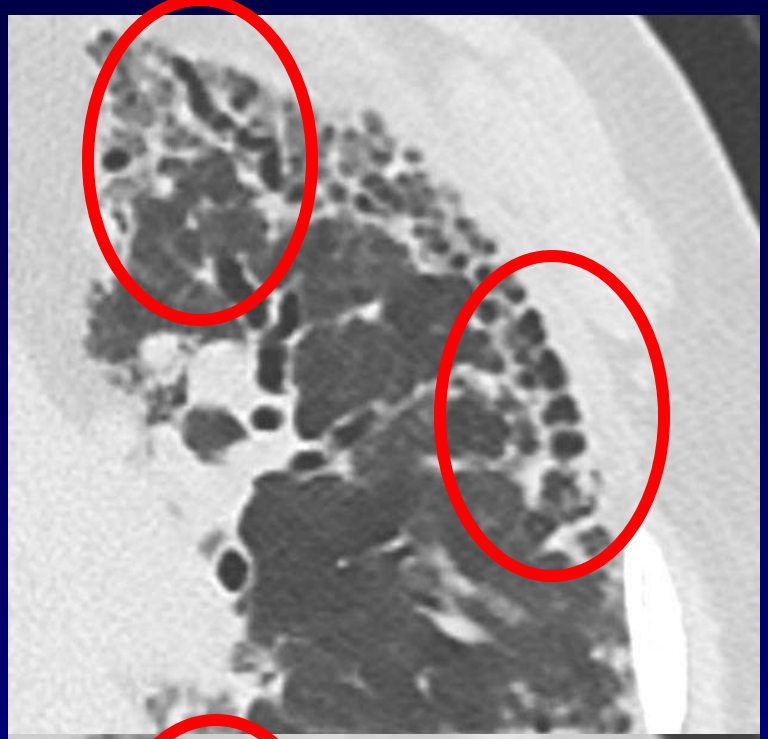

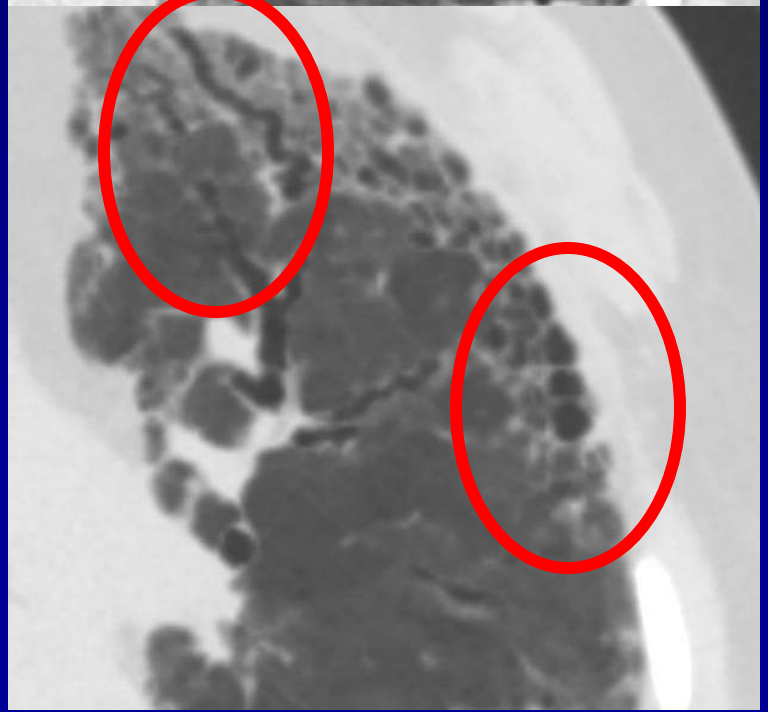

PID fibrosantes

Masses	Distorsion bronchique	Lignes hilopéripheriques	RM	Réticulations	VD
			PIC/FPI PHS chronique Connectivite (PR)		PHS chronique Connectivite
	PINS				
Sarcoïdose					
Silicose			Asbestose		Bérylliose
	Médicaments				
	FEPP				
			PID du fumeur, ILA		

Fibrose pulmonaire

- Distribution
  - Périphérique et basal: FPI, PINS, asbestose, PR
  - Fibrose anarchique: PHS, médicaments, fibrose familiale
  - Respect sous-pleural: PINS
  - Supérieure et moyenne: sarcoidose, silicose, FEPP, PHS
- Fibrose avec anomalies bronchiolaires
  - Lobules clairs, verre dépoli, kystes: PHS
  - Bronchique/bronchiolaire, VD, kystes: Sjogren
- Fibrose avec autres anomalies
  - Adénopathies:
    - Sarcoidose, silicose
    - Unilatérale : BK, lymphome compliquant une PID
  - Plevre/péricarde: connectivites
  - Œsophage: sclérodermie
  - Hypertension pulmonaire: connectivite, CPFE (emphysème)

Hodnett PA. AJRCCM 2013;188(2):141-9

TDM et bilan initial

- Rôle pronostic
  - Extension fibrose, RM
  - Sévérité des bronchectasies

- Facteurs aggravants
  - Hypertension pulmonaire
  - Hernie hiatale
  - Coronaropathies

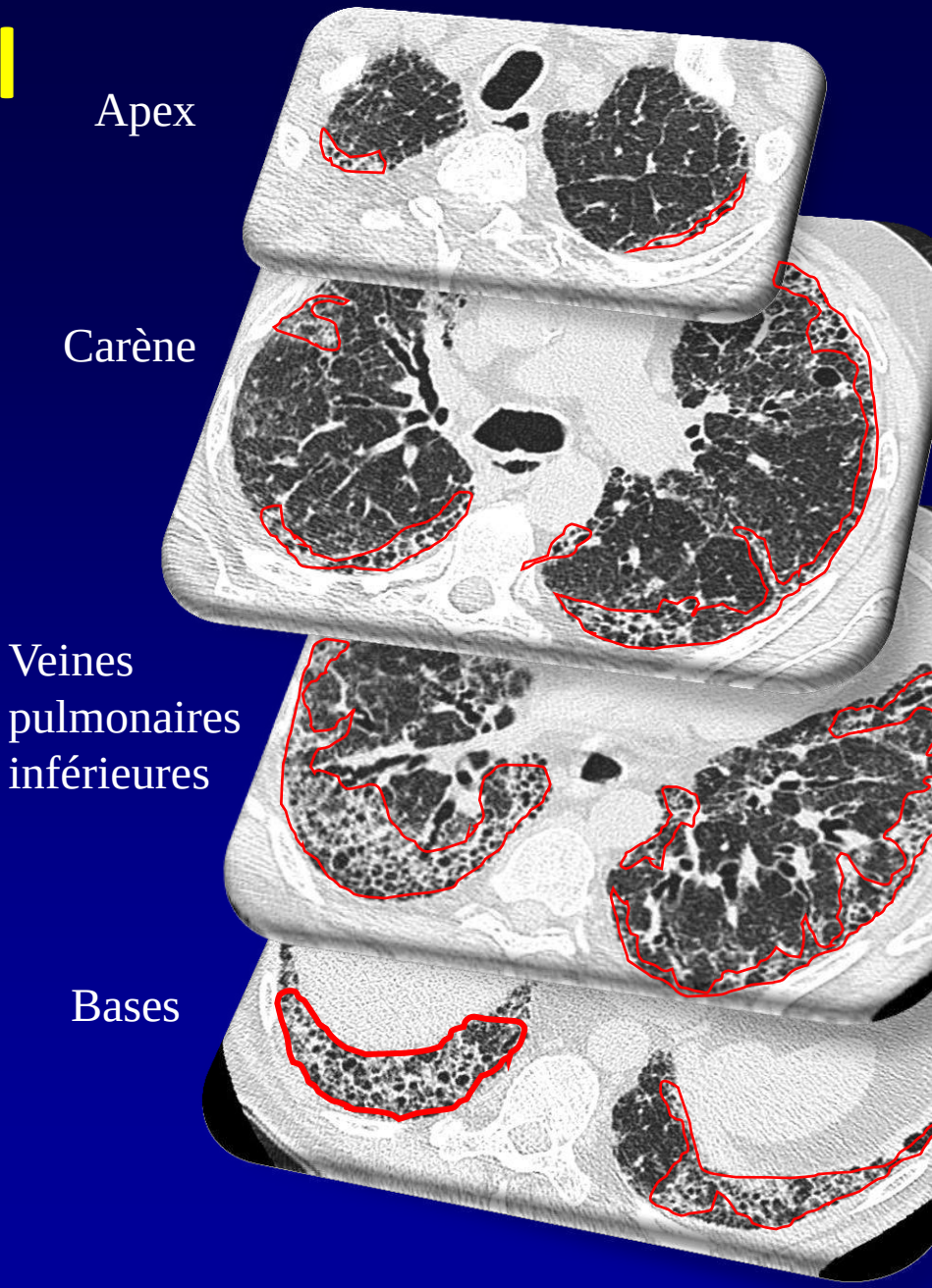

Edey AJ. Eur radiol 2011;21:1586-93

TDM et bilan initial

- Rôle pronostic
  - Extension fibrose, RM
  - Sévérité des bronchectasies

- Facteurs aggravants
  - Coronaropathies
  - Hernie hiatale
  - Hypertension pulmonaire

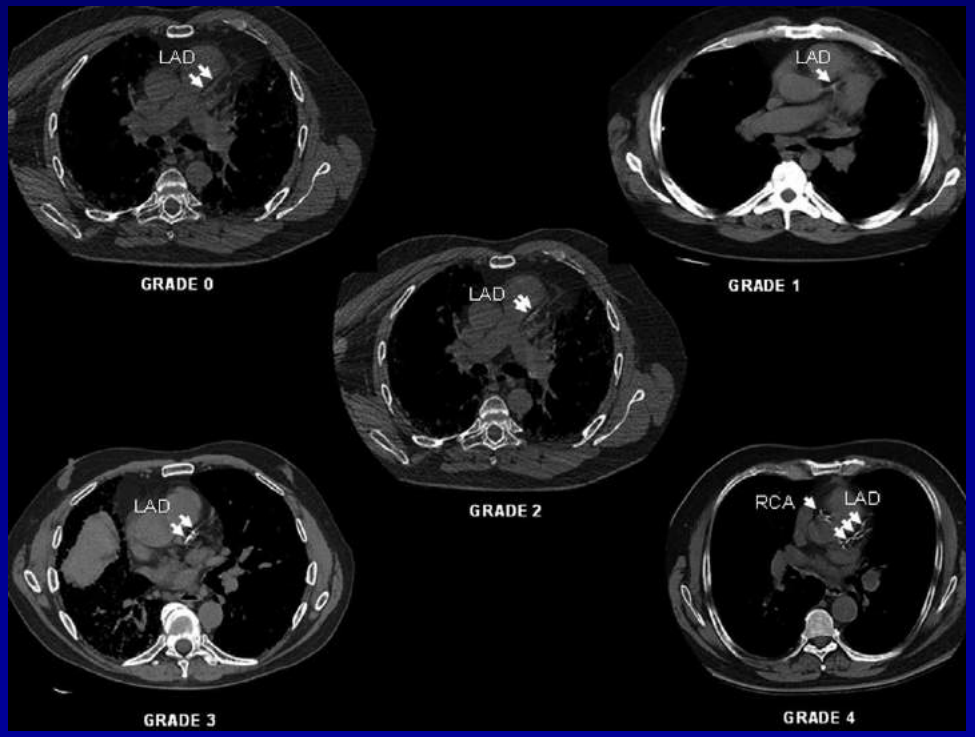

Nathan SD. Respirology 2011;16,481–486.

Signe d'HTAP ?

TAP > 30 mm
Ao / TAP <1

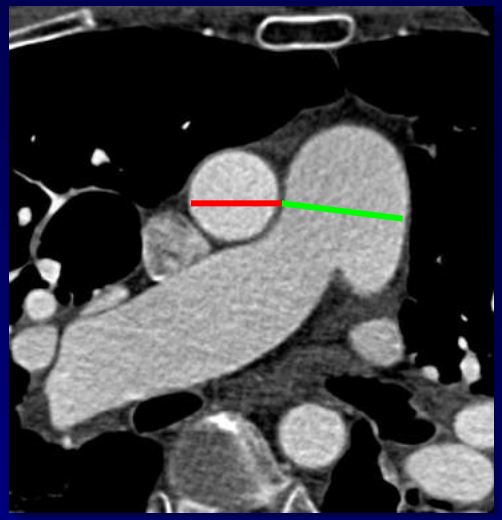

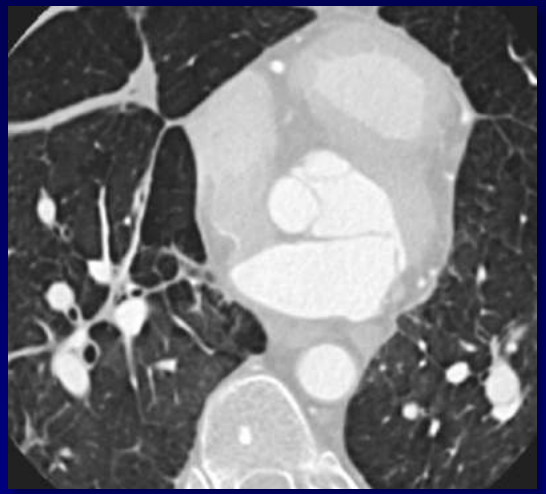

Rapport
Art Seg /
Bronches
> 1.25

Epaississement
de la voie
d'éjection
pulmonaire

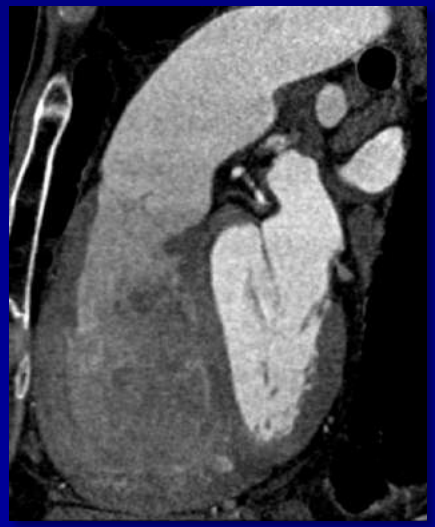

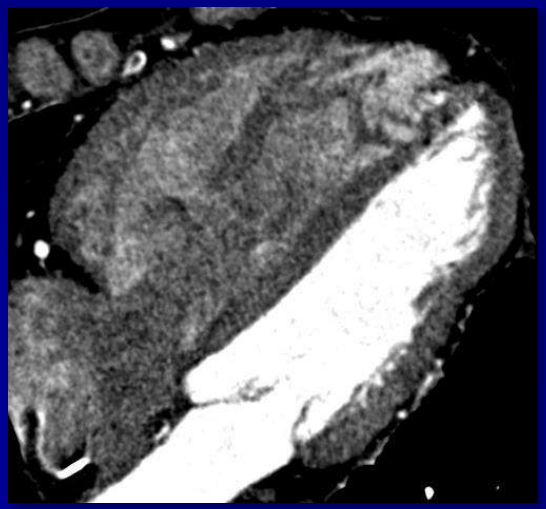

Dilatation VD
Epaississement
myocardique
droit

Nouvelle classification ATS/ERS des PID

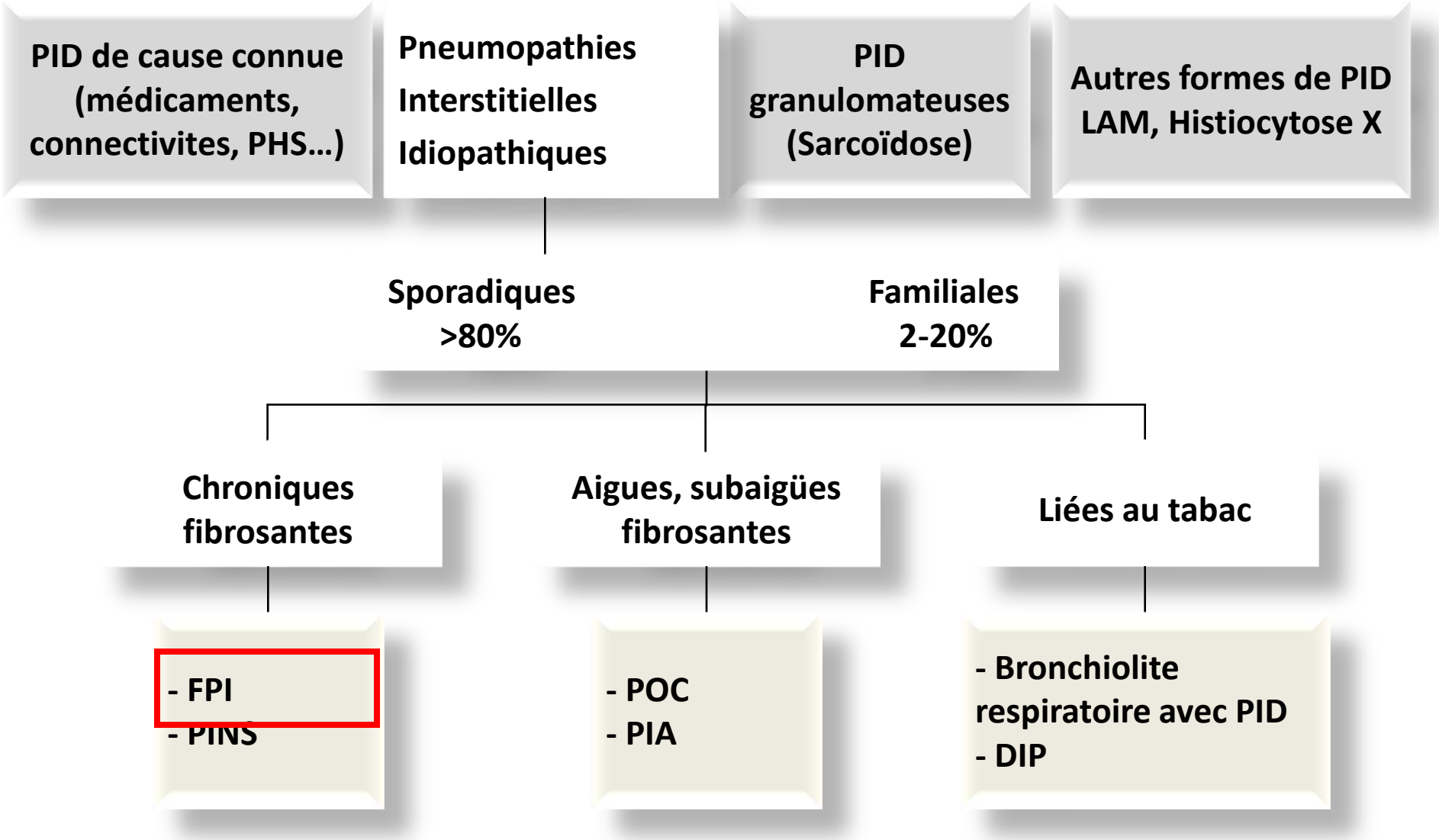

Fibrose pulmonaire idiopathique (FPI)

- **La plus fréquente et la plus grave (survie médiane de 3 ans)**
- **Hommes: 75%, fumeur, âgé (Age > 70 ans)**
  - Fell CD. AJRCCM 2008;181:832
- **Strictement limitée aux poumons**
- **Aspect pathologique de la pneumonie interstitielle commune (PIC)**
  - Hétérogénéité temporelle (foyers MF jeunes, RM)
  - Hétérogénéité spatiale (poumon sain)
- **Critères ATS/ERS 2011 ont placé la TDM au centre du diagnostic**
- **Décision thérapeutique lors de la discussion multidisciplinaire**
  - Exploration complémentaire « invasive »: biopsie pulmonaire chirurgicale
  - Traitement spécifique: pirfénidone (CAPACITY, Lancet 2011), nintedanib (INPULSIS, NEJM 2014)...

Richeldi L. Lancet 2017;389:1941-52.
Raghu G. Eur Respir Rev 2017;26(145). pii: 170071

Contexte

- 2018 : de nouvelles recommandations pour le diagnostic de Fibrose Pulmonaire Idiopathique

Diagnostic criteria for idiopathic pulmonary fibrosis: a Fleischner Society White Paper

David A Lynch, Nicola Sverzellati, William D Travis, Kevin K Brown, Thomas V Colby, Jeffrey R Galvin, Jonathan G Goldin, David M Hansell, Yoshikazu Inoue, Takeshi Johkoh, Andrew G Nicholson, Shandra L Knight, Suhail Raoof, Luca Richeldi, Christopher J Ryerson, Jay H Ryu, Athol U Wells

This Review provides an updated approach to the diagnosis of idiopathic pulmonary fibrosis (IPF), based on a systematic search of the medical literature and the expert opinion of members of the Fleischner Society. A checklist is provided for the clinical evaluation of patients with suspected usual interstitial pneumonia (UIP). The role of CT is expanded to permit diagnosis of IPF without surgical lung biopsy in select cases when CT shows a probable UIP pattern. Additional investigations, including surgical lung biopsy, should be considered in patients with either clinical or CT findings that are indeterminate for IPF. A multidisciplinary approach is particularly important when deciding to perform additional diagnostic assessments, integrating biopsy results with clinical and CT features, and establishing a working diagnosis at regular intervals since the d diagnoses of IPF.

Lancet Respir Med 2017

Published Online November 15, 2017 http://dx.doi.org/10.1016/S2213-2600(17)30433-2

See Online/Comment http://dx.doi.org/10.1016/S2213-2600(17)30443-5

Diagnosis of Idiopathic Pulmonary Fibrosis

An Official ATS/ERS/JRS/ALAT Clinical Practice Guideline

Ganesh Raghu, Martine Remy-Jardin, Jeffrey L. Myers, Luca Richeldi, Christopher J. Ryerson, David J. Lederer, Juergen Behr, Vincent Cottin, Sonye K. Danoff, Ferran Morell, Kevin R. Flaherty, Athol Wells, Fernando J. Martinez, Arata Azuma, Thomas J. Bice, Demosthenes Bouros, Kevin K. Brown, Harold R. Collard, Abhijit Duggal, Liam Galvin, Yoshikazu Inoue, R. Gisli Jenkins, Takeshi Johkoh, Ella A. Kazerooni, Masanori Kitaichi, Shandra L. Knight, George Mansour, Andrew G. Nicholson, Sudhakar N. J. Pipavath, Ivette Buendía-Roldán, Moisés Selman, William D. Travis, Simon Walsh, and Kevin C. Wilson; on behalf of the American Thoracic Society, European Respiratory Society, Japanese Respiratory Society, and Latin American Thoracic Society

This official clinical practice guideline of the American Thoracic Society (ATS), European Respiratory Society (ERS), Japanese Respiratory Society (JRS), and Latin American Thoracic Society (ALAT) was approved by the ATS, JRS, and ALAT May 2018, and the ERS June 2018

Am J Respir Crit Care Med Vol 198, Iss 5, pp e44–e68, Sep 1, 2018

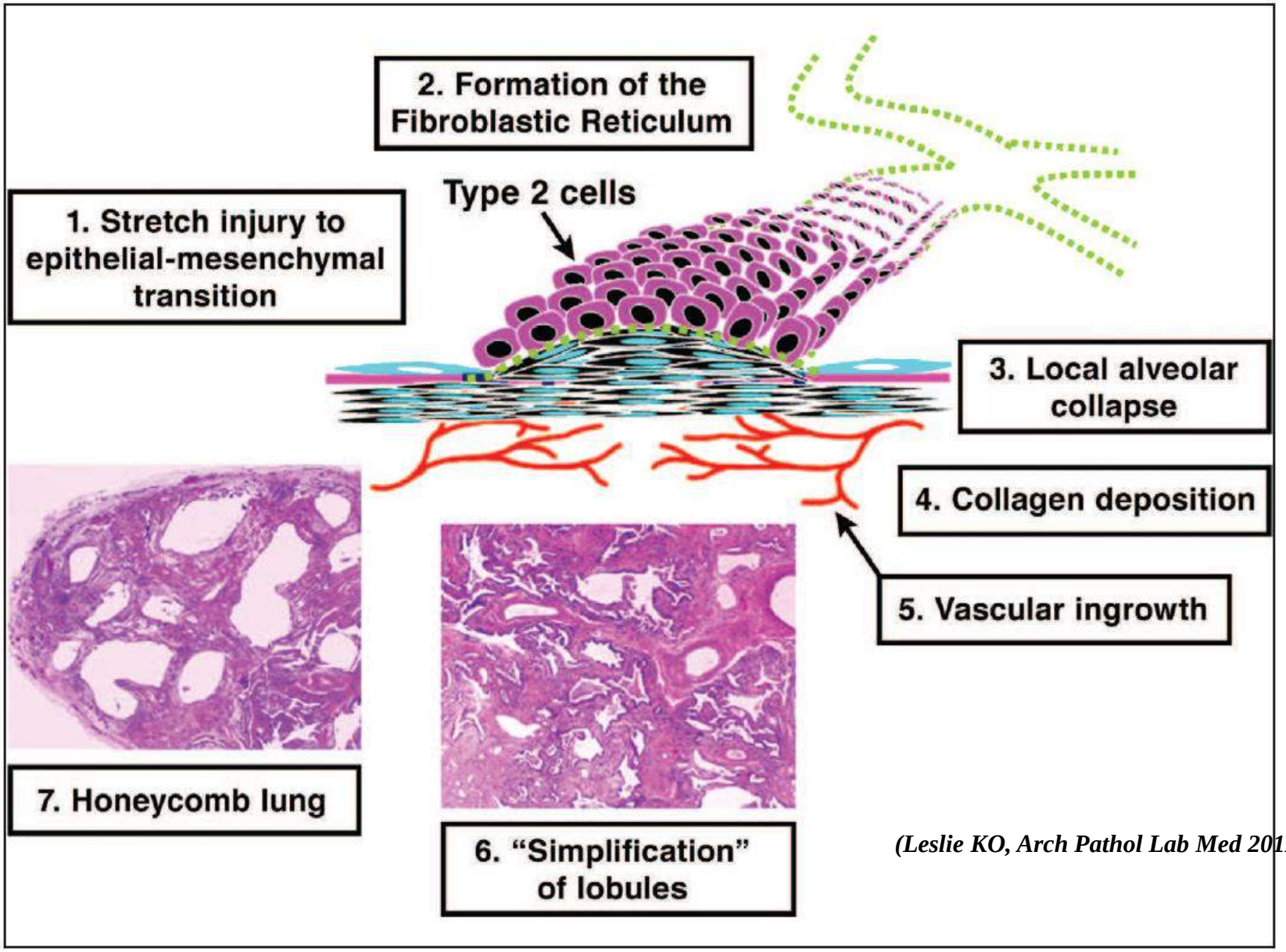

(Leslie KO, Arch Pathol Lab Med 2011)

Figure 11. *Proposed pathogenetic sequence of events in idiopathic pulmonary fibrosis. The cycle may consist of (1) initial stretch injury to the epithelial-mesenchymal interface, with (2) formation of the fibroblastic reticulum. Type 2 cells proliferate over the tear in the lung and reconstitute the alveolar interface with air. (3) Localized persistent collapse of alveoli occurs from unknown mechanisms and is (4) attended by collagen deposition and (5) eventual vascular ingrowth. (6) The simplified lobules (or portions of lobules), devoid of alveoli, consist only of terminal airways. These dilate over time because of respiration and become (7) honeycomb lung. Reprinted with permission from Practical Pulmonary Pathology: A Diagnostic Approach. Leslie KO, Wick MR, eds; 2nd ed., page 219; by Elsevier, copyright 2011.*

Un mot sur l'acquisition des images…

- **Hélicoïdal > séquentiel**
- **Collimation fine, temps de rotation court, pitch élevé**
  - = éviter les artéfacts cinétiques
- **Acquisitions en inspiration et en expiration**
  - +/- acquisition en procubitus
- **Commande vocale du manipulateur**
- **Injection en cas de dégradation de la fonction respiratoire (contexte d'exacerbation)**
  - Recherche d'embolie pulmonaire
  - +/- sans injection

Diagnosis of Idiopathic Pulmonary Fibrosis
An Official ATS/ERS/JRS/ALAT Clinical Practice Guideline

Ganesh Raghu, Martine Remy-Jardin, Jeffrey L. Myers, Luca Richeldi, Christopher J. Ryerson, David J. Lederer, Juergen Behr, Vincent Cottin, Sonye K. Danoff, Ferran Morell, Kevin R. Flaherty, Athol Wells, Fernando J. Martinez, Arata Azuma, Thomas J. Bice, Demosthenes Bouros, Kevin K. Brown, Harold R. Collard, Abhijit Duggal, Liam Galvin, Yoshikazu Inoue, R. Gisli Jenkins, Takeshi Johkoh, Ella A. Kazerooni, Masanori Kitaichi, Shandra L. Knight, George Mansour, Andrew G. Nicholson, Sudhakar N. J. Pipavath, Ivette Buendía-Roldán, Moisés Selman, William D. Travis, Simon Walsh, and Kevin C. Wilson; on behalf of the American Thoracic Society, European Respiratory Society, Japanese Respiratory Society, and Latin American Thoracic Society

This official clinical practice guideline of the American Thoracic Society (ATS), European Respiratory Society (ERS), Japanese Respiratory Society (JRS), and Latin American Thoracic Society (ALAT) was approved by the ATS, JRS, and ALAT May 2018, and the ERS June 2018

Am J Respir Crit Care Med Vol 198, Iss 5, pp e44–e68, Sep 1, 2018

Rayon de miel certain

Levand K. JFR 2017; communication orale

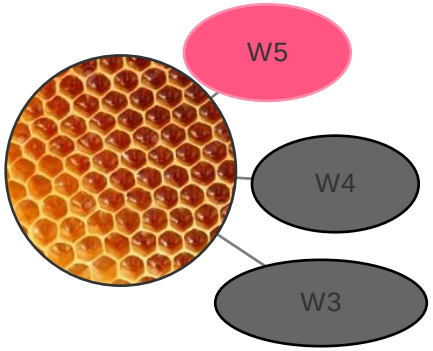

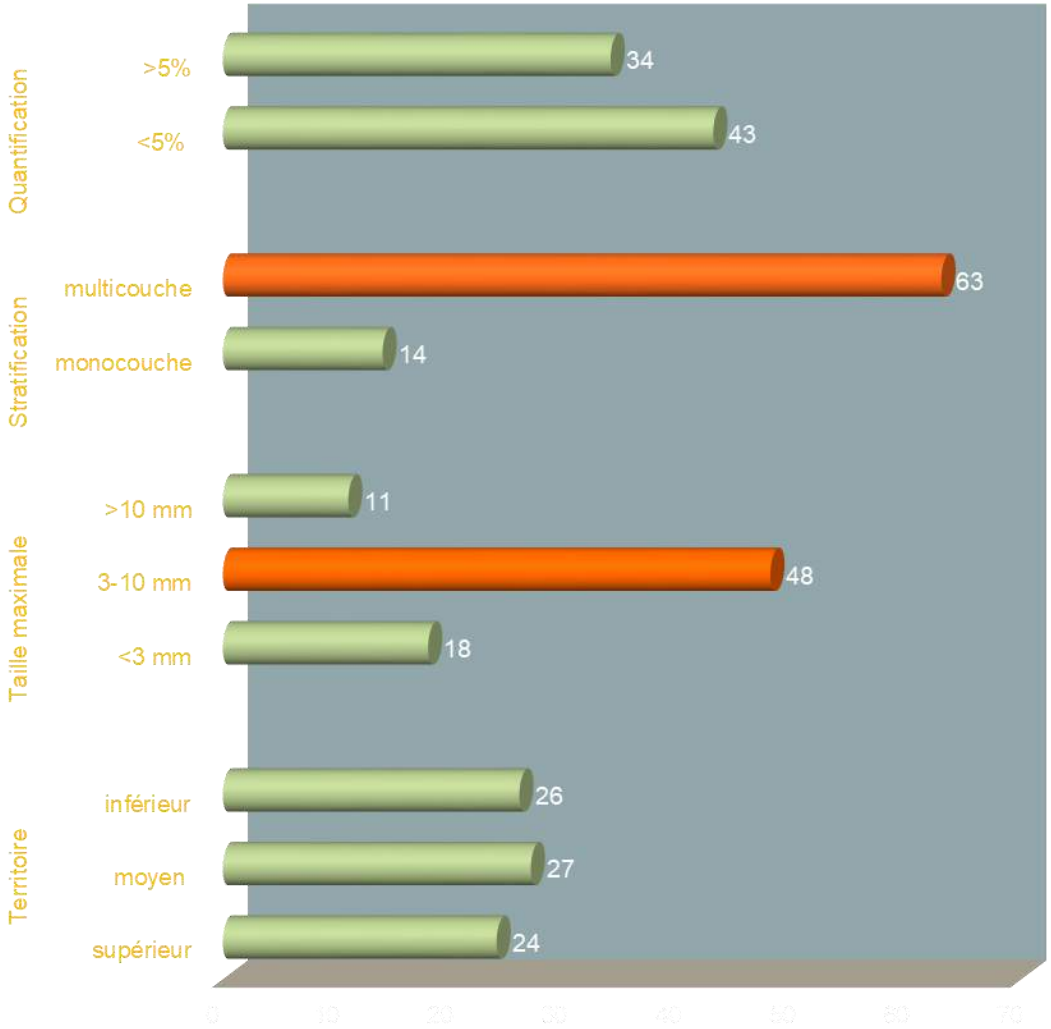

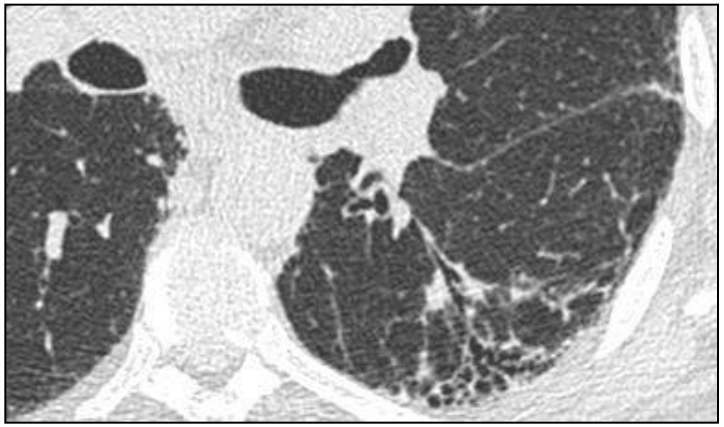

Rayon de miel en TDM : pas toujours si simple…

- **Concordance inter-obs.**
  - Kappa =0.5…
- **AEF: airspace enlargement with fibrosis/Smoking-Related Interstitial Fibrosis (SRIF)?**
  - Macrokystes à paroi fine
  - Absence de topographie sous-pleurale

Watanabe Y. *Eur J Radiol.* 2015;84:986-92

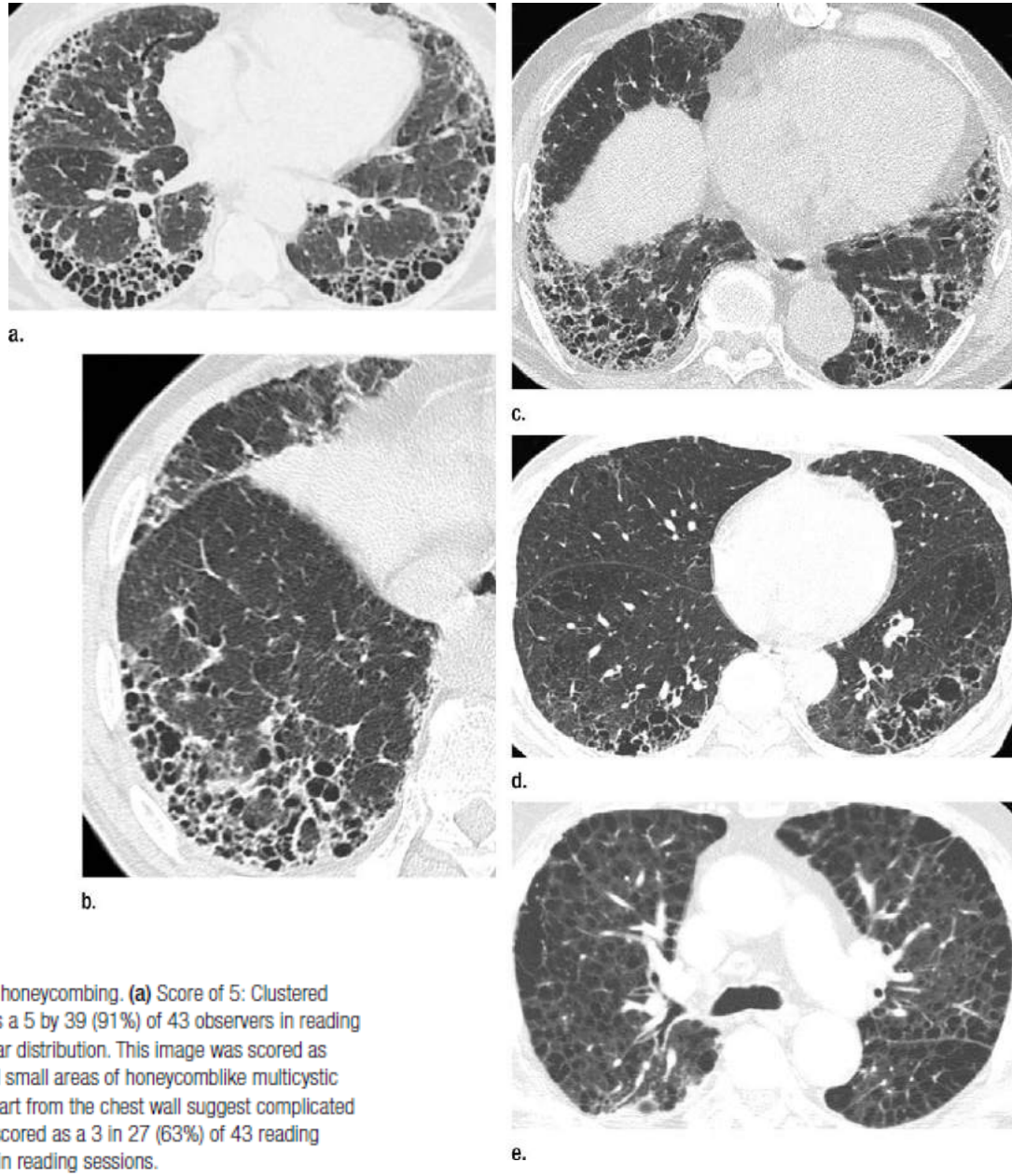

Figure 1: Thin-section CT images of representative reference standard cases of honeycombing. **(a)** Score of 5: Clustered cysts with relatively thick walls in the subpleural regions. This image was scored as a 5 by 39 (91%) of 43 observers in reading sessions. **(b)** Score of 4: Clustered cysts in both subpleural and peribronchovascular distribution. This image was scored as a 4 in 25 (58%) of 43 reading sessions. **(c)** Score of 3: Traction bronchiectasis and small areas of honeycomblike multicystic space in bilateral subpleural regions. **(d)** Score of 2: Clustered thin-walled cysts apart from the chest wall suggest complicated emphysema, but CT images in the upper lungs were unavailable. This image was scored as a 3 in 27 (63%) of 43 reading sessions. **(e)** Score of 1: This image was scored as a 1 by 41 (95%) 43 observers in reading sessions.

Watadani T. *Radiology* 2013;266:936

Sémiologie TDM

- **Rayon de miel**
- **Bronchectasies de traction/bronchiolectasies**
  - Signe++ de fibrose
  - Degrés variables
    - Subtiles irrégularités/absence de diminution de calibre
    - Aspect variqueux et distordu marqué
  - Localisation périphérique et sous pleurale
  - Coexistent fréquemment avec RM
  - « Bronchiolectasies de traction périphériques »

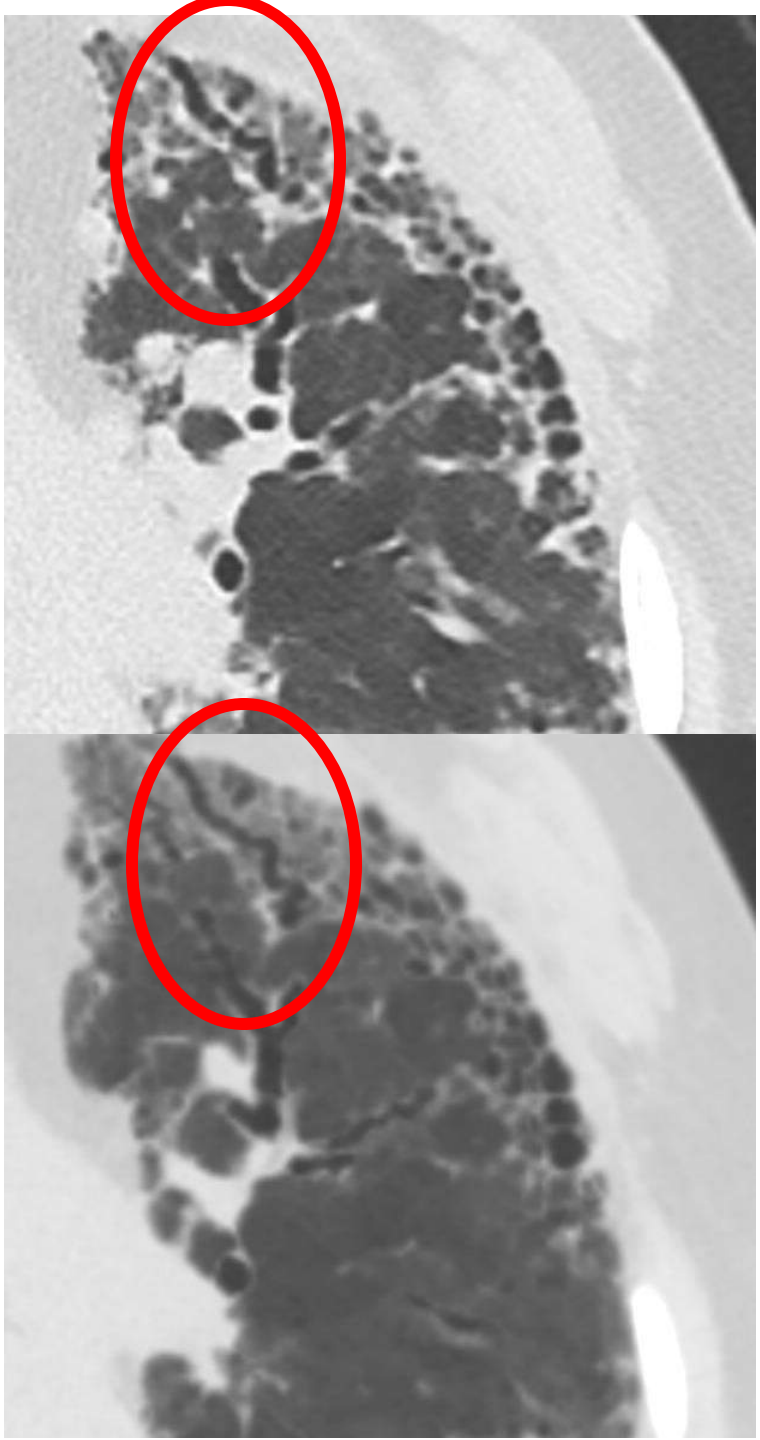

« Bronchiolectasies de traction périphériques » : un nouveau vocabulaire…

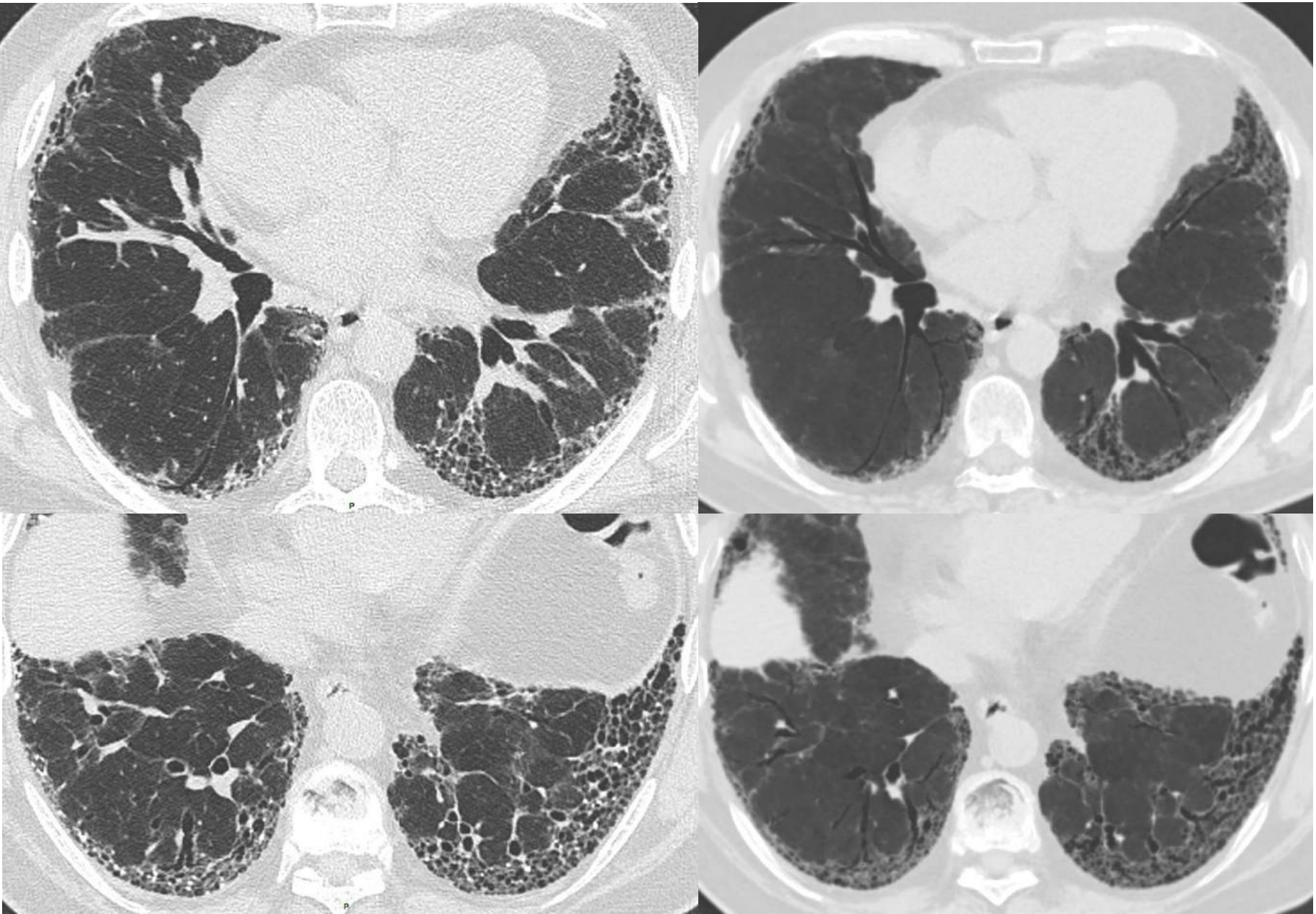

Sémiologie TDM

- **Rayon de miel**
- **Bronchectasies de traction/bronchiolectasies**
- **Verre dépoli superposé aux réticulations**
  - Discret
  - Exacerbation ?

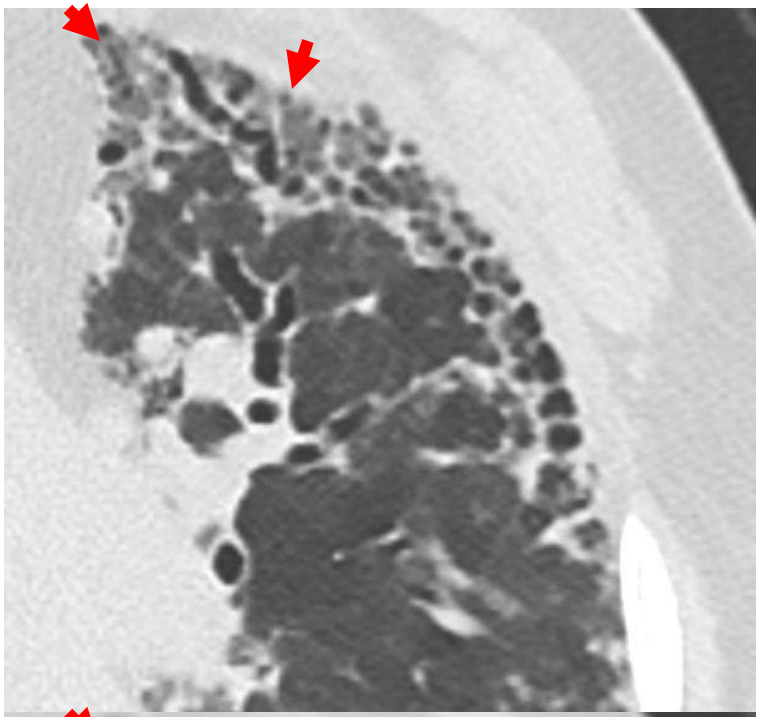

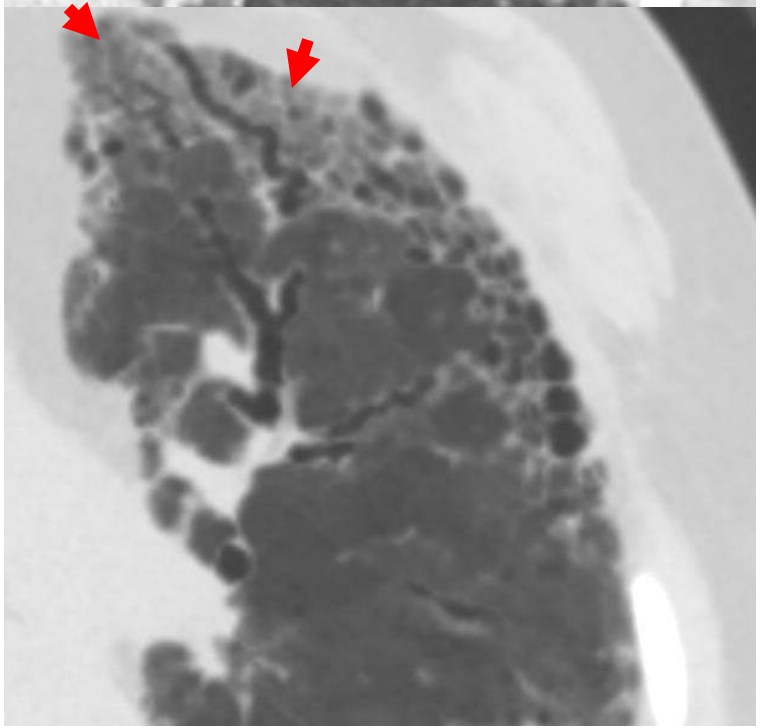

Sémiologie TDM

- **Rayon de miel**
- **Bronchectasies de traction/bronchiolectasies**
- **Verre dépoli superposé aux réticulations**
- **Réticulations intralobulaires**
  - Hétérogène ??

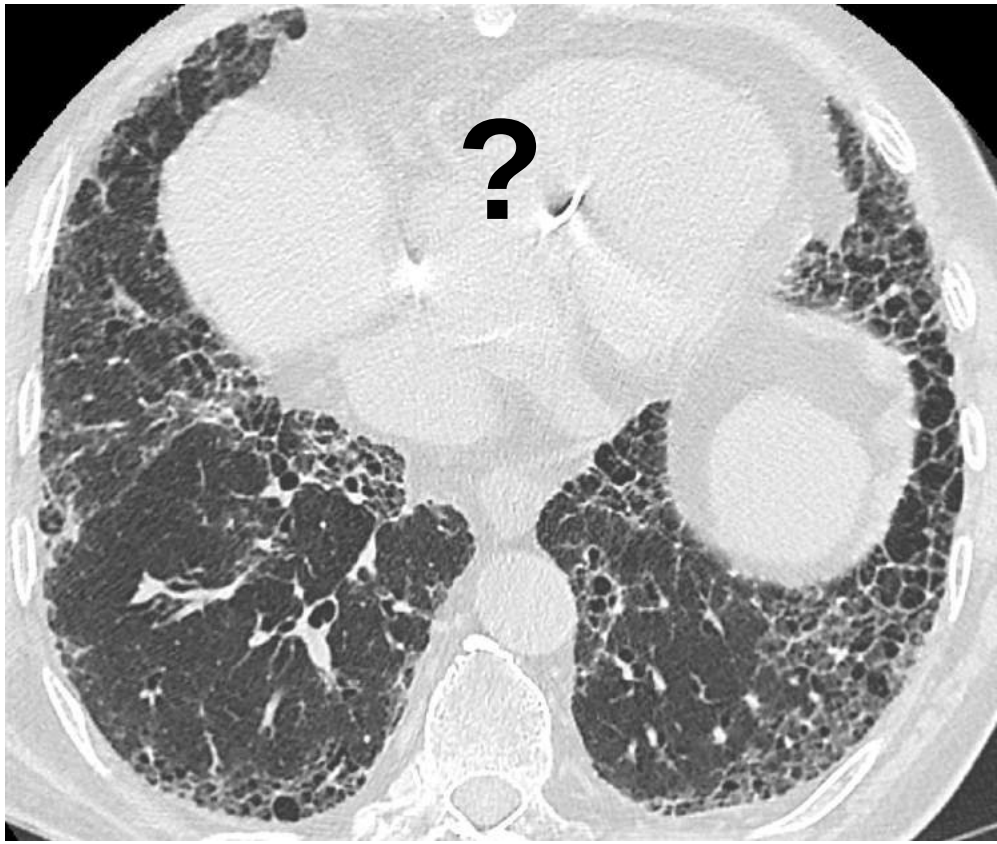

Sémiologie TDM

- **Rayon de miel**
- **Bronchectasies de traction/bronchiolectasies**
- **Verre dépoli superposé aux réticulations**
- **Réticulations intralobulaires**
- **Autres signes observables**
  - Adénomégalies médiastinales
    - Seuil: 10 mm petit diamètre

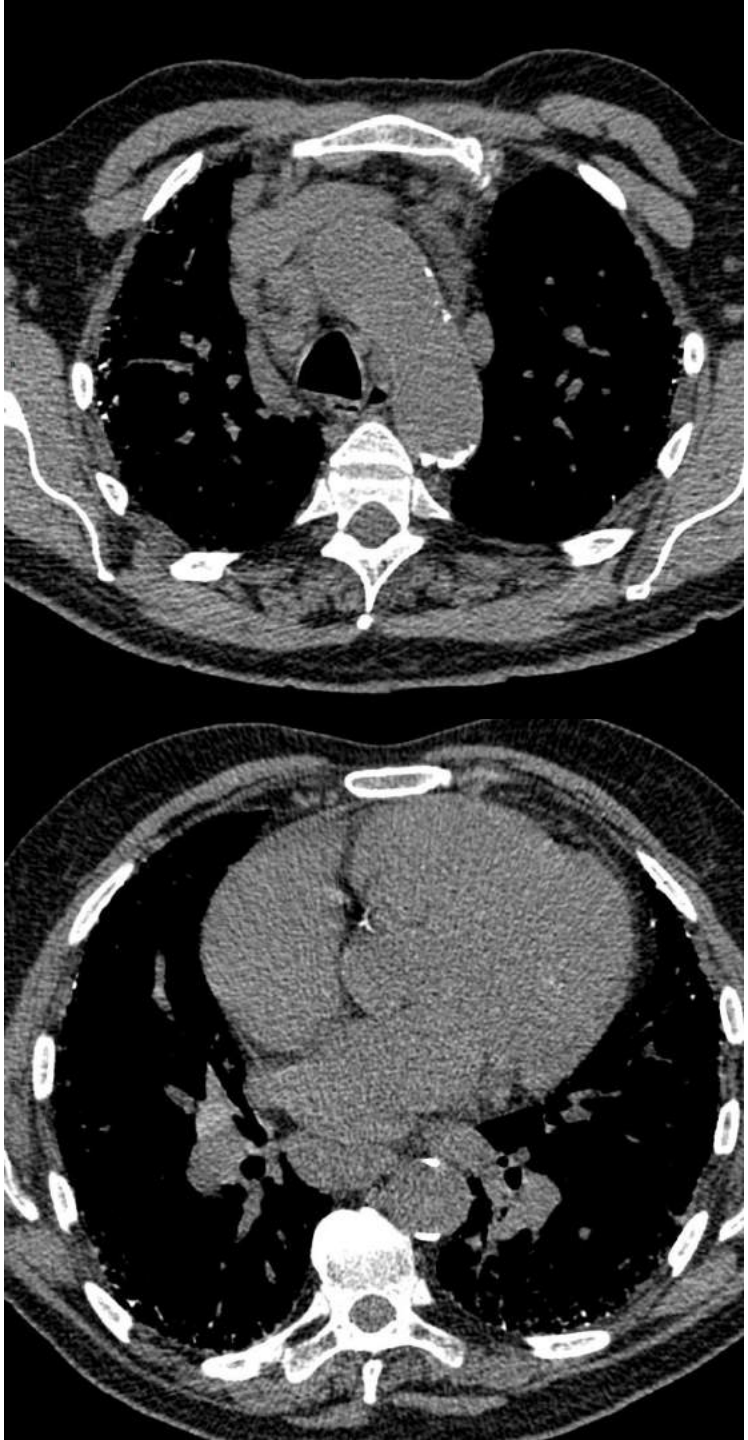

Adegunsoye A. AJRCCM 2019:199(6):747-59.

Sémiologie TDM

- **Rayon de miel**
- **Bronchectasies de traction/bronchiolectasies**
- **Verre dépoli superposé aux réticulations**
- **Réticulations intralobulaires**
- **Autres signes observables**
  - Adénomégalies médiastinales
  - Ossifications dendriformes

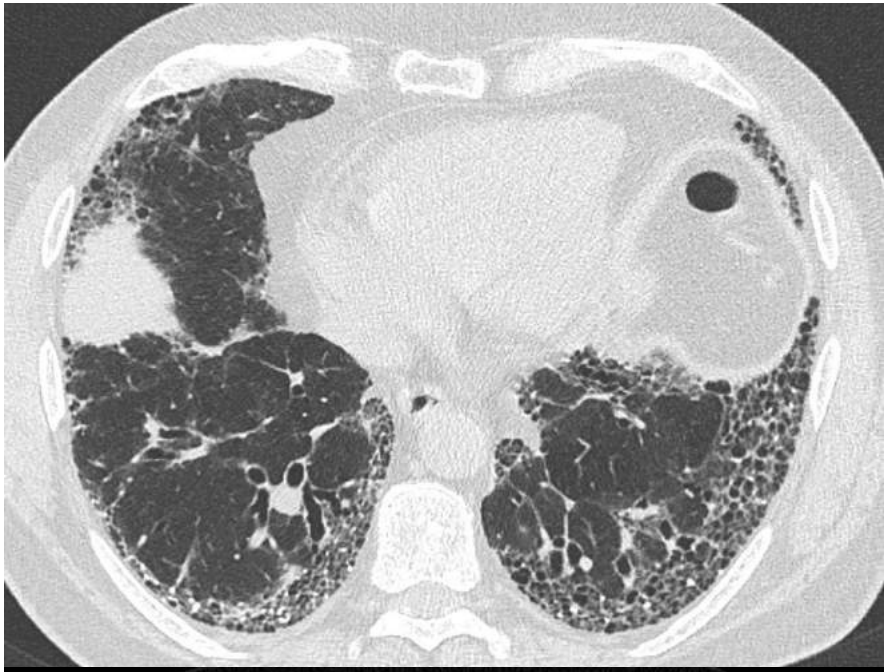

Sémiologie TDM

- **Rayon de miel**
- **Bronchectasies de traction/bronchiolectasies**
- **Verre dépoli superposé aux réticulations**
- **Réticulations intralobulaires**
- **Autres signes observables**
  - Adénomégalies médiastinales
  - Ossifications dendriformes
  - Fibro-élastose pleuro-parenchymateuse

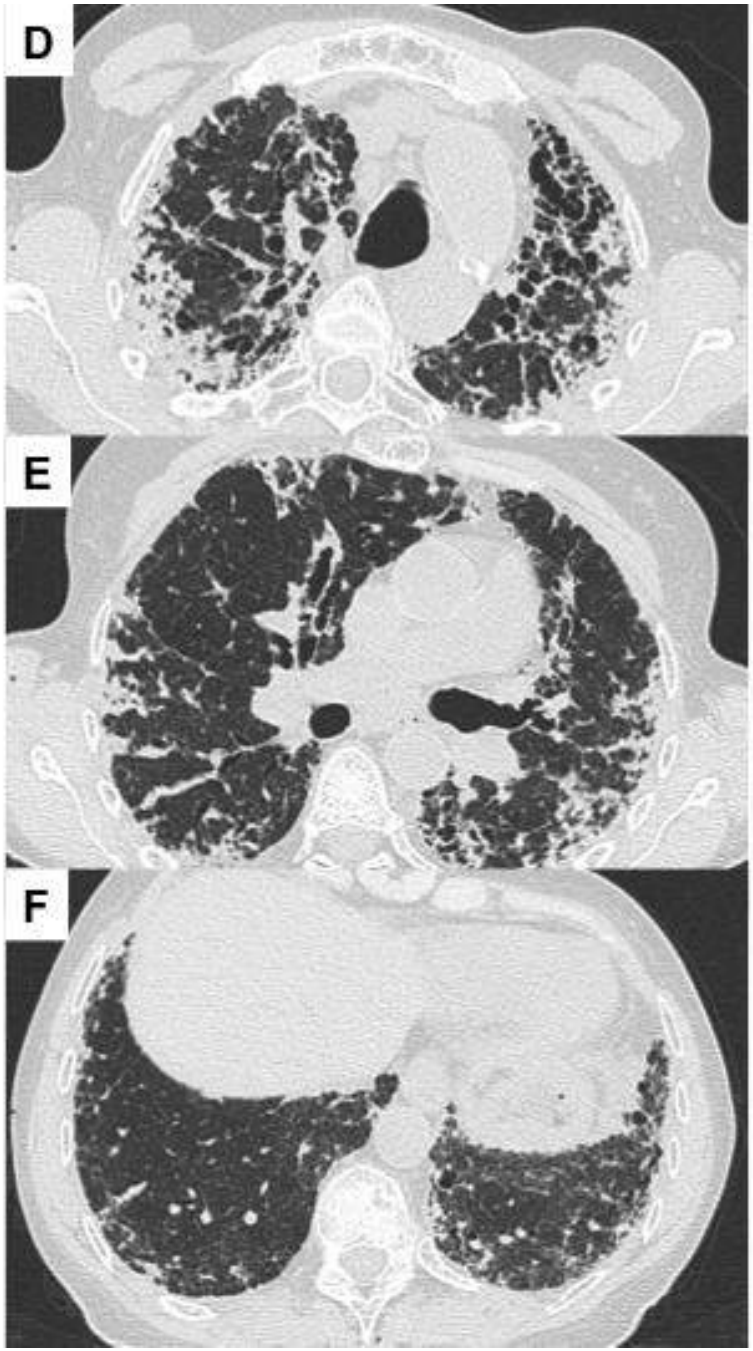

Aspects atypiques : attention aux pièges !

- **Verre dépoli (plus étendu que réticulations)**
  - Luminosité/contraste des écrans de visualisation (PC bureautique ?)
  - Qualité de l'apnée
  - Exacerbation « subaigue »
- **Micronodules profus (bilatéraux, prédominant aux lobes sup.)**
  - Irrégularité des interfaces
- **Kystes non contigus (multiples, bilatéraux, distant du rayon miel)**
  - Kyste unique
- **Aspect en mosaïque/ piégeage aérique (bilatéral, >3 lobes)**
  - Combien de lobules, segments ?
- **Condensation**

Verre dépoli ?

- Patient de 56 ans : majoration dyspnée
  - Angioscanner en inspiration bloquée non max.
  - Coupes séquentielles en inspiration maximale
  - Exacerbation: images svt discrètes…

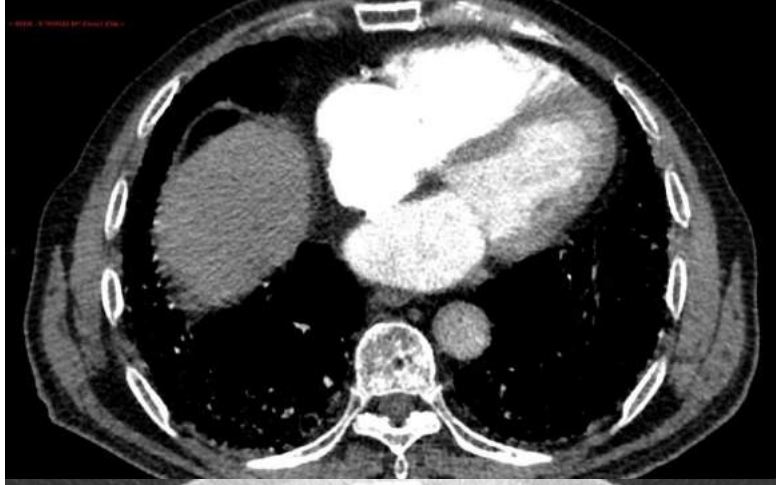

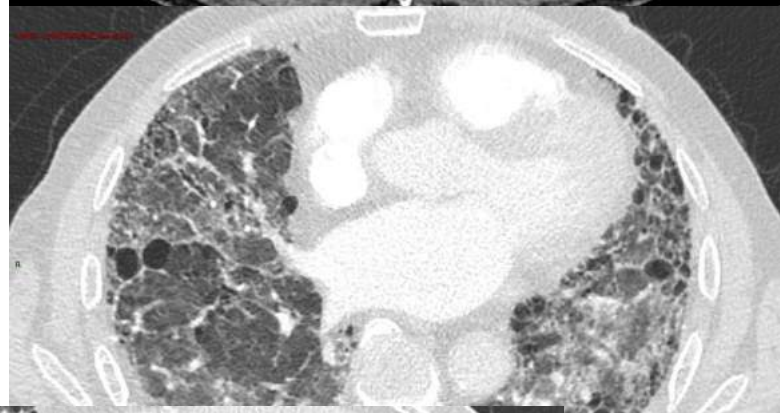

Micronodules vs irrégularité des interfaces

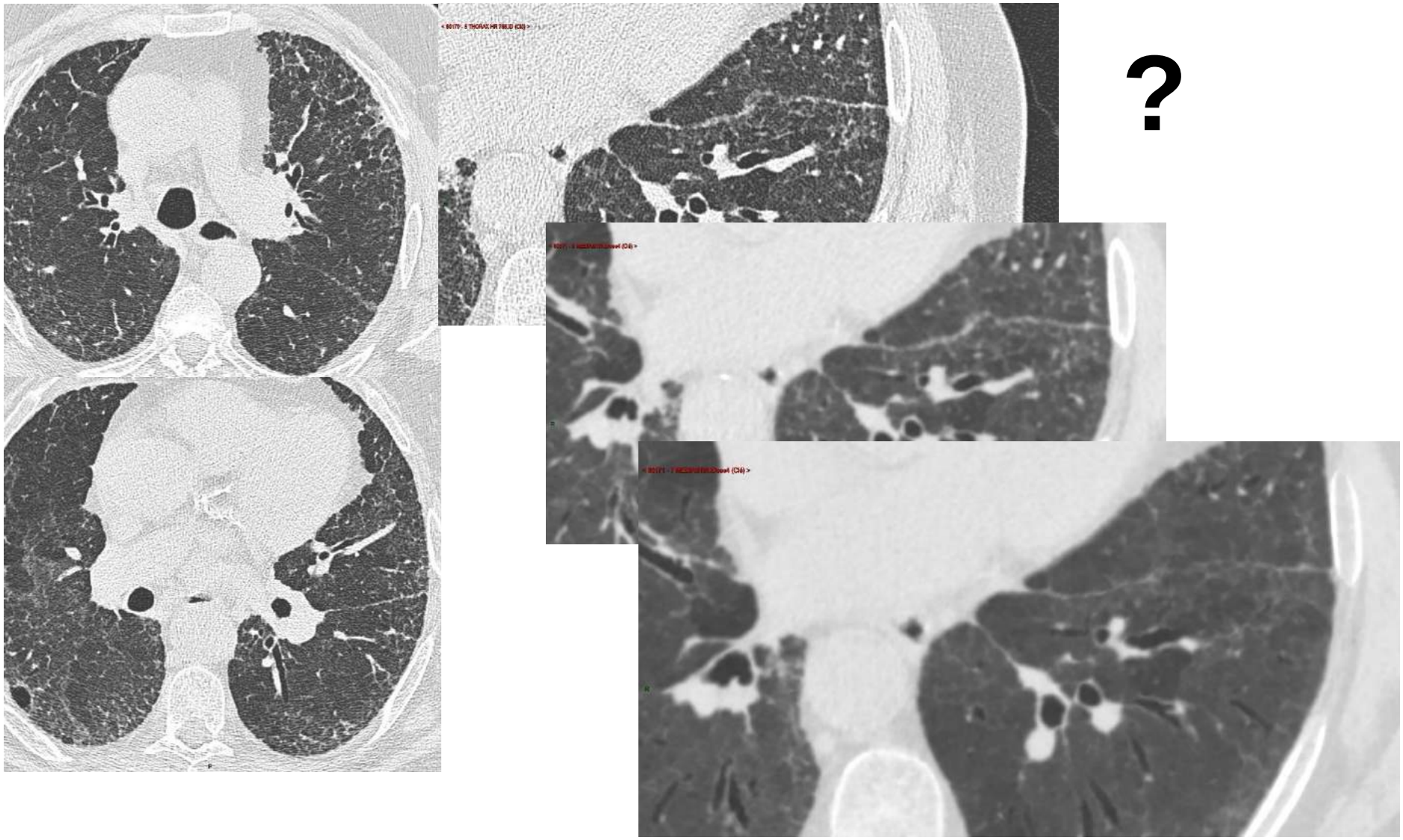

Nouveaux critères : Fleischner

Diagnostic criteria for idiopathic pulmonary fibrosis: a Fleischner Society White Paper

David A Lynch, Nicola Sverzellati, William D Travis, Kevin K Brown, Thomas V Colby, Jeffrey R Galvin, Jonathan G Goldin, David M Hansell, Yoshikazu Inoue, Takeshi Johkoh, Andrew G Nicholson, Shandra L Knight, Suhail Raoof, Luca Richeldi, Christopher J Ryerson, Jay H Ryu, Athol U Wells

This Review provides an updated approach to the diagnosis of idiopathic pulmonary fibrosis (IPF), based on a ical literature and the expert opinion of members of the Fleischner Society. A checklist aluation of patients with suspected usual interstitial pneumonia (UIP). The role of CT sis of IPF without surgical lung biopsy in select cases when CT shows a probable UIP tions, including surgical lung biopsy, should be considered in patients with either re indeterminate for IPF. A multidisciplinary approach is particularly important when al diagnostic assessments, integrating biopsy results with clinical and CT features, and sis of IPF if lung tissue is not available. A working diagnosis of IPF should be reviewed diagnosis might change. Criteria are presented to establish confident and working

Lancet Respir Med 2017
Published Online November 15, 2017 http://dx.doi.org/10.1016/S2213-2600(17)30433-2
See Online/Comment http://dx.doi.org/10.1016/S2213-2600(17)30443-5

Department of Radiology (Prof D A Lynch MB), Department of Medicine (Prof K K Brown MD),

Ancien « possible »
Age, tabac
Extension fibrose ?

	PIC certaine	PIC probable	PIC indéterminée	Eléments suggérant un autre diagnostic
Distribution	• Prédominance basale (occasionnellement diffuse) et sous-pleurale ; • Distribution souvent hétérogène	• Prédominance basale et sous-pleurale • Distribution souvent hétérogène	• Variable ou diffuse ;	• Prédominance supérieure ou moyenne ; • Prédominance péribronchovasculaire avec respect sous-pleural
Eléments sémiologiques	• Rayon de miel ; • Réticulations avec bronchectasies par traction périphériques ou bronchiolectasies ; • Absence d'élément suggérant un autre diagnostic	• Réticulations avec bronchectasies par traction périphériques ou bronchiolectasies ; • Absence de rayon de miel ; • Absence d'élément suggérant un autre diagnostic	• Présence de fibrose avec discrets élément suggérant un autre diagnostic	Un des signes suivants : • Condensations ; • Verre dépoli étendu (sans contexte d'exacerbation) ; • Aspect en mosaïque avec piégeage aérique étendu bien limité en expiration • Micronodules ou kystes profus

Nouveaux critères : ATS/ERS/JRS/ALAT

Diagnosis of Idiopathic Pulmonary Fibrosis
An Official ATS/ERS/JRS/ALAT Clinical Practice Guideline

Ganesh Raghu, Martine Remy-Jardin, Jeffrey L. Myers, Luca Richeldi, Christopher J. Ryerson, David J. Lederer, Juergen Behr, Vincent Cottin, Sonye K. Danoff, Ferran Morell, Kevin R. Flaherty, Athol Wells, Fernando J. Martinez, Arata Azuma, Thomas J. Bice, Demosthenes Bouros, Kevin K. Brown, Harold R. Collard, Abhijit Duggal, Liam Galvin, Yoshikazu Inoue, R. Gisli Jenkins, Takeshi Johkoh, Ella A. Kazerooni, Masanori Kitaichi, Shandra L. Knight, George Mansour, Andrew G. Nicholson, Sudhakar N. J. Pipavath, Ivette Buendía-Roldán, Moisés Selman, William D. Travis, Simon Walsh, and Kevin C. Wilson; on behalf of the American Thoracic Society, European Respiratory Society, Japanese Respiratory Society, and Latin American Thoracic Society

This official clinical practice guideline of the American Thoracic Society (ATS), European Respiratory Society (ERS), Japanese Respiratory Society (JRS), and Latin American Thoracic Society (ALAT) was approved by the ATS, JRS, and ALAT May 2018, and the ERS June 2018
Am J Respir Crit Care Med Vol 198, Iss 5, pp e44–e68, Sep 1, 2018

PIC	PIC probable	PIC indéterminée	Diagnostic alternatif
• Prédominance basale et sous-pleurale ; • Distribution souvent hétérogène • Rayon de miel avec ou sans bronchectasies ou bronchiolectasies	• Prédominance basale et sous-pleurale ; • Distribution souvent hétérogène • Réticulations avec bronchectasies par traction périphériques ou bronchiolectasies • Peut présenter un verre dépoli léger	• Prédominance basale et sous-pleurale • Discrètes réticulations, léger VD ou distorsion (« PIC débutante») • Critères TDM et/ou distribution de la fibrose qui n'est suggestive d'aucune étiologie (« vraiment indéterminé »)	**•Eléments suggérant un autre diagnostic** Critères TDM : • Kystes • Atténuation en mosaïque marquée • VD prédominant • Micronodules profus • Nodules centro-lobulaires • Condensation Distribution prédominante : • Prédominance péribronchovasculaire • Prédominance péri-lymphatique • Prédominance supérieure ou moyenne Autre : • Plaques pleurales (asbestose) • Œsophage dilaté (sclérodermie) • Erosions claviculaire (PR) • Adénomégalie extensive • Epanchement pleuraux, épaississement pleural (Connectivite/ médicament)

Comparaisons :

	ATS/ERS/JRS/ALAT	Fleischner white paper
Age	**60 ans**	
« Pattern » TDM	**PIC** Prédominance basale et sous-pleurale, Rayon de miel avec ou sans bronchectasies ou bronchiolectasies *Biopsie chirurgicale non recommandée*	**PIC typique**
	PIC probable Prédominance basale et sous-pleurale, Présence de bronchectasies de traction périphériques *Biopsie chirurgicale recommandée (conditionnel)*	*Biopsie chirurgicale **non** recommandée*
	PIC indéterminée Prédominance basale et sous-pleurale, Peut présenter léger VD ou distorsion	Distribution variable ou diffuse, Présence de fibrose avec discrets élément suggérant un autre diagnostic
	Biopsie chirurgicale recommandée	
	Diagnostic alternatif	**Orientant vers un autre diagnostic**
	Eléments suggérant un autre diagnostic *Biopsie chirurgicale recommandée*	

Richeldi L. Diagnosing idiopathic pulmonary fibrosis in 2018: bridging recommendations made by experts serving different societies. Eur Respir J. 2018;52(3)

Fibrose pulmonaire idiopathique
Évolution

- Aggravation inexorable et progression de la fibrose
  - En étendue et en sévérité
  - Médiane de survie < 3 ans
- Comorbidités:
  - Cancer bronchopulmonaire dans 5-10 % des cas
  - Cardio-vasculaires (1/4)
- Poussées aiguës (exacerbation=1/3 des patients)
  - Absence d'épanchement ou de contexte infectieux
  - Facteur causal (chirurgie…)?
  - Nouvelles images: VD ou CA diffuses ou multifocales
  - Perte de volume pulmonaire

Collard HR, AJRCCM 2007; 176: 636–643.

Fibrose pulmonaire idiopathique
Croissance lente

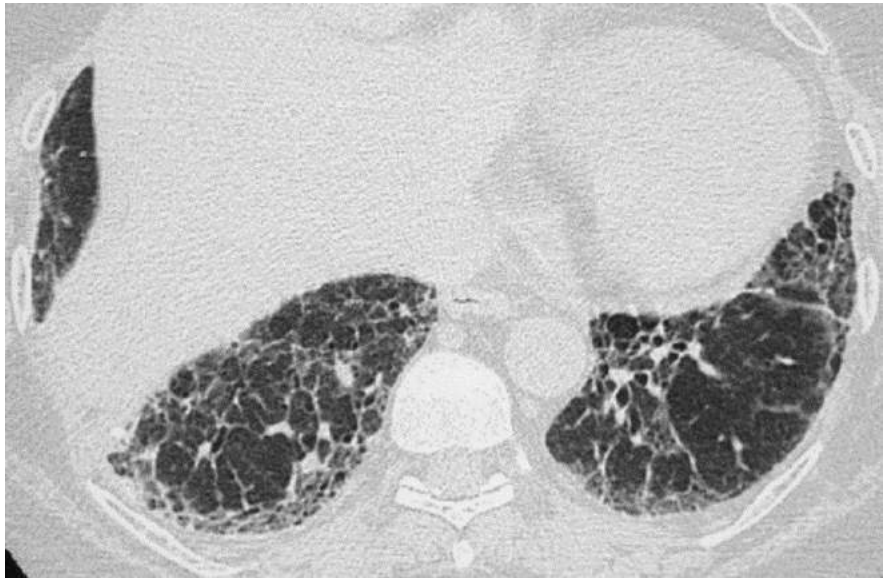

t=0

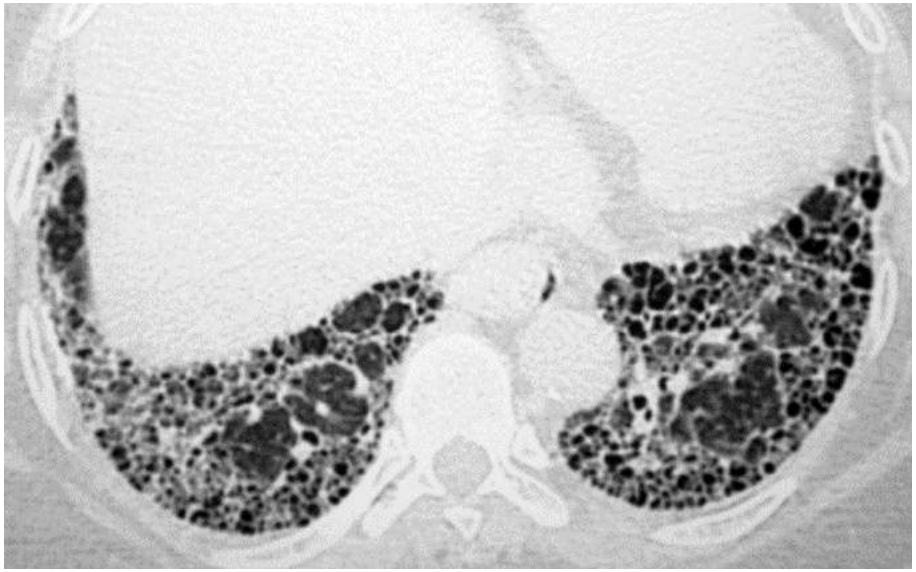

t=72 mois

Evolution TDM typique d’une FPI
Extension et augmentation de la taille des cavités en RM

Pneumonie interstitielle non spécifique

- 11-43% PII, prévalence 1-9/10^5
- Femmes: 60%
- Age moyen (50 ans): Sujet plus jeune que la FPI
- Tabac (NF+++)
- Diagnostic histologique (aspect uniforme)
- Diagnostic de présomption en TDM
  - Car chevauchements (FPI, PO, PHS, DIP)
- Traitement immunosupresseur

PINS en TDM : aspect protéiforme

- Formes typiques:
  - Topographie basale (>90%)
  - Réticulations fines intra-lobulaires
  - Verre dépoli
  - Bronchectasies par traction
  - Perte de volume
  - Respect relatif des zones sous-pleurale (20%)
  - Symétrie
- Formes particulières:
  - Condensations alvéolaires
  - DDB prédominantes
- Rares:
  - Crazy paving
  - Lignes grossières et HP
  - Rayon de miel
- Atypique:
  - Kystes possible (Sjogren)
  - Lobules clairs (PHS)
  - Adénomégalies
  - Asymétrique

Réticulations intra-lobulaires

- 90%
- Distribution
  - PBV (central)
  - Périphérique (avec VD)
  - Uniforme
- Association à distorsion bronchiques
  - Distales
  - Proximales

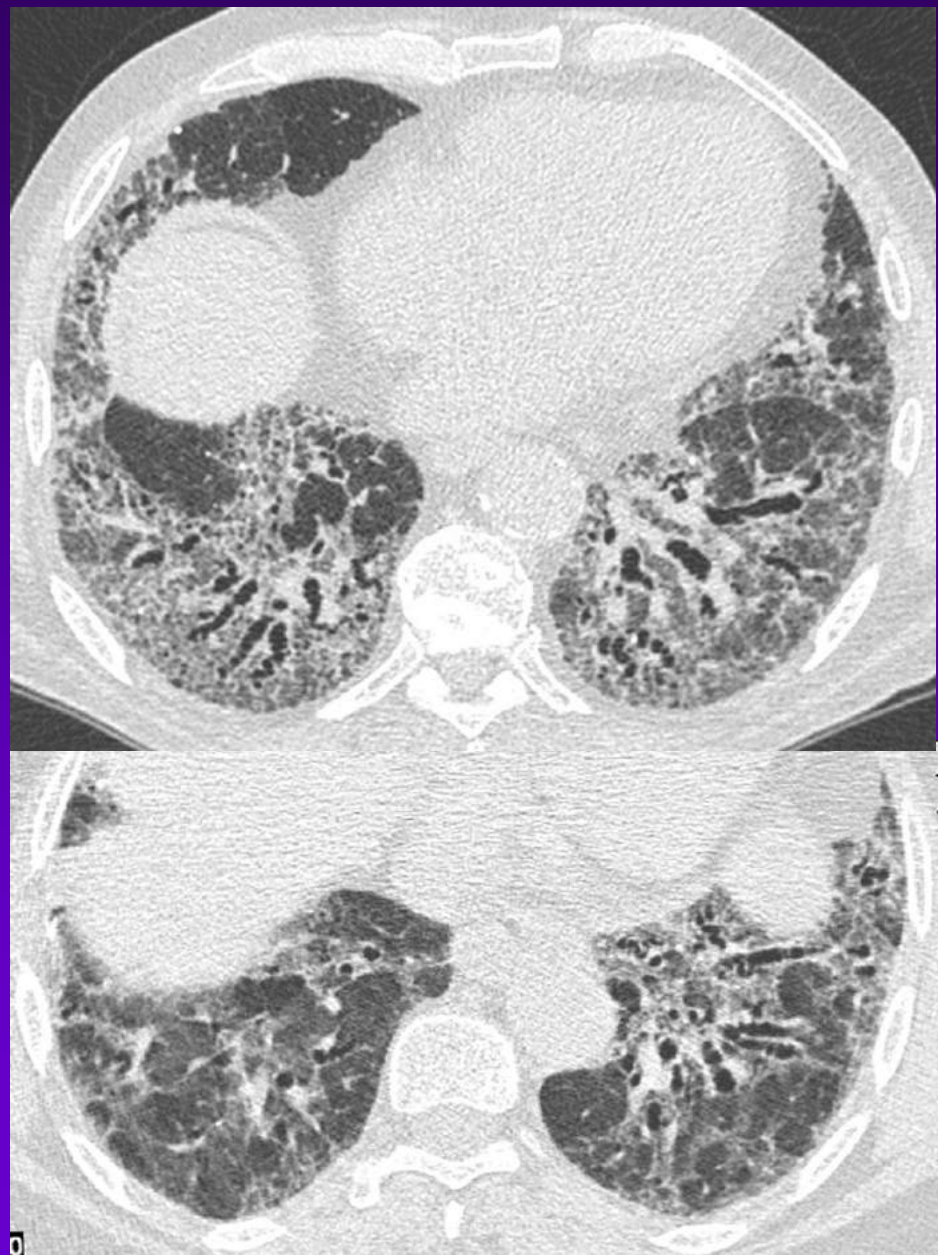

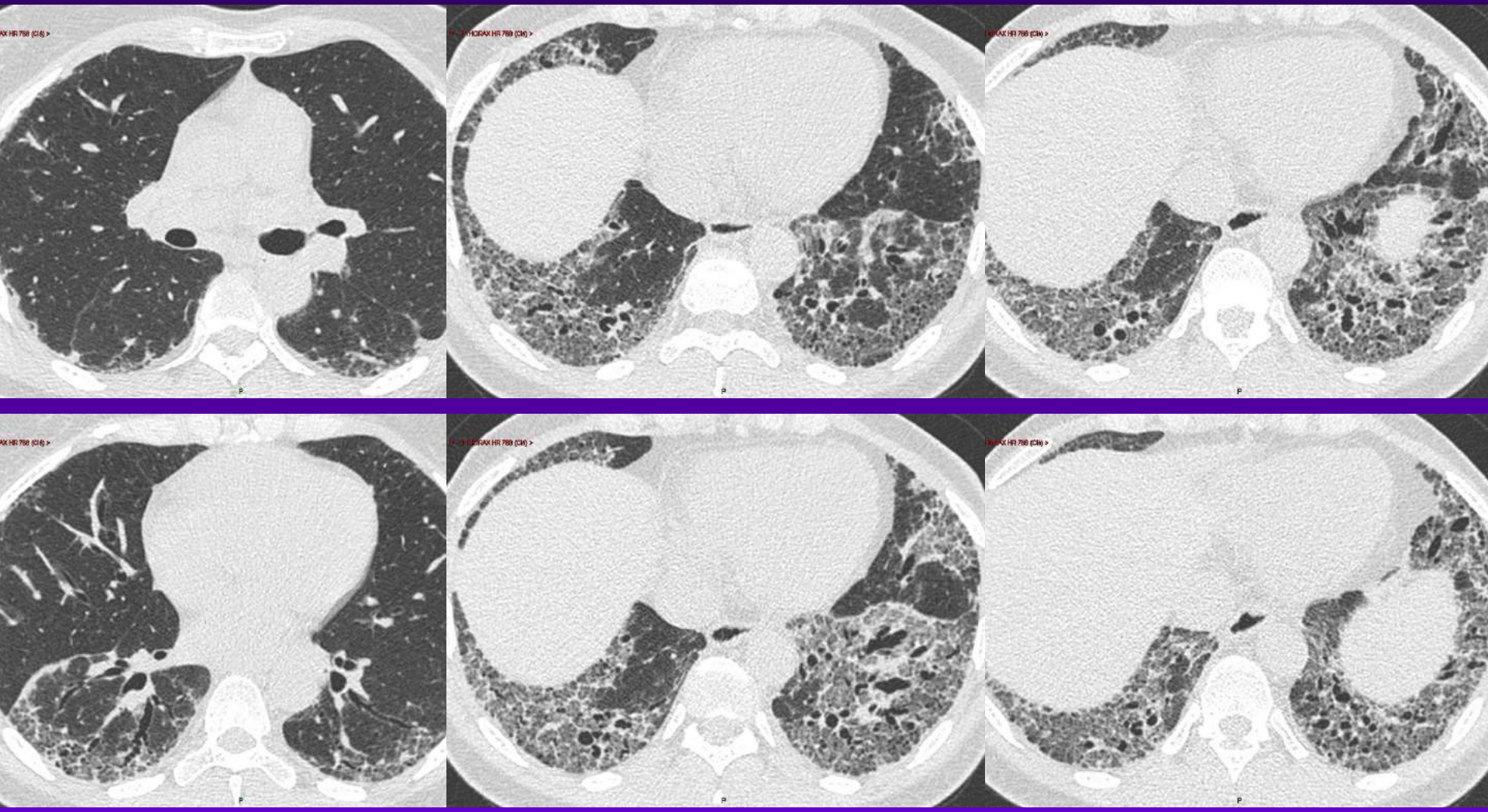

Verre dépoli

- 50-100%
- +(/-) BT, RIL
- Distribution
  - Périphérique
  - Centrale (association RIL)
  - Uniforme
- Formes débutantes
- Réversibilité diminue avec l'augmentation des RIL

PINS en TDM : aspect protéiforme

- Formes typiques:
  - Topographie basale
  - Réticulations fines intra-lobulaires
  - Verre dépoli
  - Bronchectasies par traction
  - Perte de volume
  - Respect relatif des zones sous-pleurale (20%)
  - Symétrie
- Formes particulières:
  - Condensations alvéolaires
  - DDB prédominantes
- Rares:
  - Crazy paving
  - Lignes grossières et HP
  - Rayon de miel
- Atypique:
  - Kystes possible (Sjogren)
  - Lobules clairs (PHS)
  - Adénomégalies
  - Asymétrique

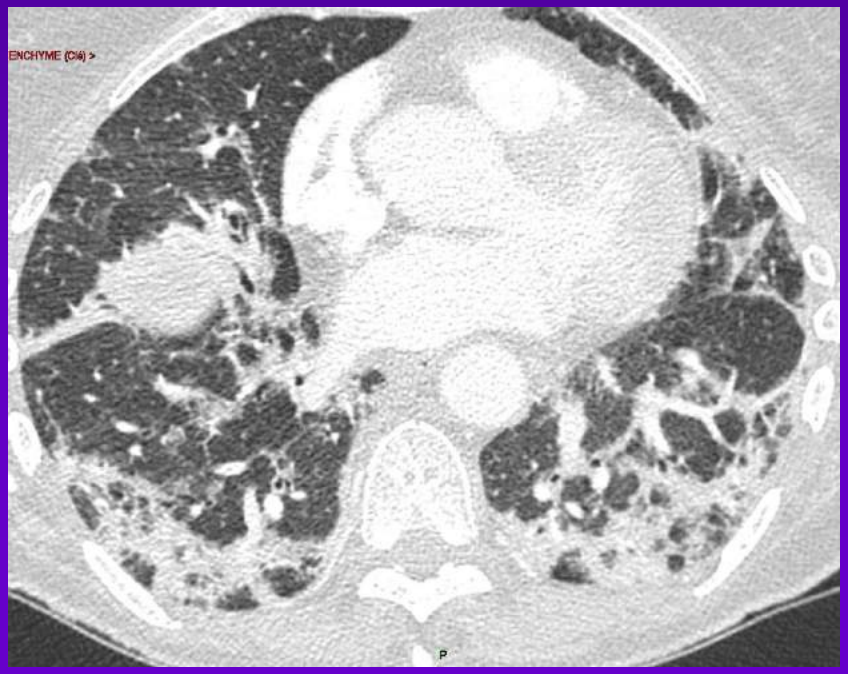

Condensations: PINS/PO

- Substratum histologique (foyers PO>20%)
- Connectivite: myosites inflammatoires, Sjogren

- Signes évocateurs
  - PINS et/ou PO
    - prédominance postérieure et basale
    - prédominance péribroncho-vasculaires
    - bronchectasies par traction
- Signes inconstants
  - kystes (Sjogren)
  - bandes
  - respect région sous-pleurale
- Signes atypiques
  - pas de nodules pulmonaires
  - pas d'adénopathies hilaires

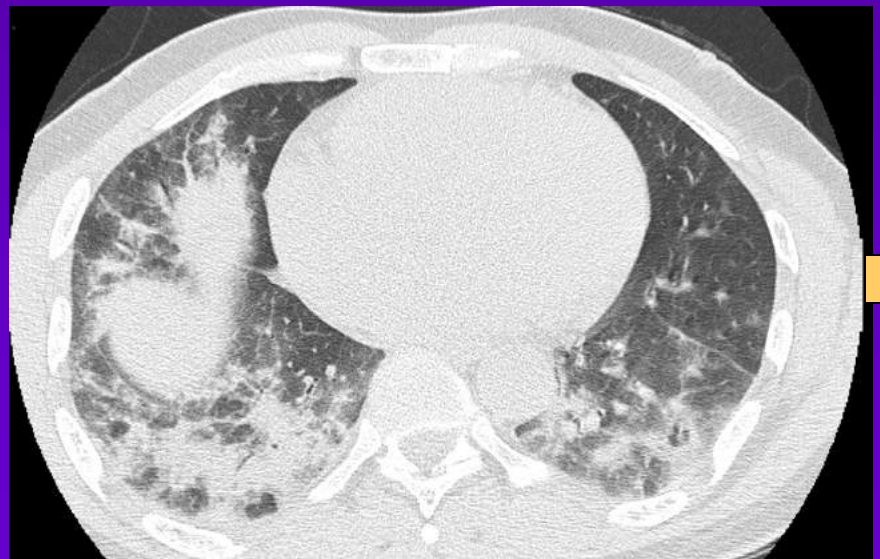

PINS en TDM : aspect protéiforme

- Formes typiques:
  - Topographie basale
  - Réticulations fines intra-lobulaires
  - Verre dépoli
  - Bronchectasies par traction
  - Perte de volume
  - Respect relatif des zones sous-pleurale (20%)
  - Symétrie
- Formes particulières:
  - Condensations alvéolaires
  - DDB prédominantes
- Rares:
  - Crazy paving
  - Lignes grossières et HP
  - Rayon de miel
- Atypique:
  - Kystes possible (Sjogren)
  - Lobules clairs (PHS)
  - Adénomégalies
  - Asymétrique

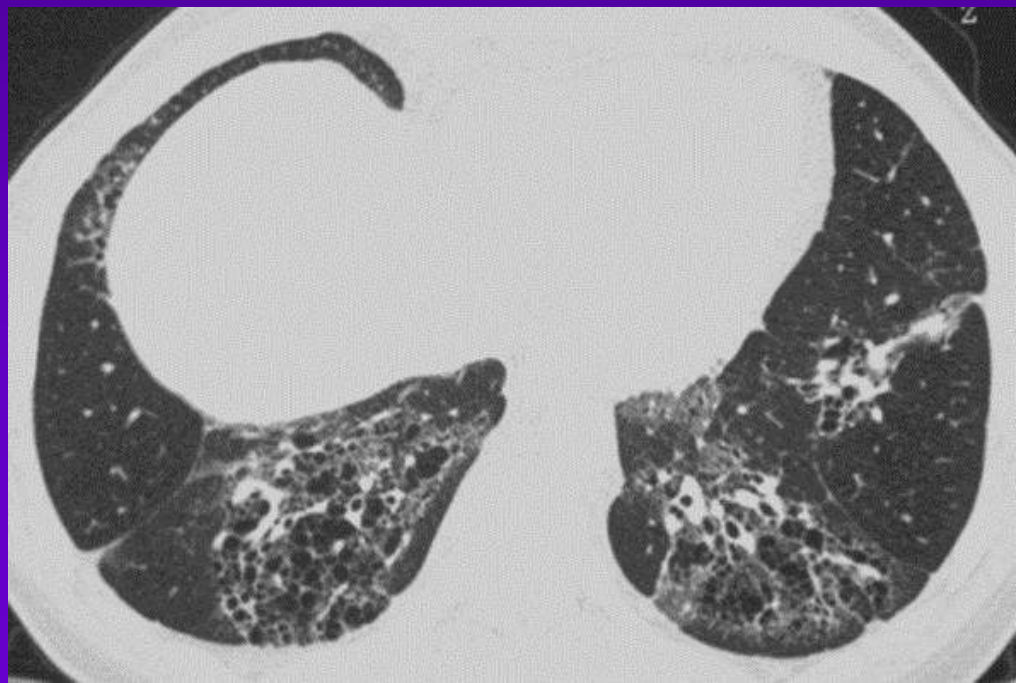

PINS en TDM : aspect protéiforme

- Formes typiques:
  - Topographie basale
  - Réticulations fines intra-lobulaires
  - Verre dépoli
  - Bronchectasies par traction
  - Perte de volume
  - Respect relatif des zones sous-pleurale (20%)
  - Symétrie
- Formes particulières:
  - Condensations alvéolaires
  - DDB prédominantes
- Rares:
  - Crazy paving
  - Lignes grossières et HP
  - Rayon de miel
- Atypique:
  - Kystes possible (Sjogren)
  - Lobules clairs (PHS)
  - Adénomégalies
  - Asymétrique

PINS en TDM : aspect protéiforme

- Formes typiques:
  - Topographie basale
  - Réticulations fines intra-lobulaires
  - Verre dépoli
  - Bronchectasies par traction
  - Perte de volume
  - Respect relatif des zones sous-pleurale (20%)
  - Symétrie
- Formes particulières:
  - Condensations alvéolaires
  - DDB prédominantes
- Rares:
  - Crazy paving
  - Lignes grossières et HP
  - Rayon de miel
- Atypique:
  - Kystes possible (Sjogren)
  - Lobules clairs (PHS)
  - Adénomégalies (80%)
  - Asymétrique

PINS en TDM : aspect protéiforme

- Formes typiques:
  - Topographie basale
  - Réticulations fines intra-lobulaires
  - Verre dépoli
  - Bronchectasies par traction
  - Perte de volume
  - Respect relatif des zones sous-pleurale (20%)
  - Symétrie
- Formes particulières:
  - Condensations alvéolaires
  - DDB prédominantes
- Rares:
  - Crazy paving
  - Lignes grossières et HP
  - Rayon de miel
- Atypique:
  - Kystes possible (Sjogren)
  - Lobules clairs (PHS)
  - Adénomégalies (80%)
  - Asymétrique

IPAF: interstital pneumonia with autoimmune features

- Approche clinique
  - Signes cliniques de maladies autoimmunes
  - Auto-anticorps
  - Analyse de l'atteinte pulmonaire
    - PID au TDM
    - Anomalies associées

TABLE 1 Classification criteria for "interstitial pneumonia with autoimmune features"

1. Presence of an interstitial pneumonia (by HRCT or surgical lung biopsy) *and*,
2. Exclusion of alternative aetiologies *and*,
3. Does not meet criteria of a defined connective tissue disease *and*,
4. At least one feature from at least two of these domains:
   A. Clinical domain
   B. Serologic domain
   C. Morphologic domain

A. Clinical domain
1. Distal digital fissuring (*i.e.* "mechanic hands")
2. Distal digital tip ulceration
3. Inflammatory arthritis *or* polyarticular morning joint stiffness ⩾60 min
4. Palmar telangiectasia
5. Raynaud's phenomenon
6. Unexplained digital oedema
7. Unexplained fixed rash on the digital extensor surfaces (Gottron's sign)

B. Serologic domain
1. ANA ⩾1:320 titre, diffuse, speckled, homogeneous patterns *or*
   a. ANA nucleolar pattern (any titre) *or*
   b. ANA centromere pattern (any titre)
2. Rheumatoid factor ⩾2× upper limit of normal
3. Anti-CCP
4. Anti-dsDNA
5. Anti-Ro (SS-A)
6. Anti-La (SS-B)
7. Anti-ribonucleoprotein
8. Anti-Smith
9. Anti-topoisomerase (Scl-70)
10. Anti-tRNA synthetase (*e.g.* Jo-1, PL-7, PL-12; others are: EJ, OJ, KS, Zo, tRS)
11. Anti-PM-Scl
12. Anti-MDA-5

C. Morphologic domain
1. Suggestive radiology patterns by HRCT (see text for descriptions):
   a. NSIP
   b. OP
   c. NSIP with OP overlap
   d. LIP
2. Histopathology patterns or features by surgical lung biopsy:
   a. NSIP
   b. OP
   c. NSIP with OP overlap
   d. LIP
   e. Interstitial lymphoid aggregates with germinal centres
   f. Diffuse lymphoplasmacytic infiltration (with or without lymphoid follicles)
3. Multi-compartment involvement (in addition to interstitial pneumonia):
   a. Unexplained pleural effusion or thickening
   b. Unexplained pericardial effusion or thickening
   c. Unexplained intrinsic airways disease[#] (by PFT, imaging or pathology)
   d. Unexplained pulmonary vasculopathy

HRCT: high-resolution computed tomography; ANA: antinuclear antibody; NSIP: non-specific interstitial pneumonia; OP: organising pneumonia; LIP: lymphoid interstitial pneumonia; PFT: pulmonary function testing. [#]: includes airflow obstruction, bronchiolitis or bronchiectasis.

Fischer A. Eur Respir J. 2015;46(4):976-87.

TDM pensez à une connectivite quand :

- Aspect TDM particulier
  - PINS typique (verre dépoli), PINS/OP
  - Bronchectasies proximales
- Anomalies TDM inhabituelles pour une forme idiopathique
  - Présence de kystes
  - Dilatation oesophagienne
  - Epanchement pleural ou péricardique
  - Pathologie diaphragmatique
  - Signes d'hypertension pulmonaire avec atteinte interstitielle minime
  - Anomalies ostéo-articulaires associées
  - Calcifications sous-cutanées; cf CREST
    - Calcifications sous cutanées = C
    - un syndrome de Raynaud = R
    - des anomalies Œosophagiennes (troubles de la motilité, reflux) = E
    - une Sclérodactylie = S
    - des Télangiectasies = T

Mme NGO.... x/x/2016 : PINS typique

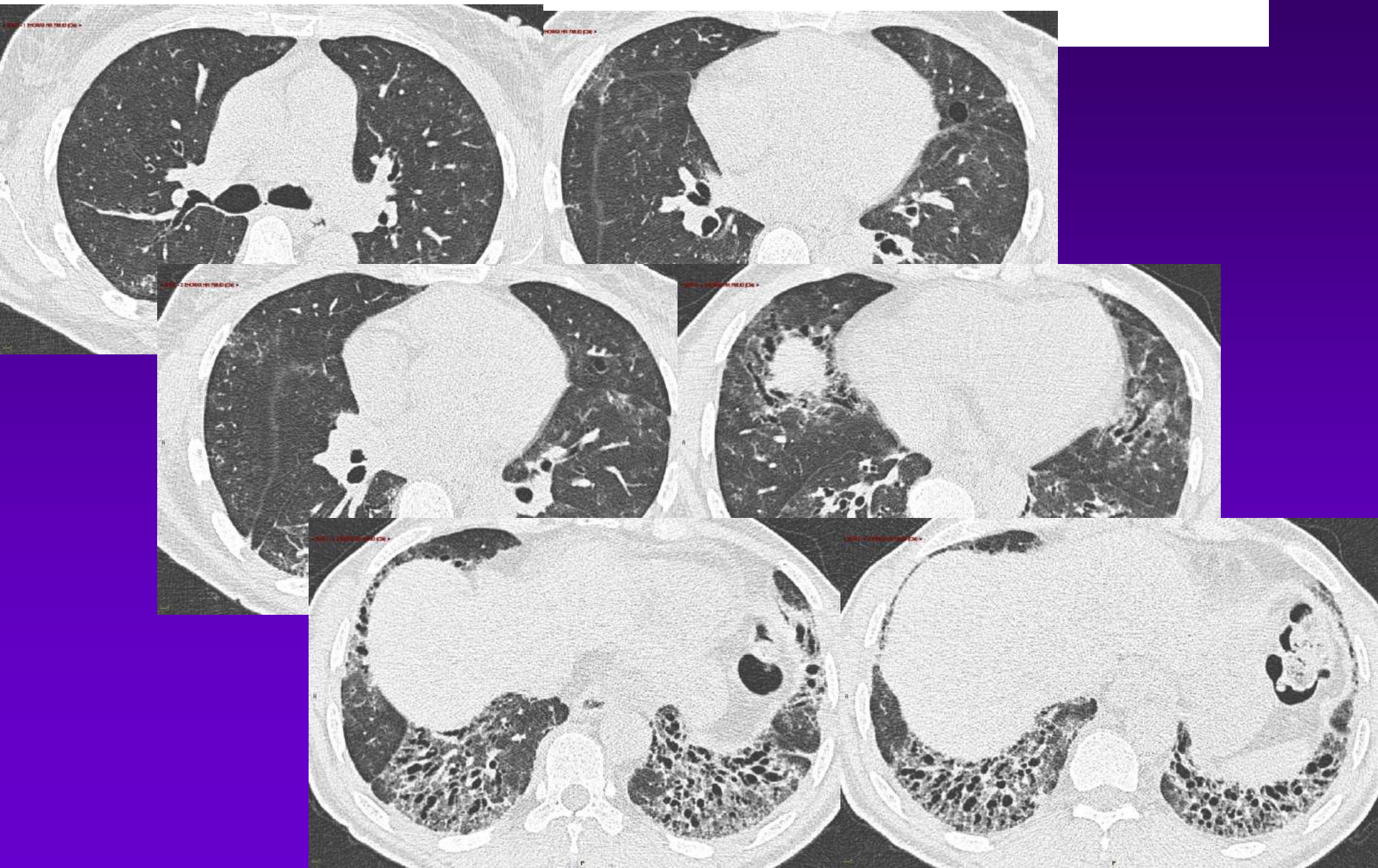

Mme FER.... 26/10/2016 : PINS/OP

Mme DOS.... 06/12/2016 : PINS typique

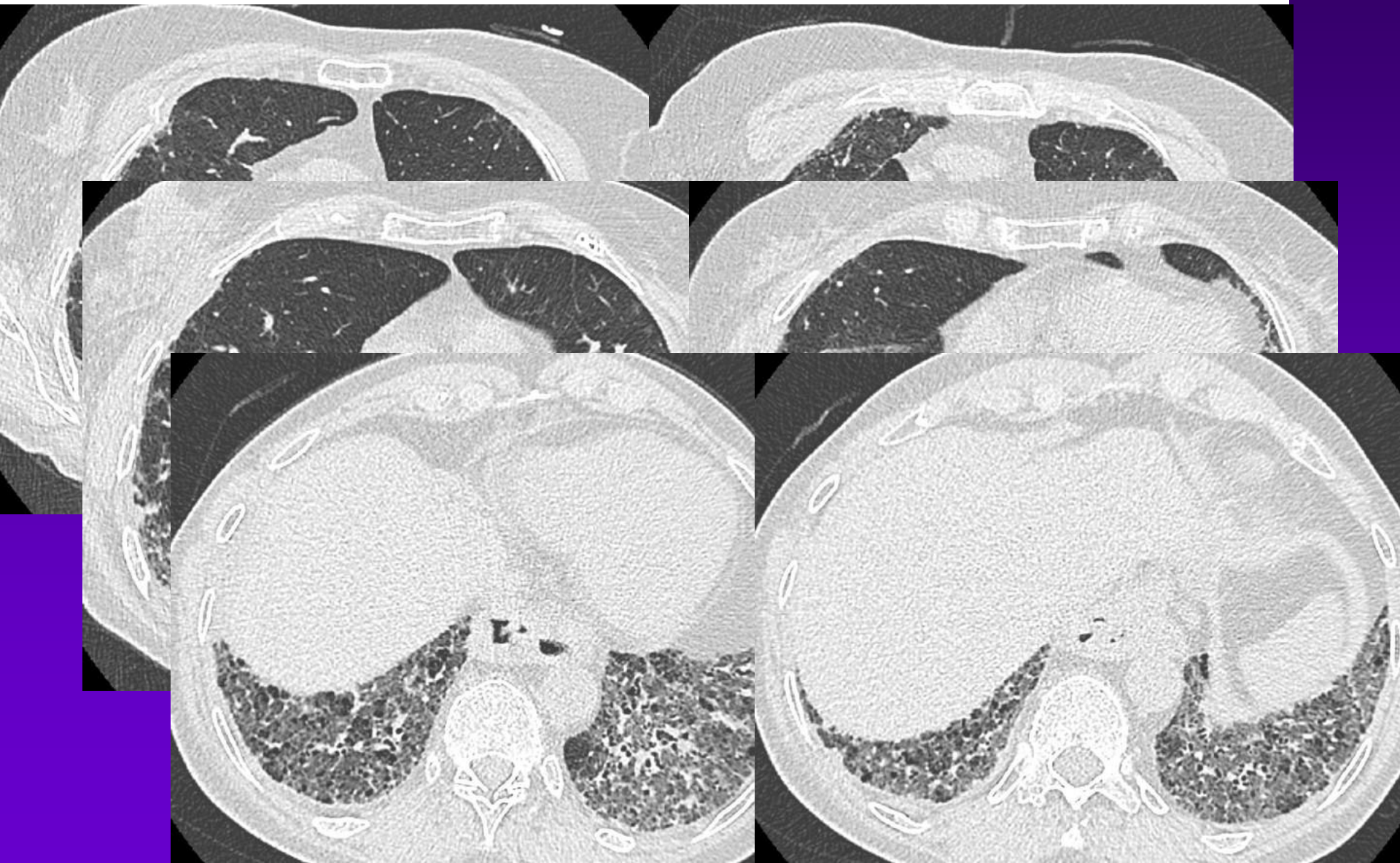

Classification

Sarcoidose	
Inhalation de corps étranger	Silicose Bérylliose pulmonaire chronique Nanotubes de carbone Exposition massive à particules inorganiques (pompiers World Trade Center) Talcose Aspiration
Déficit immunitaire	Virus Immunodéf. Humaine (*VIH/SIDA, syndrome de restitution immunitaire*) Déficit immun commun variable *(DICV)*
Médicaments	Interféron, AntiTNFa, Immnothérapie BCG thérapie
M. digestives	Maladie de Crohn, Maladie de Whipple, Cirrhose biliaire primitive
Vascularite	Granulomatose avec polyangéite (es-maladie de Wegener) Granulomatose à éosinophiles avec polyangéite (ex-*Syndrome de* Churg-Strauss) Granulomatose nécrosante sarcoïdosique Granulomatose bronchocentrique Granulomatose lymphomatoide
Infection	Tuberculose, Mycobactérie atypique Mycose: histoplasmose nord américaine, blastomycose, coccidioidomycose Bactéries: mélioïdose, syphillis
Pneumopathie d'hypersensibilité	Hot tub lung
Cancer	Lymphome Réaction granulomateuse au contact d'un cancer broncho-pulmonaire Autre : cancer testiculaire, tumeur à cellule granulomateuse, t.carcinoïde

Classification

Sarcoidose	
Inhalation de corps étranger	Silicose Bérylliose pulmonaire chronique Nanotubes de carbone Exposition massive à particules inorganiques (pompiers World Trade Center) Talcose Aspiration
Déficit immunitaire	Virus Immunodéf. Humaine (*VIH/SIDA, syndrome de restitution immunitaire*) Déficit immun commun variable *(DICV)*
Médicaments	Interféron, AntiTNFa, Immnothérapie BCG thérapie
M. digestives	Maladie de Crohn, Maladie de Whipple, Cirrhose biliaire primitive

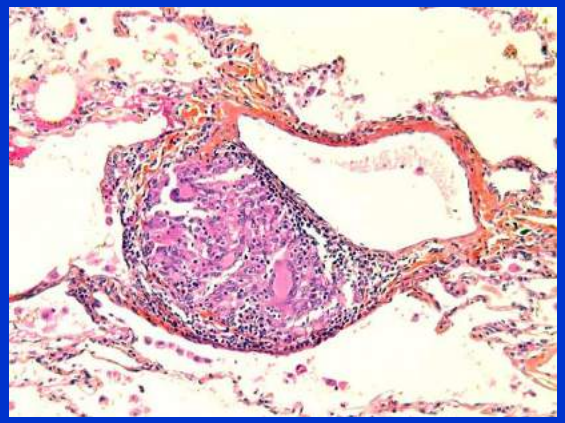

Granulome épithélioïde et giganto-cellulaire, entouré en périphérie d'une couronne lymphocytaire

TDM

- **Micronodules, nodules**
- **Distribution péri-lymphatique, lignes septales, adénopathies (sarcoïdose)**
- **Evolution fibrosante**

Sarcoïdose

- Pathologie multi-systémique d'étiologie inconnue
- Adulte jeune
- Prevalence : 1 à 4/10 000, sujet noir
- Diagnostic: Clinico-radiologique et histologique

- Atteinte thoracique 90%
  - 50% isolée
  - 50% avec atteinte extra thoracique
    - Surtout ophtalmo, dermato
    - Localisations à risque: cerveau, coeur

Imaging for Sarcoidosis/Calandriello L. Semin Respir Crit Care Med 2017;38:417–436.
Pulmonary sarcoidosis/Spagnolo P. Lancet Respir Med 2018;6:389-402.

Sarcoidose : Grille de lecture TDM

Lésions actives

- Micronodules
- Nodules
- Condensations
- EPBV
- Lignes septales

Signification indéterminée

- Verre dépoli
- Cavitation
- Conglomérats péri-hilaires

Lésions fibreuses

- Distortions bronchiques
- Masses de fibrose
- Rayon de miel
- Lignes hilo-périphériques
- Destruction fibro-kystique des sommets

Sarcoidose : Grille de lecture TDM

Lésions actives

- Micronodules
- Nodules
- *Condensations*
- EPBV
- Lignes septales

Signification indéterminée

- Verre dépoli
- Cavitation
- Conglomérats péri-hilaires

Lésions fibreuses

- Distortions bronchiques
- Masses de fibrose
- Rayon de miel
- Lignes hilo-périphériques
- Destruction fibro-kystique des sommets

Adenopathies hilaires bilatérales

Localisation : supérieur et moyen/postérieur

Sarcoidose : Imagerie TDM

- Actif
  - Score d'activités
- Fibrose
- Atypie
- Complication
  - HTAP
  - Aspergillome

ACTIF

- Adénopathies hilaires bilatérales, symétriques, bien limitées associées à des adénopathies médiastinales centrales
- Micronodules de distribution parilymphatique (septum, interstitium péribroncho-vasculaire, localisation sous-pleurale) bien limités
- Micronodules de répartition en « amas (« clusters »)
- Nodules irréguliers formés de la coalescence de micronodules ou associés à une collerette de micronodules (signe de la galaxie)
- Micronodules disséminés le long des scissures (signe de la scissure perlée)

Signe de la galaxie

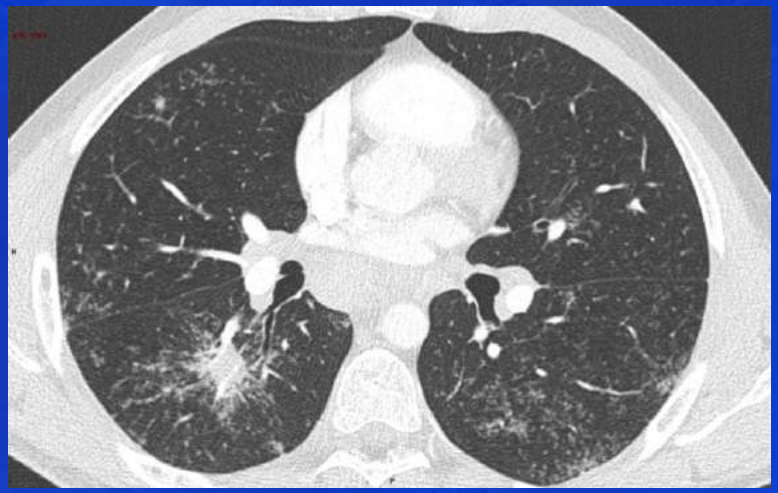

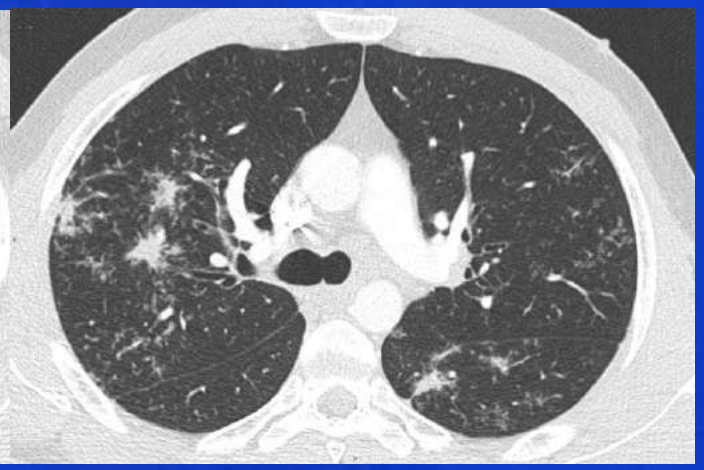

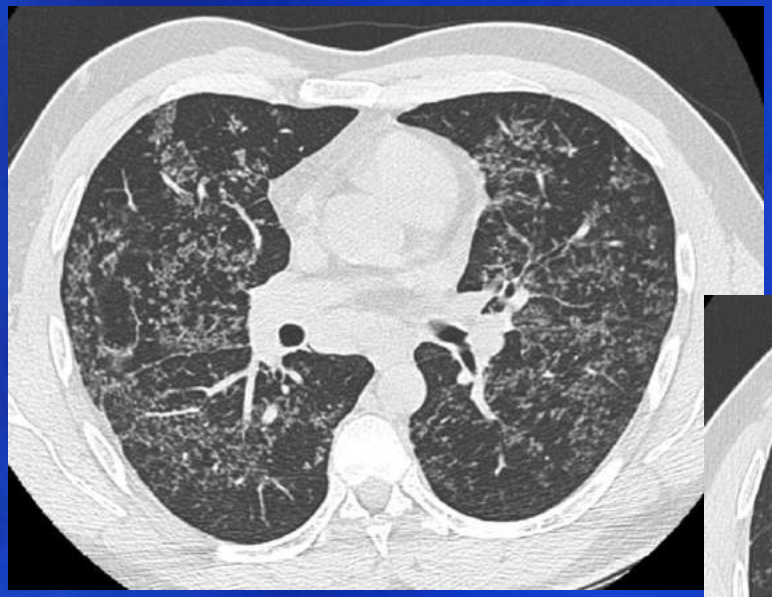

Signe du cluster

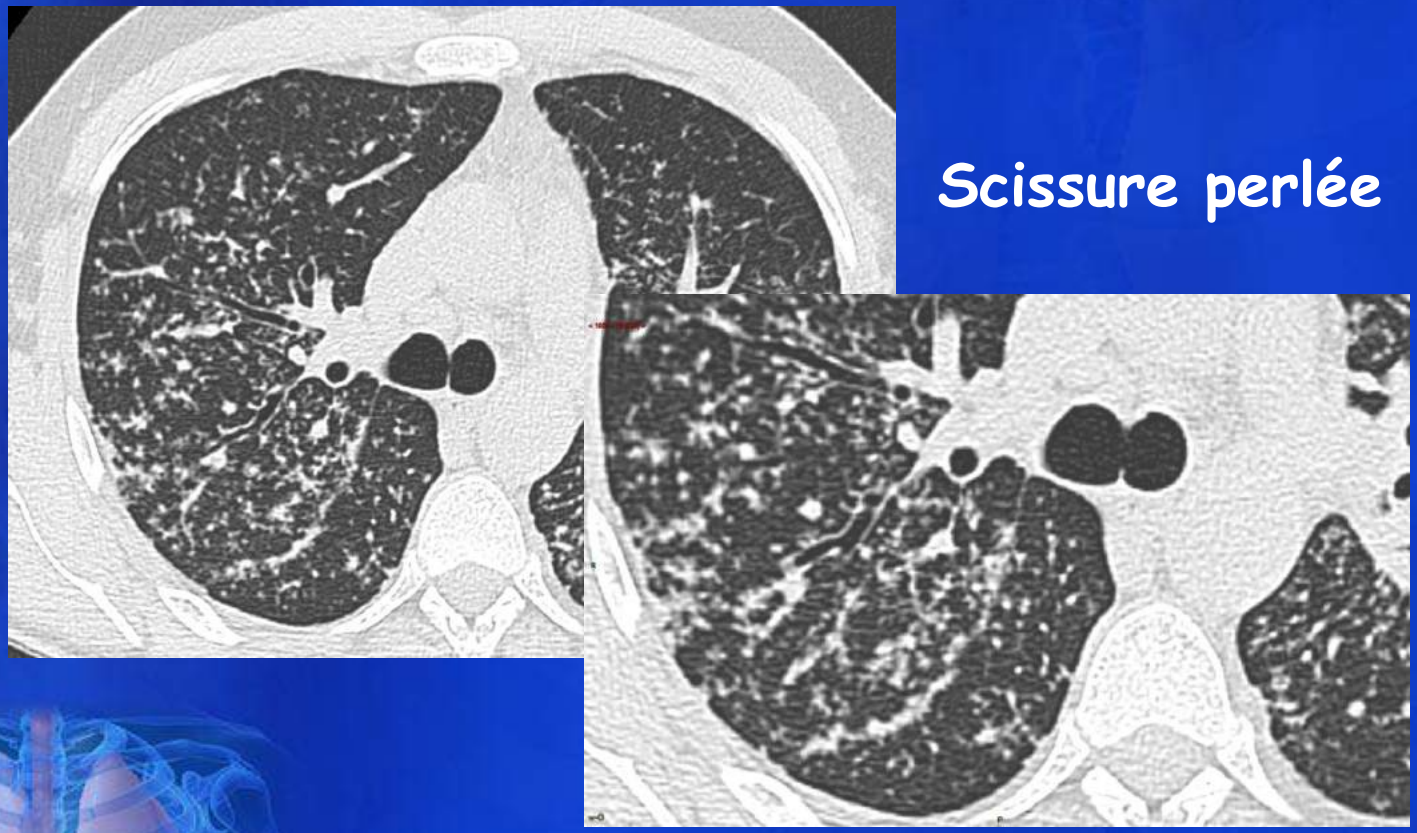

Scissure perlée

Sarcoidose : Imagerie TDM

RARE

- Actif
  - Score d'activités
  - HTAP

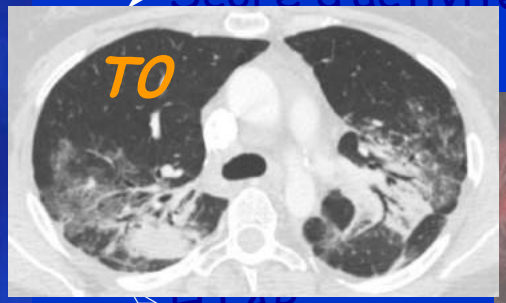

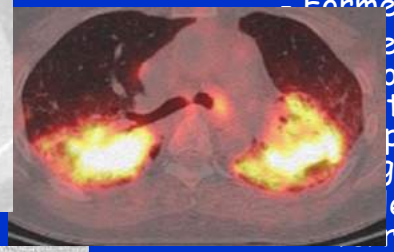

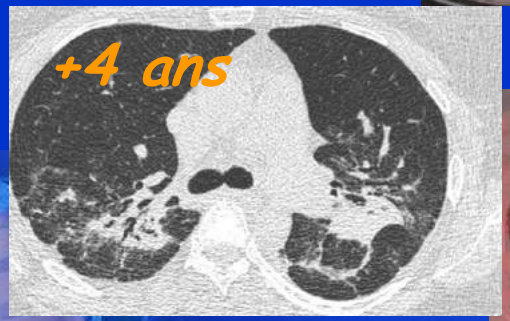

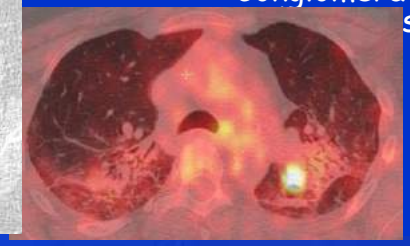

- Condensations alvéolaires multiples (formes très actives de la maladie sans prédominance supérieure nette)
- Signe du halo inversé au sein des condensations
- Formes cavitaires ou kystiques
- es en verre dépoli (en général ociées à des adénopathies hilaires térales ou à des micronodules phatiques permettant d'orienter le gnostic)
- e isolé (avec parfois un halo de re dépoli)
- Ganglions mediastinaux « black pearls »
- Conglomérats difficiles à différencier s de fibrose

Sarcoidose : Imagerie TDM

- Actif
  - Score d'activités
- Fibrose (seuil 20%)
- Atypie
- Complication
  - HTAP
  - Aspergillome

FIBREUX

- Distorsions bronchiques proximales avec aspect angulé des bronches et déplacement postérieur de la bronche souche droite
- Masse de fibrose para-hilaire avec rétraction postérieure et hyperinflation antérieure compensatrice
- Lignes hilo-périphériques
- Rayon de miel à prédominance supérieure et péribronchovasculaire
- Adénopathies partiellement calcifiées en coquille d'œuf (sauf GG pré-vasc.?, asym ?)

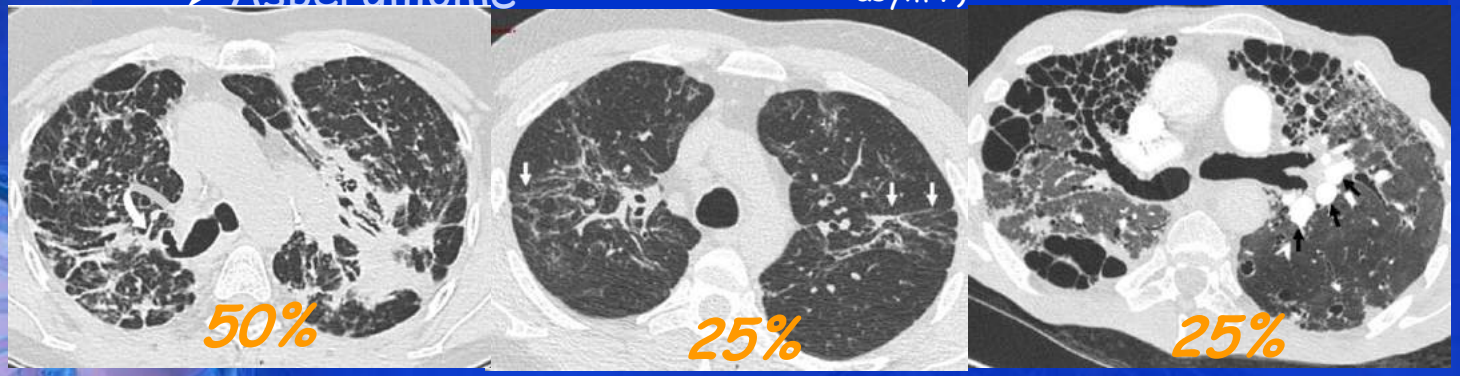

Sarcoidose : Imagerie TDM

- Actif
  - Score d'activités
- Fibrose (seuil 20%)

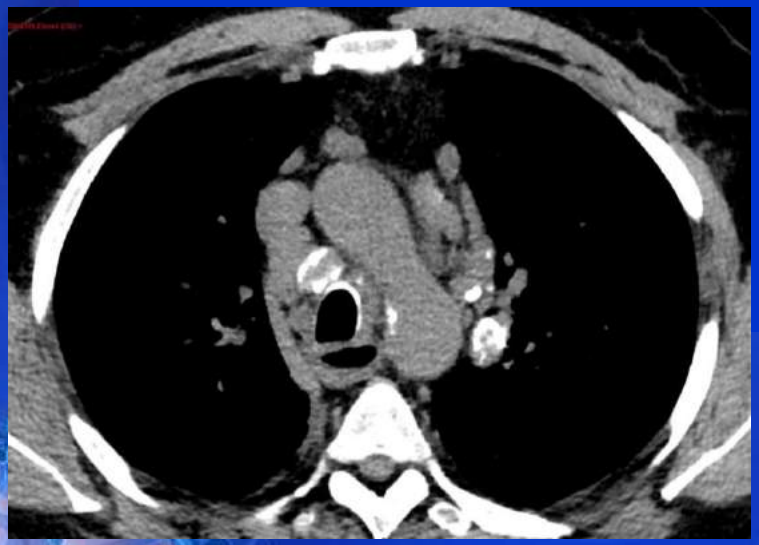

FIBREUX

- Distorsions bronchiques proximales avec aspect angulé des bronches et déplacement postérieur de la bronche souche droite
- Masse de fibrose para-hilaire avec rétraction postérieure et hyperinflation antérieure compensatrice
- Lignes hilo-périphériques
- Rayon de miel à prédominance supérieure et péribronchovasculaire
- Adénopathies partiellement calcifiées en coquille d'œuf (sauf GG pré-vasc.?, asym ?)

Sarcoidose : Imagerie TDM

- Actif
  - Score d'activités
- Fibrose
- Atypie
- Complication
  - HTAP
  - Aspergillome

ATYPIQUE

- Localisation unilatérale ou asymétrique (la bilatéralisation est la règle en quelques mois)
- Compression bronchique (avec atélectasie d'aval)
- Compression vasculaire artérielle (cause possible d'hypertension pulmonaire) ou veineuse (pouvant donner verre dépoli et lignes septales du territoire d'amont) pulmonaires
- Compression myocardique auriculaire
- Centre d'allure nécrotique (après injection, probablement dans les formes avec masses ganglionnaires)
- Localisation isolée dans le médiastin antérieur : chaînes mammaires internes et péricardiques ou dans le médiastin postérieur
- Aspect de pseudo-miliaire (prédo. sous-pleurale, péri-lobulaire)

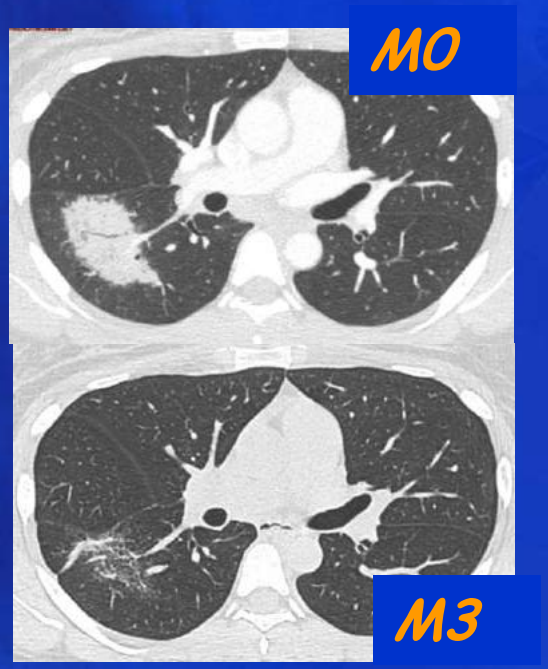

Forme unilatérale

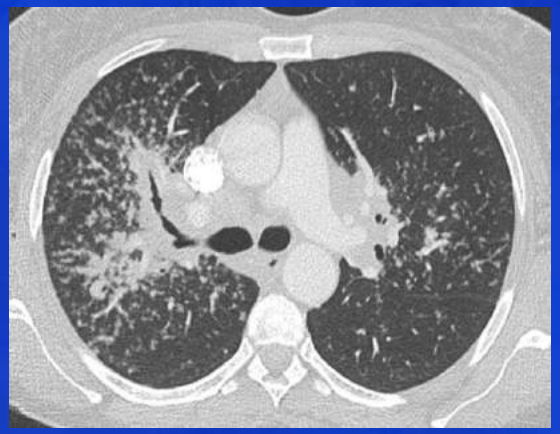

Compression bronchique

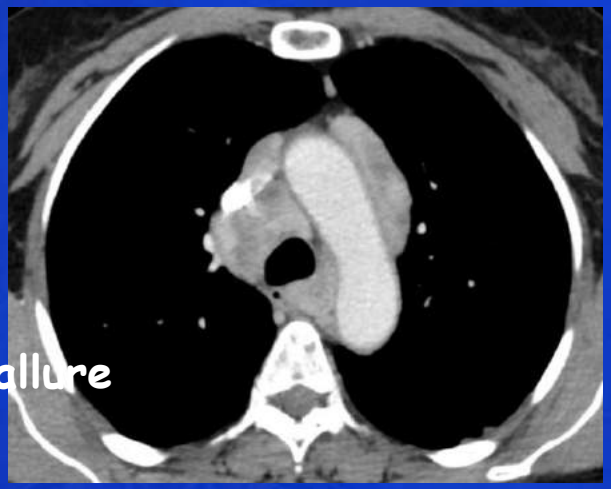

Masses ganglionnaires avec entre d'allure nécrotique (après injection)

Sarcoidose : Imagerie TDM

- Actif
  - Score d'activités
- Fibrose
- Atypie
- Complication
  - HTAP
  - Aspergillome

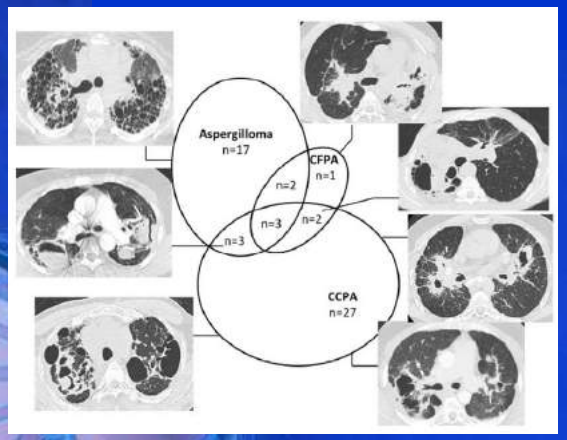

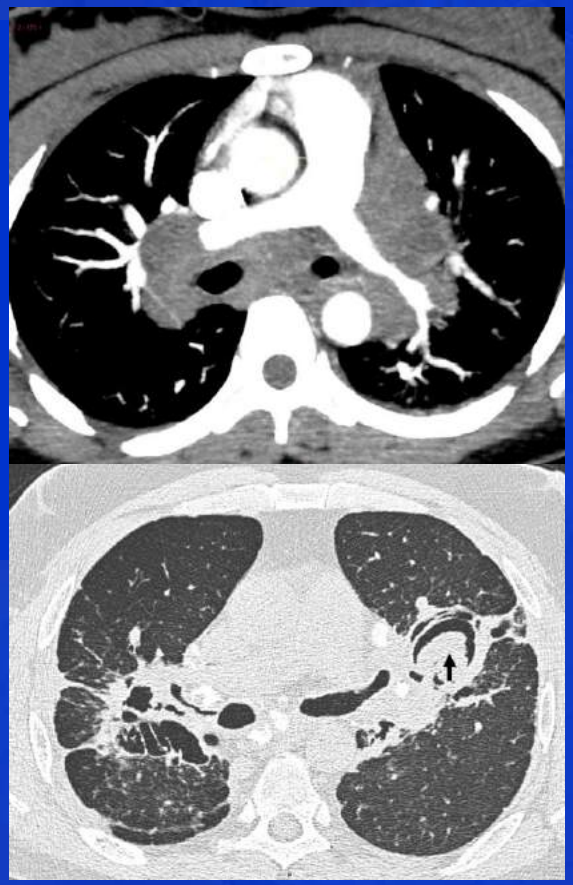

Uzunhan Y. Eur Respir J 2017;49(6).

Classification

Sarcoidose	
Inhalation de corps étranger	Silicose Bérylliose pulmonaire chronique Nanotubes de carbone Exposition massive à particules inorganiques (pompiers World Trade Center) Talcose Aspiration
Déficit immunitaire	Virus Immunodéf. Humaine (*VIH/SIDA, syndrome de restitution immunitaire*) Déficit immun commun variable *(DICV)*
Médicaments	Interféron, AntiTNFa, Immnothérapie BCG thérapie
M. digestives	Maladie de Crohn, Maladie de Whipple, Cirrhose biliaire primitive

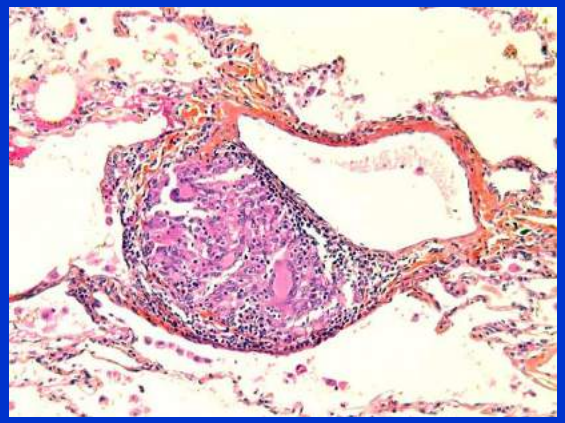

Granulome épithélioïde et giganto-cellulaire, entouré en périphérie d'une couronne lymphocytaire

TDM

- **Micronodules, nodules**
- **Distribution péri-lymphatique, lignes septales, adénopathies (sarcoïdose)**
- **Evolution fibrosante**

Classification

Sarcoidose	
Inhalation de corps étranger	Silicose Bérylliose pulmonaire chronique Nanotubes de carbone Exposition massive à particules inorganiques (pompiers World Trade Center) Talcose Aspiration
Déficit immunitaire	Virus Immunodéf. Humaine (*VIH/SIDA, syndrome de restitution immunitaire*) Déficit immun commun variable *(DICV)*
Médicaments	Interféron, AntiTNFa, Immnothérapie BCG thérapie
M. digestives	Maladie de Crohn, Maladie de Whipple, Cirrhose biliaire primitive
Vascularite	Granulomatose avec polyangéite (es-maladie de Wegener) Granulomatose à éosinophiles avec polyangéite (ex-*Syndrome de* Churg-Strauss) Granulomatose nécrosante sarcoïdosique Granulomatose bronchocentrique Granulomatose lymphomatoide

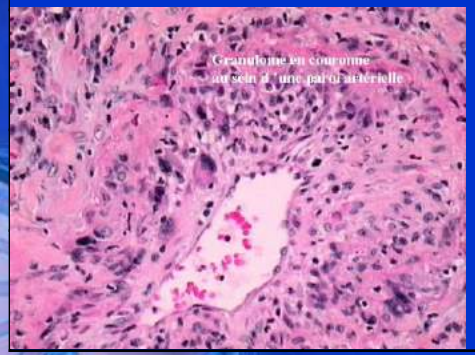

Vascularite nécrosante des pts et (moyen) vx art/(capillaires/v.) avec infiltration granulomateuse

TDM

- **Nodules, condensations**
- **Nécrose hémorragique: cavitation, verre dépoli**

Classification

Sarcoidose	
Inhalation de corps étranger	Silicose Bérylliose pulmonaire chronique Nanotubes de carbone Exposition massive à particules inorganiques (pompiers World trade Center) Talcose Aspiration
Déficit immunitaire	Virus Immunodéf. Humaine (*VIH/SIDA, syndrome de restitution immunitaire*) Déficit immun commun variable *(DICV)*
Médicaments	Interféron, AntiTNFa, Immnothérapie BCG thérapie
M. digestives	Maladie de Crohn, Maladie de Whipple, Cirrhose biliaire primitive
Vascularite	Granulomatose avec polyangéite (ex-maladie de Wegener) Granulomatose à éosinophiles avec polyangéite (ex-Churg-Strauss) Granulomatose nécrosante sarcoïdosique Granulomatose bronchocentrique Granulomatose lymphomatoide
Infection	Tuberculose, Mycobactérie atypique Mycose: histoplasmose nord américaine, blastomycose, coccidioidomycose Bactéries: mélioïdose

TDM

- **Condensations**
- **Cavitation**
- **Micronodules bronchiolaires branchés**

Classification

Sarcoidose	
Inhalation de corps étranger	Silicose Bérylliose pulmonaire chronique Nanotubes de carbone Exposition massive à particules inorganiques (pompiers World Trade Center) Talcose Aspiration
Déficit immunitaire	Virus Immunodéf. Humaine (*VIH/SIDA, syndrome de restitution immunitaire*) Déficit immun commun variable *(DICV)*
Médicaments	Interféron, AntiTNFa, Immnothérapie BCG thérapie
M. digestives	Maladie de Crohn, Maladie de Whipple, Cirrhose biliaire primitive
Vascularite	Granulomatose avec polyangéite (es-maladie de Wegener) Granulomatose à éosinophiles avec polyangéite (ex-*Syndrome de* Churg-Strauss) Granulomatose nécrosante sarcoïdosique Granulomatose bronchocentrique Granulomatose lymphomatoide
Infection	Tuberculose, Mycobactérie atypique Mycose: histoplasmose nord américaine, blastomycose, coccidioidomycose Bactéries: mélioïdose
Pneumopathie d'hypersensibilité	Hot tub lung

TDM

- **Micronodules bronchiolaires non branchés**
- **Piégeage**
- **Evolution fibrosante**

Pneumopathie d'hypersensibilité

- Aussi connu sous le nom d'alvéolite allergique extrinsèque

- Réponse immunitaire exagérée après exposition à des particules organiques, suffisamment petites pour atteindre les alvéoles (<5µm) :
  - Antigène inhalé chez un patient sensibilisé

- Diagnostic difficile en raison d'une grande variabilité des manifestations cliniques, radiologiques et histologiques :
  - Symptôme, auscultation, EFR
  - TDM (anormal chez > 90% des patients)
  - Ac précipitants sériques
  - Lavage broncho-alvéolaire
  - (Tests de provocation inhalés)
  - +/- biopsie pulmonaire chirurgicale
  - +/- amélioration après éviction de l'exposition

Aspects TDM

- Piégeage aérique, aspect en mosaïque, kystes
- Micronodules centrolobulaires
- Verre dépoli
- Fibrose pulmonaire

Aspect TDM dépend de plusieurs facteurs dont le degré d'inflammation et de fibrose

- MN centrolobulaires
- Verre dépoli
- Aspect en mosaïque
  - « Fromage de tête »
- Fibrose pulmonaire
  - Distribution aléatoire
  - PINS, PIC
- Pneumonie organisée
- Emphysème

Piégeage aérique

Subaigu / Aigu

Chronique

Chevau-chement

Anomalies bronchiolaires

- Piégeage aérique
  - Caractéristique distinctive de la PHS
  - Tropisme bronchiolocentrique de la maladie
  - Lobules clairs
  - Non gravito-dépendant
  - Majoration du gradient en expiration
    - Réduction de volume insuffisante
  - Peut être quantifié
    - Léger (<25%), modéré (25–50%), et sévère (>50%)
    - ≥ 5 lobes et dans au moins 4 lobes

Silva CI. Radiology 2008;246(1):288-97

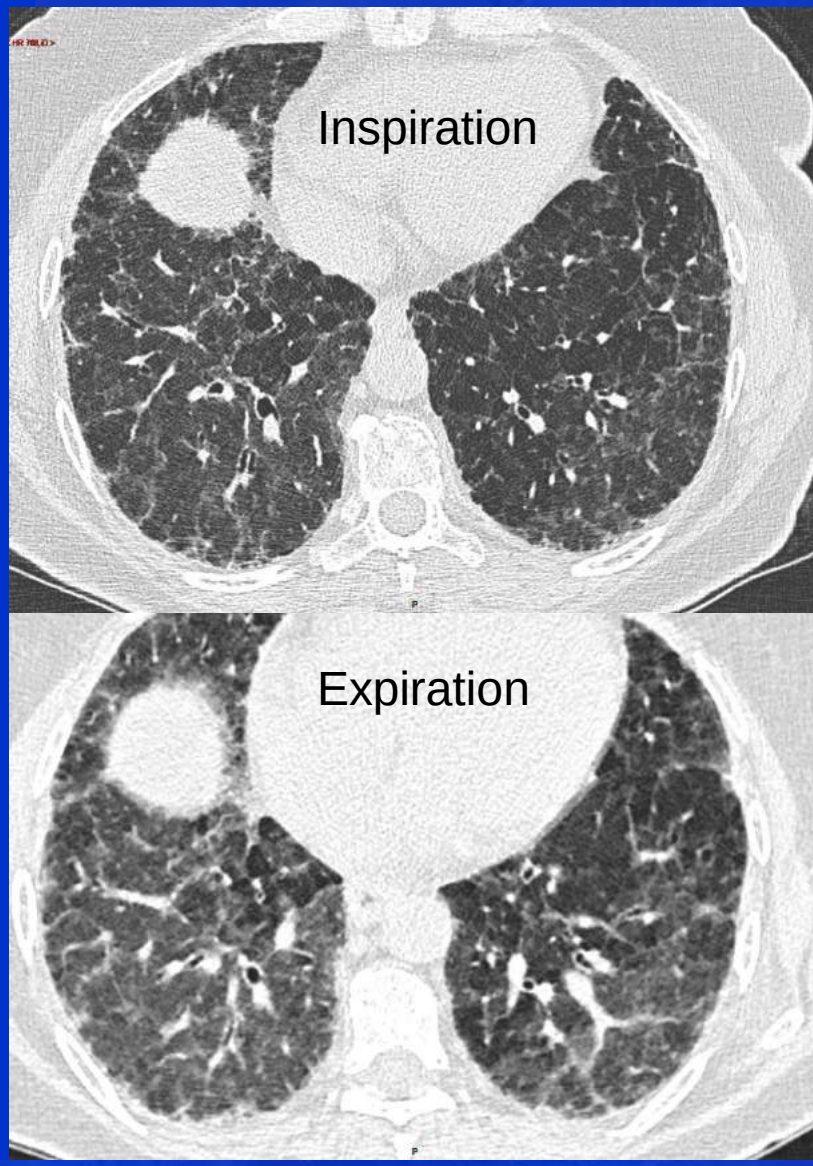

Anomalies bronchiolaires

- Atténuation mosaïque *Kligerman SJ. Radiographics 2015;35(5):1360-80*
  - Zones hétérogènes de différentes atténuations pulmonaires
  - Les zones hypodenses peuvent refléter l'obstruction des voies respiratoires et la vasoconstriction réflexique (perfusion en mosaïque)
- Diag. différentiels : bronchiolite oblitérante, asthme, pathol. vasculaires

- "Head cheese sign" *Chong BJ. J Thorac Imaging 2014;29(1):W13.*
- Juxtaposition de régions lobaires d'atténuations normales, hautes et basses
- Diag. différentiels :
  - Bronchiolite respiratoire
  - Bronchiolite folliculaire
  - Infection virale aiguë
  - Sarcoïdose

Anomalies bronchiolaires

- Kystes :
  - HP subaigu et chronique
    - 15-30%?
  - Peu nombreux
  - Distribution aléatoire
  - Dans les zones de VD ?
  - Diag. différentiels (PID+kystes)
    - Sjogren

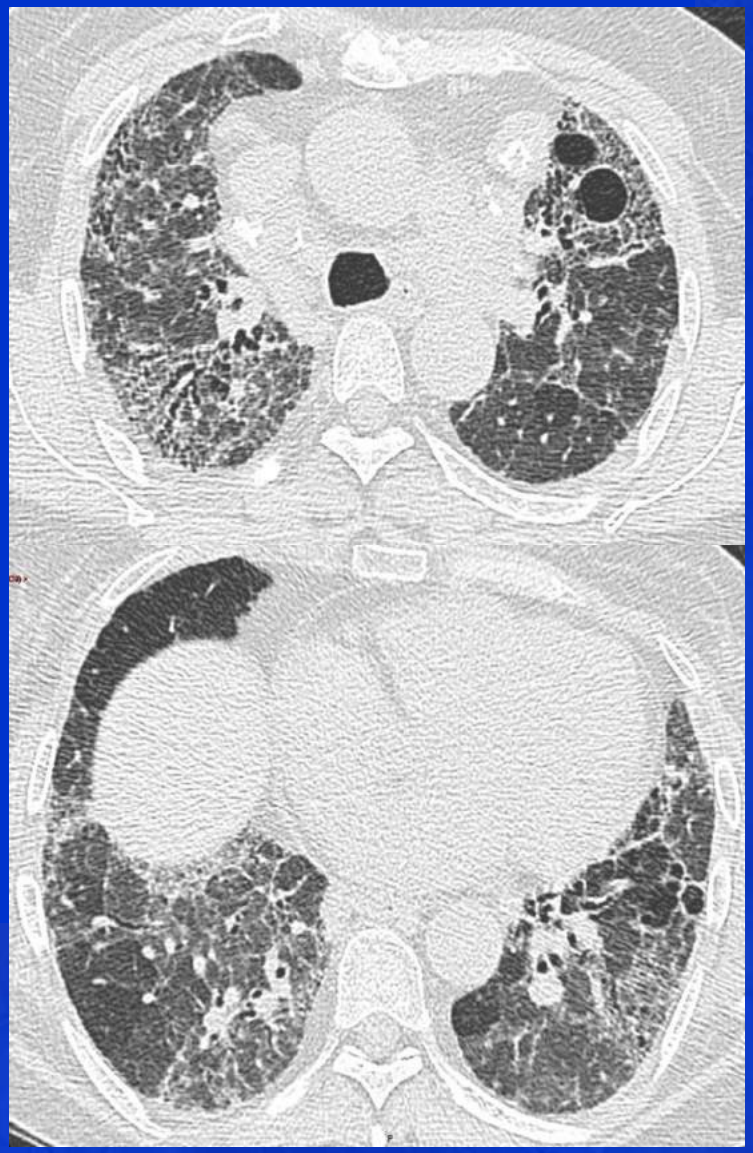

Franquet T. JCAT 2003;27(4):475-8
Silva CI. Radiology 2008;246(1):288-97

Micronodules centrolobulaires

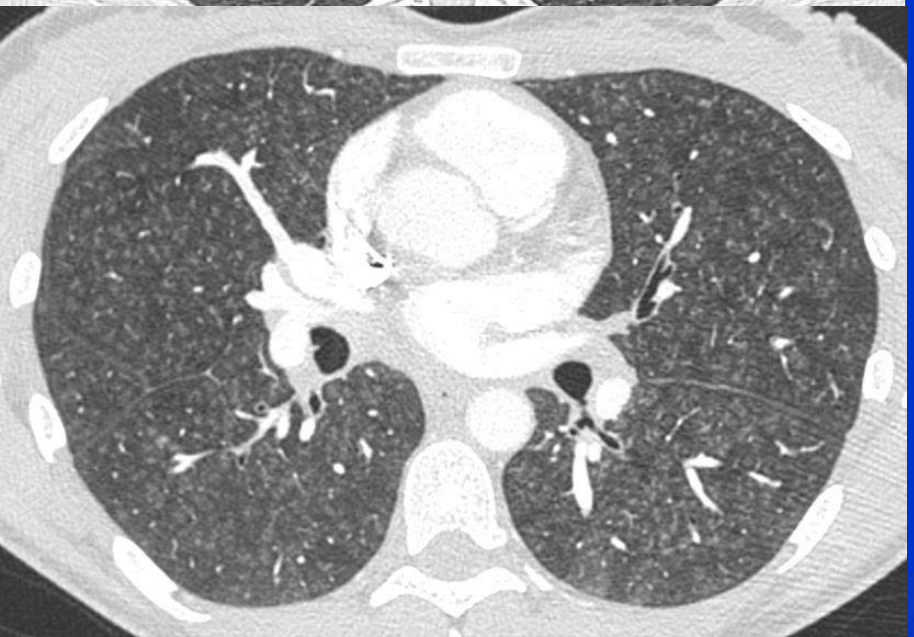

- Histologie : inflammation interstitielle bronchiolocentrique et granulomes
- Subaigu :
  - +/- association avec la fibrose
- Typiquement :
  - Distribution centrolobulaire
    - Sans « arbre-en-bourgeon »
  - Densité en verre dépoli
  - Distribution symétrique homogène
- Diag. différentiels : bronchiolite respiratoire, bronchiolite folliculaire, infection virale aiguë, pneumoconioses (sidérose), hypertension pulmonaire, maladies vasculaires.

- Femme de 23 ans, doctorante en histoire
- Dyspnée aiguë après avoir travaillé à l'étude de parchemins anciens dans une cave humide et mal ventilée

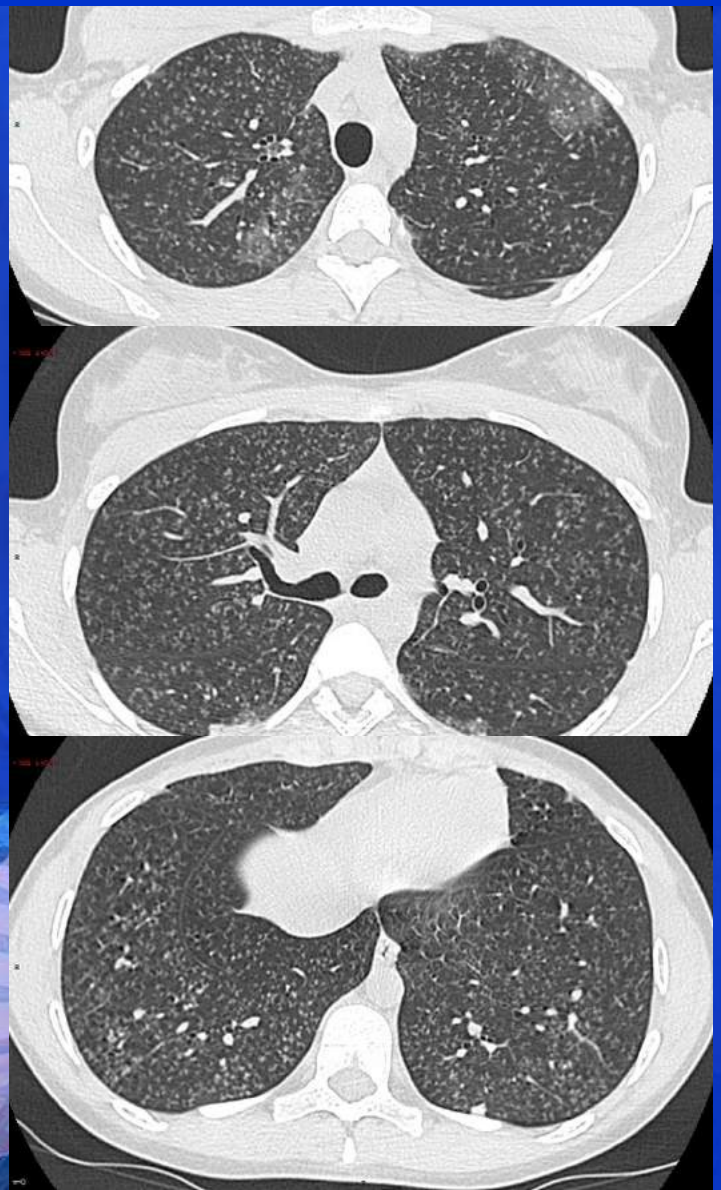

Images Pr MP. Revel

Verre dépoli

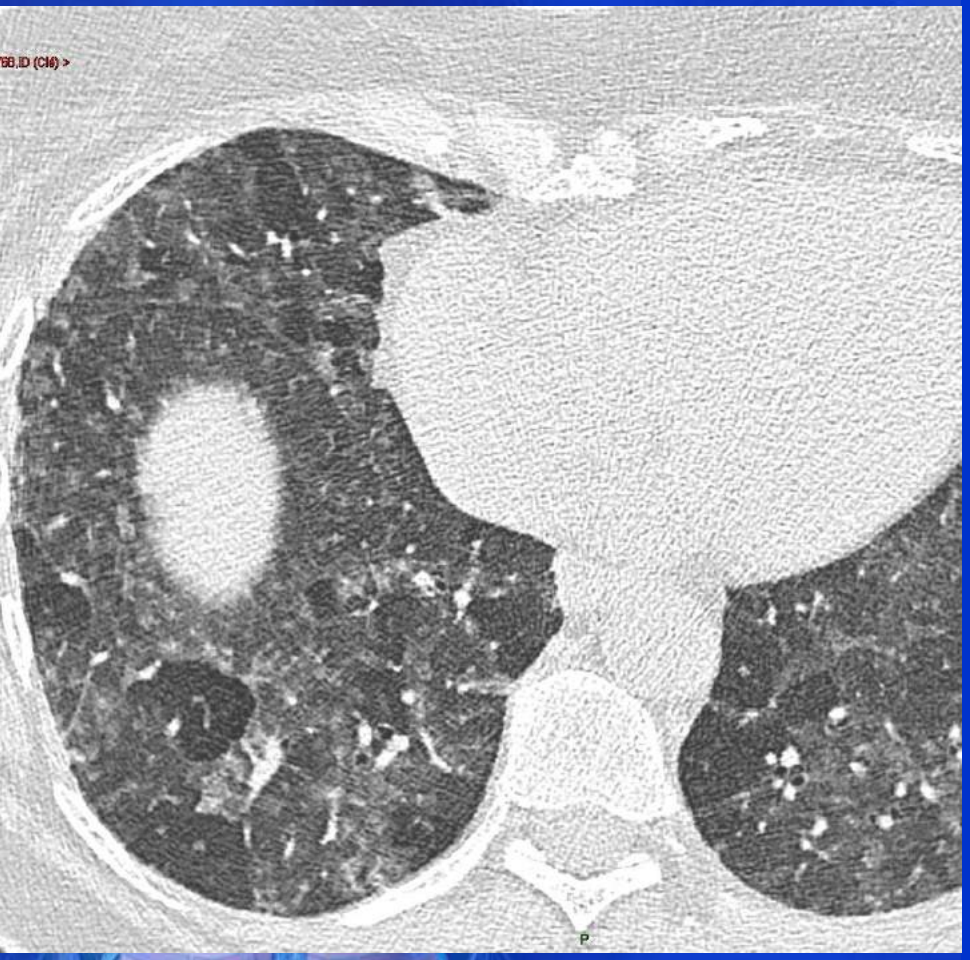

- Alvéolite lymphocytaire
- Isolé :
  - Extension >50-70%
- Associé à d'autres anomalies
  - Piégeage lobulaire
  - Nodules centrolobulaires
  - "Head cheese sign"
  - Fibrose
- Diag. différentiels : sarcoïdose, connectivite, médicament, protéinose alvéolaire, PINS, PID du fumeur

- Femme de 39 ans, dyspnée depuis 5 mois, toux, perte de poids
- Consulte en urgence pour douleur thoracique et dyspnée
- LBA: lymphocytose, eosino et mastocytes, CD4/CD8=0.88
- Dégâts des eaux récent (moisissure)
- Amélioration en quelques jours après éviction

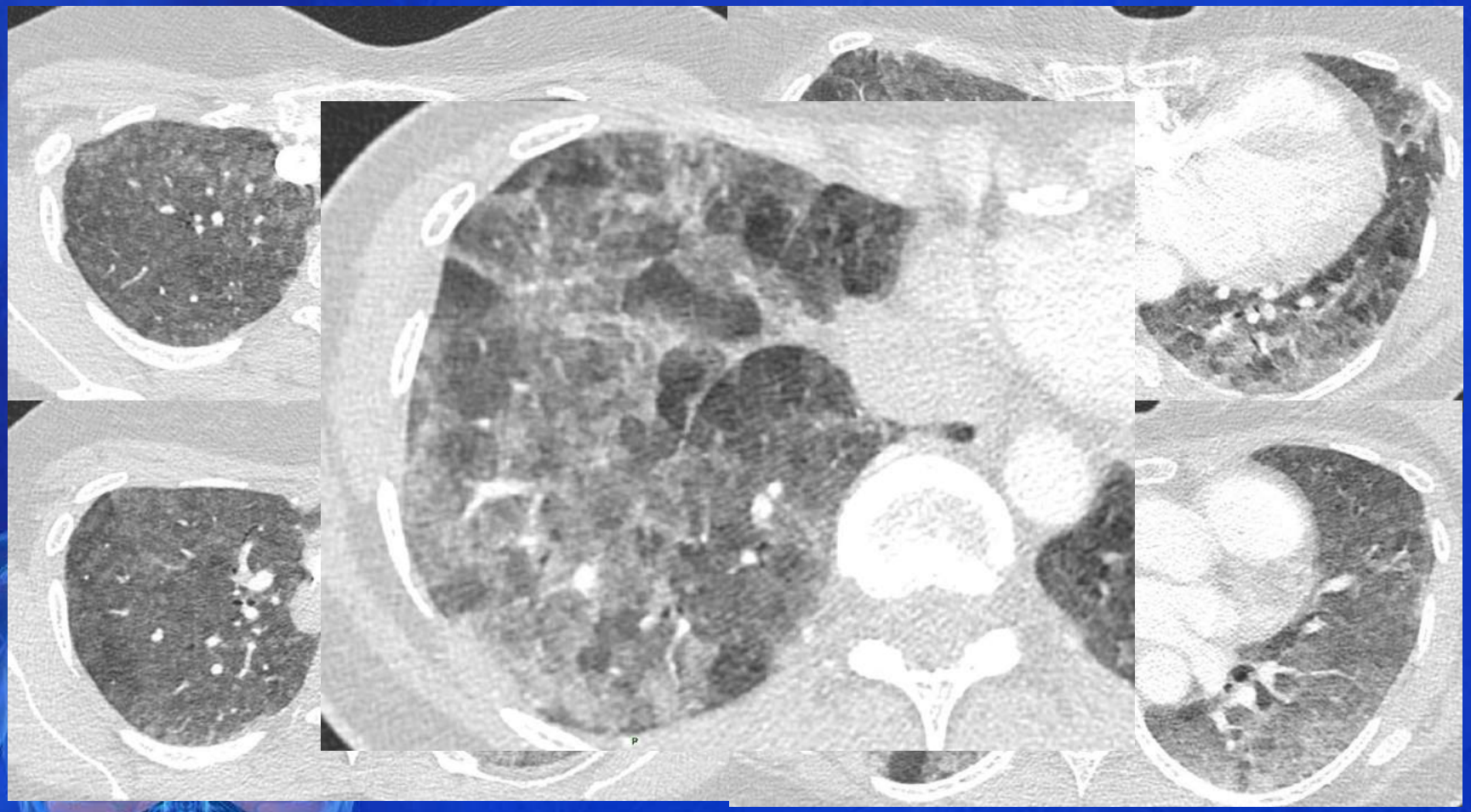

- Femme de 62 ans non fumeuse
- Oiseaux + humidité à la maison
- Importation et conditionnement des feuilles de thé (précipitines positives pour les échantillons)

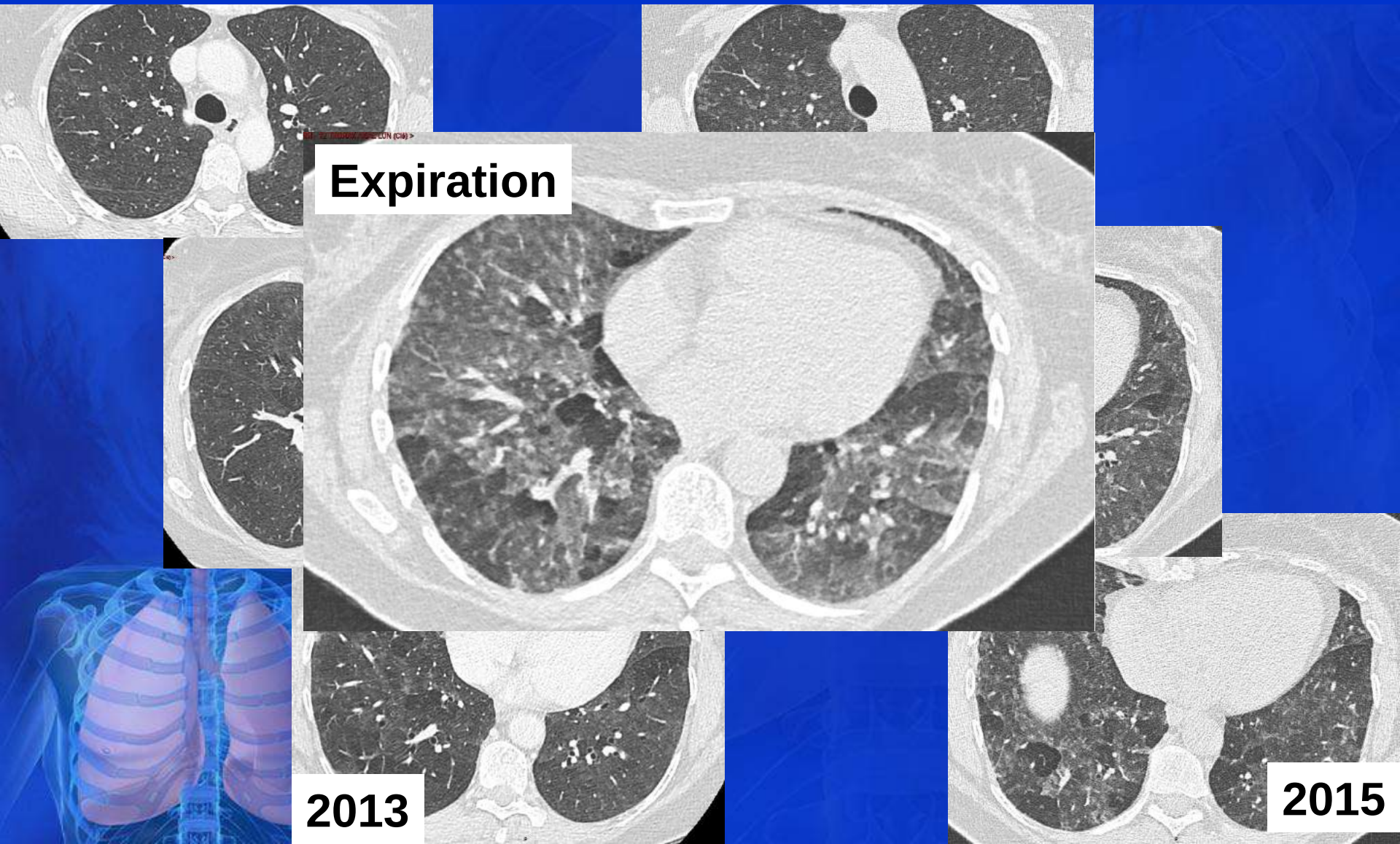

Fibrose pulmonaire (forme chronique)

- Signes typiques de fibrose :
  - Réticulations irrégulières et bronchectasies de traction
  - Rayon de miel (50%)
- Distribution :
  - Répartition aléatoire (>50%) ou prédominance supérieure
  - Prédominance inférieure plus rare
  - Atteinte centrale possible
- Association avec d'autres signes qui rend la PIC incompatible
  - Piégeage expi, verre dépoli, micronodules
- PINS
  - Verre dépoli et/ou fibrose à prédominance inférieure
  - Respect sous-pleural
- Pneumonie interstitielle commune (PIC)

Elicker BM. J Thorac Imaging 2016. 31(2):92-103
Nunes H. Eur Respir J. 2015 Mar;45(3):746-55

- Femme de 49 ans non fumeuse, dyspnée après avoir déménagé au-dessus de la boulangerie de son mari
- Exposition aux plumes, moisissures, humidité
- Nettoyage de la boulangerie : responsabilité de l'aspirateur sans filtre ?

PHS et FPI: un dilemme diagnostique

- Les PHS chroniques sans exposition est cliniquement difficile à distinger des autres PID fibrosantes, en particulier de la FPI
- Aspect de PIC en TDM :
  - Rayon de miel
  - Réticulations
  - Distribution sous-pleurale et basale
  - Absence de caractéristiques incompatibles avec la PIC

- *Morell F. Lancet Respir Med 2013;1(9):685-94*
  - 43% des patients diagnostiqués FPI, pouvait être reclassés PHS
  - Critères diagnostiques : lymphocytose > 20%, tests de provocation…
  - 34% exposition occulte (couette ou oreiller en plumes)

- Patient initialement considéré comme PHS et discuté lors de la DMD
- Précipitines positives pour aspergillus (pas si clair)
- Lymphocytose au LBA (20%)
- Diagnostic? Traitement?

Conclusion:

Aspect TDM des PID fibrosantes

PID fibrosante = PIC ?

PIC	PIC probable	PIC indéterminée	Diagnostic alternatif
• Prédominance basale et sous-pleurale ; • Distribution souvent hétérogène • Rayon de miel avec ou sans bronchectasies ou bronchiolectasies	• Prédominance basale et sous-pleurale ; • Distribution souvent hétérogène • Réticulations avec bronchectasies par traction périphériques ou bronchiolectasies • Peut présenter un verre dépoli léger	• Prédominance basale et sous-pleurale • Discrètes réticulations, léger VD ou distorsion (« PIC débutante») • Critères TDM et/ou distribution de la fibrose qui n'est suggestive d'aucune étiologie (« vraiment indéterminé »)	**•Eléments suggérant un autre diagnostic** Critères TDM : • Kystes • Atténuation en mosaïque marquée • VD prédominant • Micronodules profus • Nodules centro-lobulaires • Condensation Distribution prédominante : • Prédominance péribronchovasculaire • Prédominance péri-lymphatique • Prédominance supérieure ou moyenne Autre : • Plaques pleurales (asbestose) • Œsophage dilaté (sclérodermie) • Erosions claviculaire (PR) • Adénomégalie extensive • Epanchement pleuraux, épaississement pleural (Connectivite/ médicament)

Demain : TDM pour la progression ?



D'après Wells AU. What's in a name? That which we call IPF, by any other name would act the same. Eur Respir J 2018:17;51(5)