EVOLUTION DU CONCEPT DE DICV:
impact sur les atteintes pulmonaires et l'approche thérapeutique chez l'adulte

Marion Malphettes
Service d'Immunopathologie Clinique
Hôpital Saint-Louis

DICV: un concept

- 1971, classification WHO
  - Agammaglobulinémie de Bruton, Wiskott-Aldrich, SCID, hyper IgM…
  - **… le reste=DICVs**

  *"It is hoped that **careful analysis** of such patients…. will result in **delineation of several homogeneous syndromes…".***

Fudenberg H,…, Seligmann M. Primary immunodeficiencies. Report of a WHO Committee. Pediatrics.1971

DICV
Définition 1999

- **Exclusion des DI classables (monogéniques et DI secondaires)**
- **ET** Diminution des IgG, diminution IgM **ou** IgA
- **ET** absence de réponse vaccinale (peptidique ou PS) ou d’isohémagglutinine
- **ET** début des symptômes > 2 ans

DICVs en 2000

- **DEFICIT HUMORAL PRIMITIF DE CAUSE INCONNUE**
- **Adulte**
- **HETEROGENE**
- 1/20 000 à 1/30 000
- M=F
- Caucasien

Evolution du concept

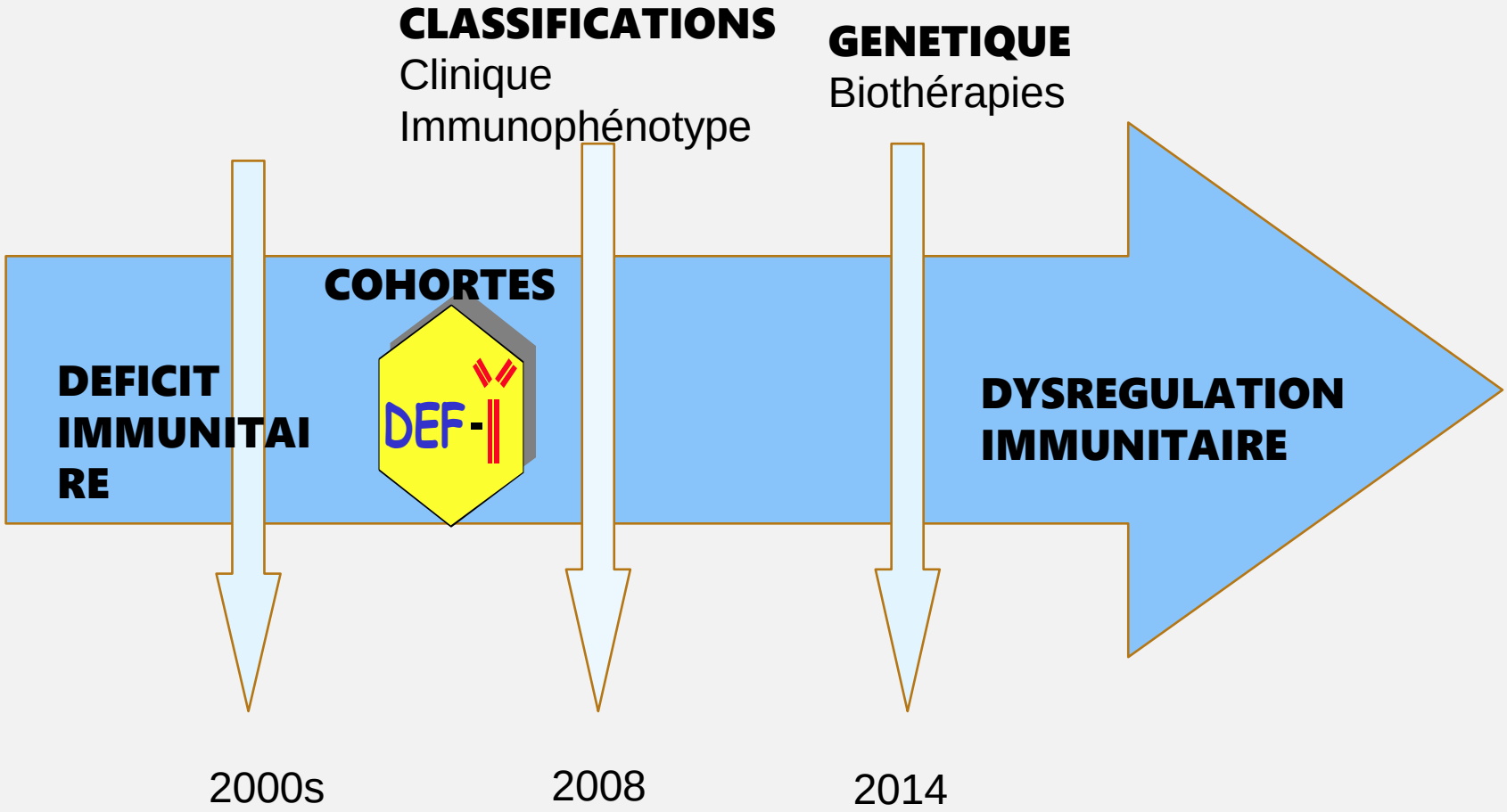

HISTOIRE NATURELLE

RETARD DIAGNOSTIC

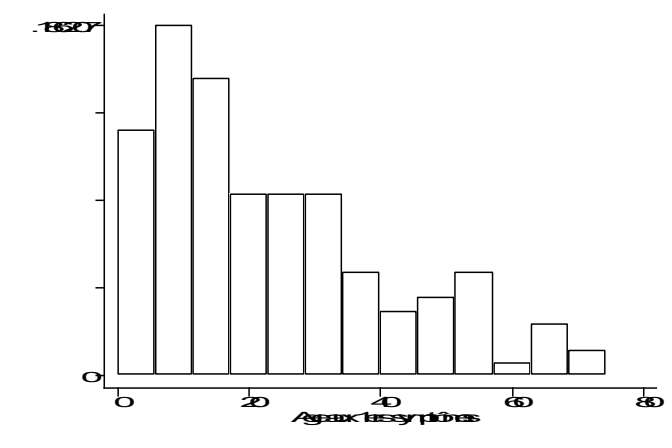

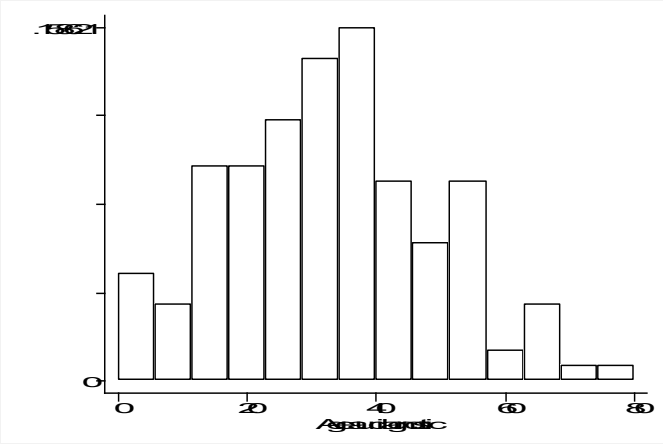

Age aux 1ers symptômes

- Médiane **18 ans**
  0 - 70 ans
- Nb < 15 ans 56 (39%)
- Nb < 5 ans 16 (11%)

Age au diagnostic

- Médiane **33 ans**
  0 - 77 ans
- Nb < 15 ans 15 (10%)
- Nb < 5 ans 6 (6%)

FORMES FAMILIALES

- **Cas familiaux : 52 /252**
  20%
- **Autosomique Dominant**: 28
- Autosomique Récessif: 1

AD

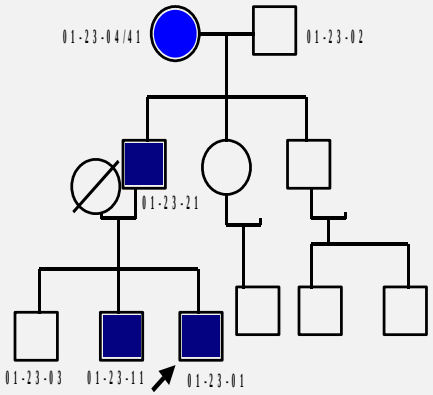

AR

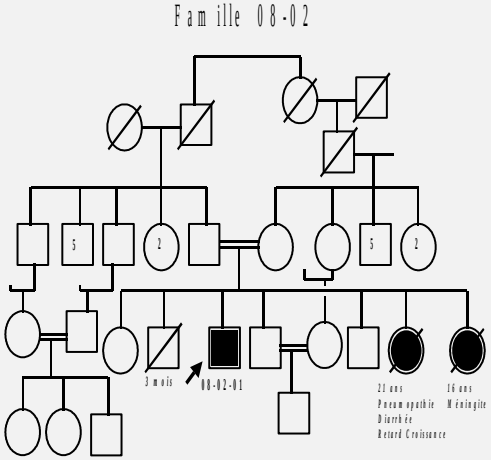

SPECTRE des complications

PHENOTYPE CLINIQUE ETENDU

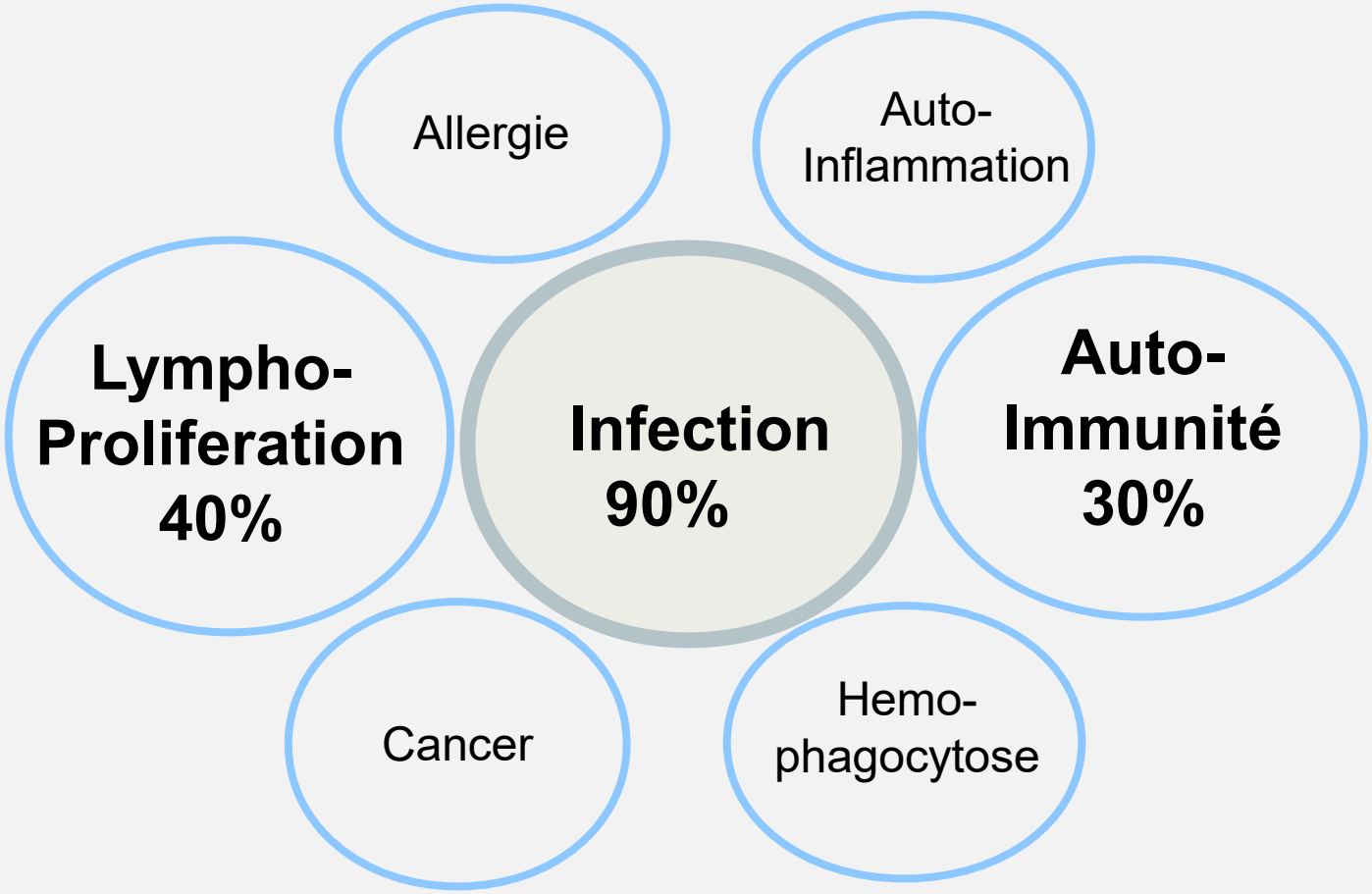

1) Complications infectieuses

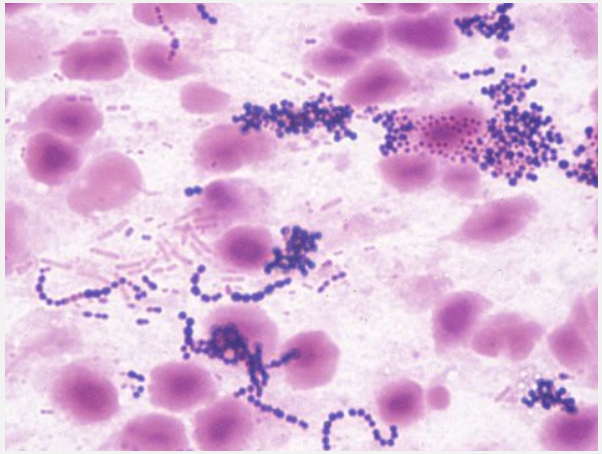

- **Respiratoires (90%)**:
  - Germes encapsulés
    - sévères
    - fréquentes (>3 épisodes)
  - Pyocyanique, Staphylocoque (DDB)
- **Digestives (27%)**:
- Giardia, Campylobacter, Salmonelles, Norovirus
- **Infections opportunistes (6%)**
- **Infections inhabituelles**: verrues, zona, condylome

Pneumonies

	Pneumonie		
DICV (n=314)	1er symptôme	Diagnostic	Evolution
Pneumonie	62 (20%)	95 (30%)	179 (57%)

- Fréquentes
- Seulement 2% après substitution IG

2) Complications proliferatives

- **Histologie**:
  - Granulome (14%)
  - Hyperplasie lymphoïde B ou T (LIP)
  - **Lymphome (4%)**

- **Localisation:**
  - Ganglionnaire
  - Extra-lymphoïde: tube digestif, foie, poumon, SNC

→ MICI, sarcoïdose, LIP**,… like**

Pneumopathie interstitielle

- FREQUENCE: 10 à 30%
- Mortalité
- **Histologie**:
  - granulome
  - bronchiolite folliculaire
  - hyperplasie lymphoïde diffuse
  - LIP
  - lymphome (BALT)

  Coexistence → hyperplasie du tissu lymphoïde BALT → **GLILD**

- Pas de traitement si asymptomatique

3) Complications AUTO-IMMUNEs

- **AHAI, PTI, neutropénies (18%)**
- **Biermer, gastrite atrophique (19%)**
- **Atrophie villositaire (10%)**
- Thyroidite
- Sjögren
- Vitiligo

Séro-négatives

HISTOIRE Naturelle

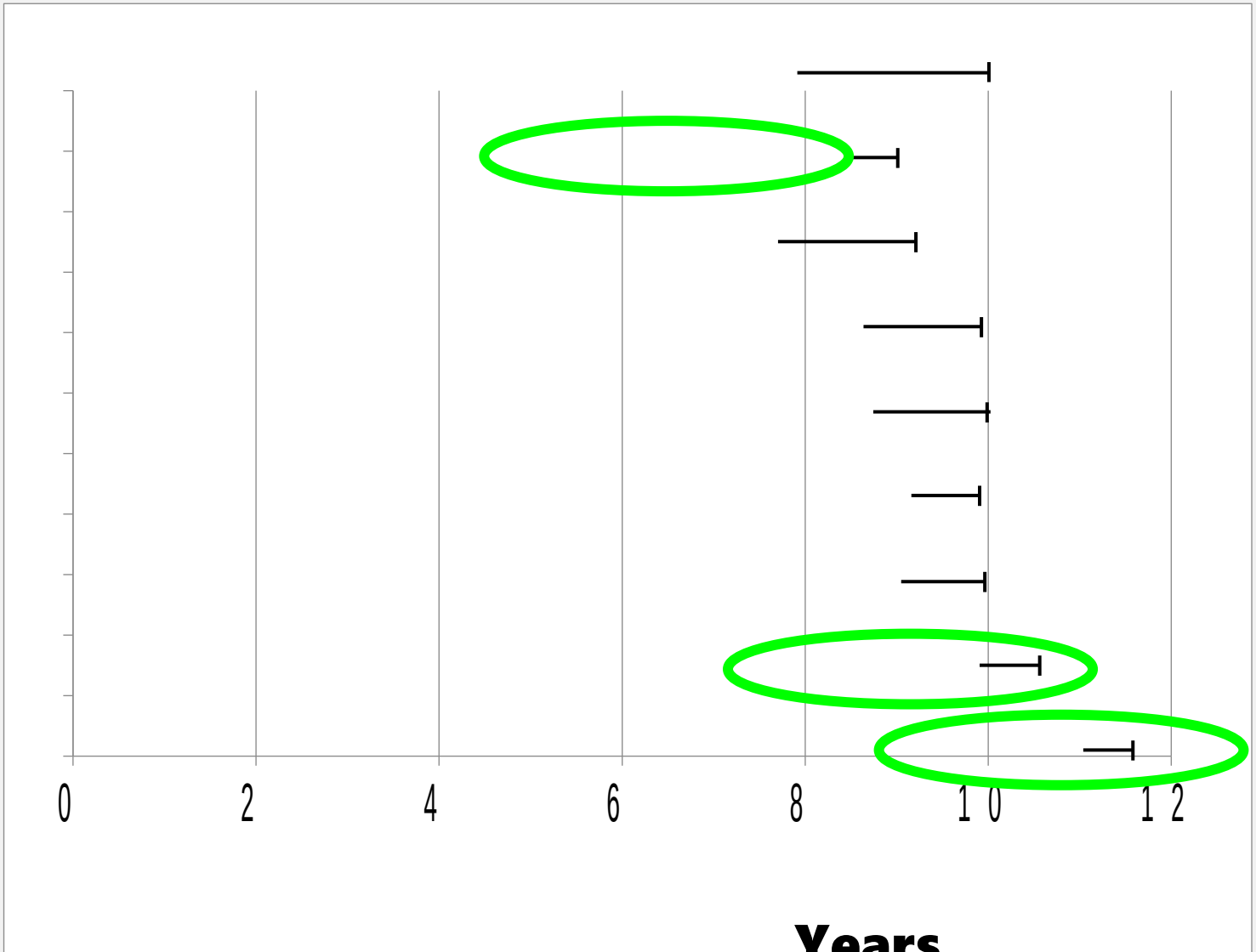

2008: ClassificationS

"It is hoped that careful analysis of such patients…. will result in ***delineation of several homogeneous syndromes…".***

- IMMUNOPHENOTYPE
- PHENOTYPE CLINIQUE
- LOCID: DEFICIT COMBINE T et B

IMMUNOPHENOTYPE/COHORTES

LYMPHOCYTES B:

LB <1% **10%**

LB >1% **90%**

B mémoires switchés
(CD27+IgD-)

Euroclass, Blood, 2008

LYMPHOCYTES T

T CD4 naïves <15% **33%**
(CD45RA+CD62L+)

Pronostic
Diagnostic

CINQ PhEnotypeS CLINIQUES

Infections seules

Complications associées

Hyperplasie lymphoïde

Sinu

40 %

ropathie

Pneum

Lymphomes

60 %

Meni

Diar

s autoimmunes

H.Chapel, Blood, 2008

MORTALITE SELON COMPLICATIONS ASSOCIEES

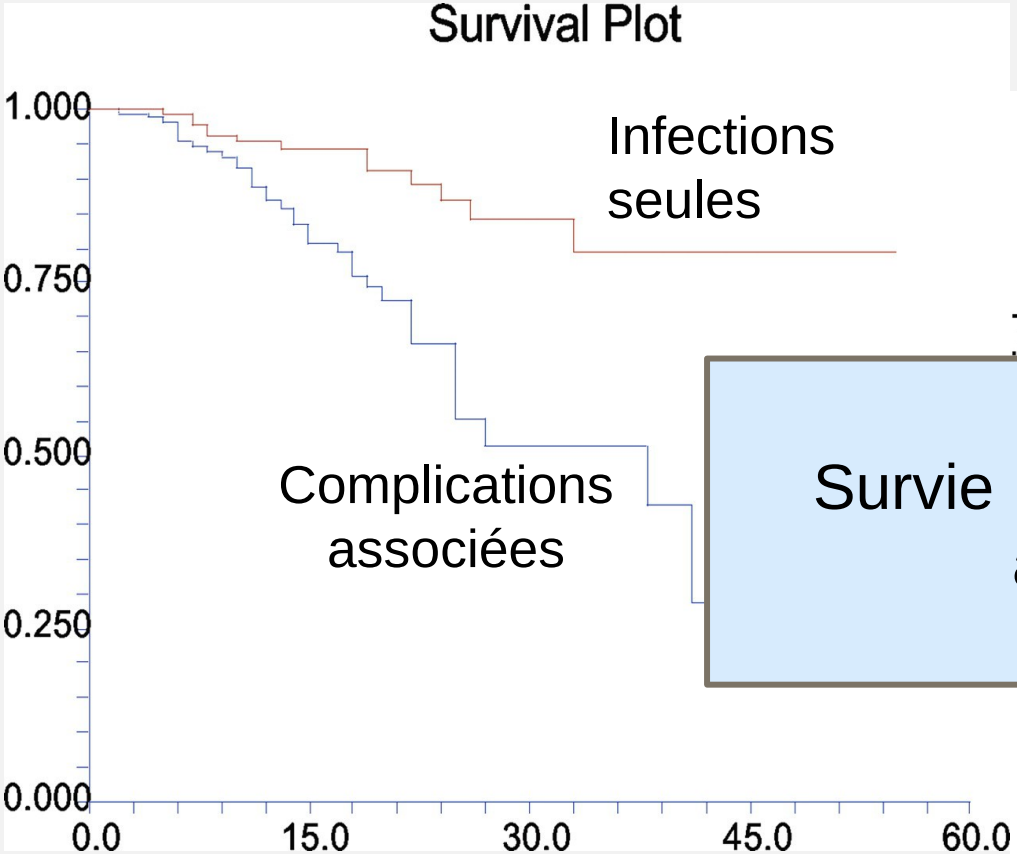

Survie ≈50% à 30 ans après dc

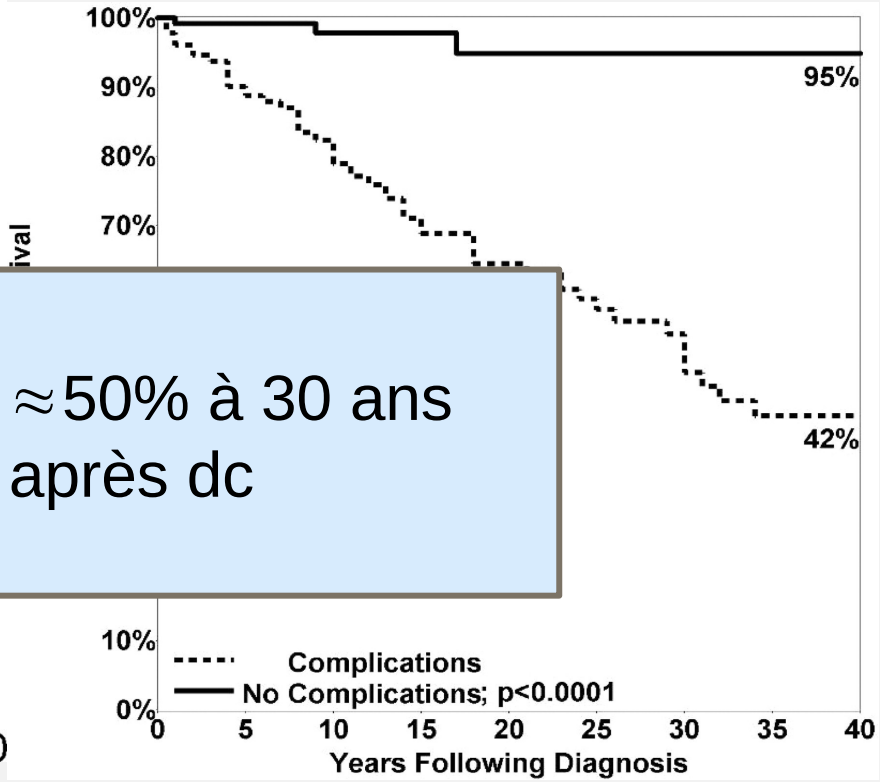

Chapel H et al. Blood 2008

Oxford / Northern Europe

Resnick E S et al. Blood 2012

New York city

LOCID: Late Onset Combined Immunodeficiency
28 patients parmi 313 DICV (8%)

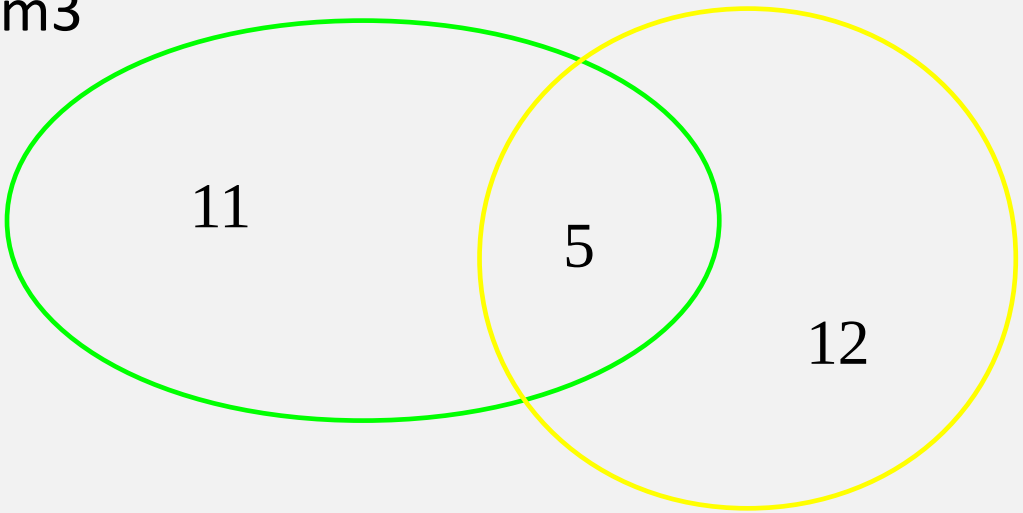

Plus de:

Consanguinité (29% vs 8%)

Granulome

Entéropathie

Splénomégalie

Lymphome (29% vs 4%)

CID 2009

DICV

- **TCD4 ≥ 200**
- **TCD4 naïfs≥ 20**
- **pas O.I.**

n=238



TCD4 naïfs < 20/mm3
n=50

CD4 < 200
n=15

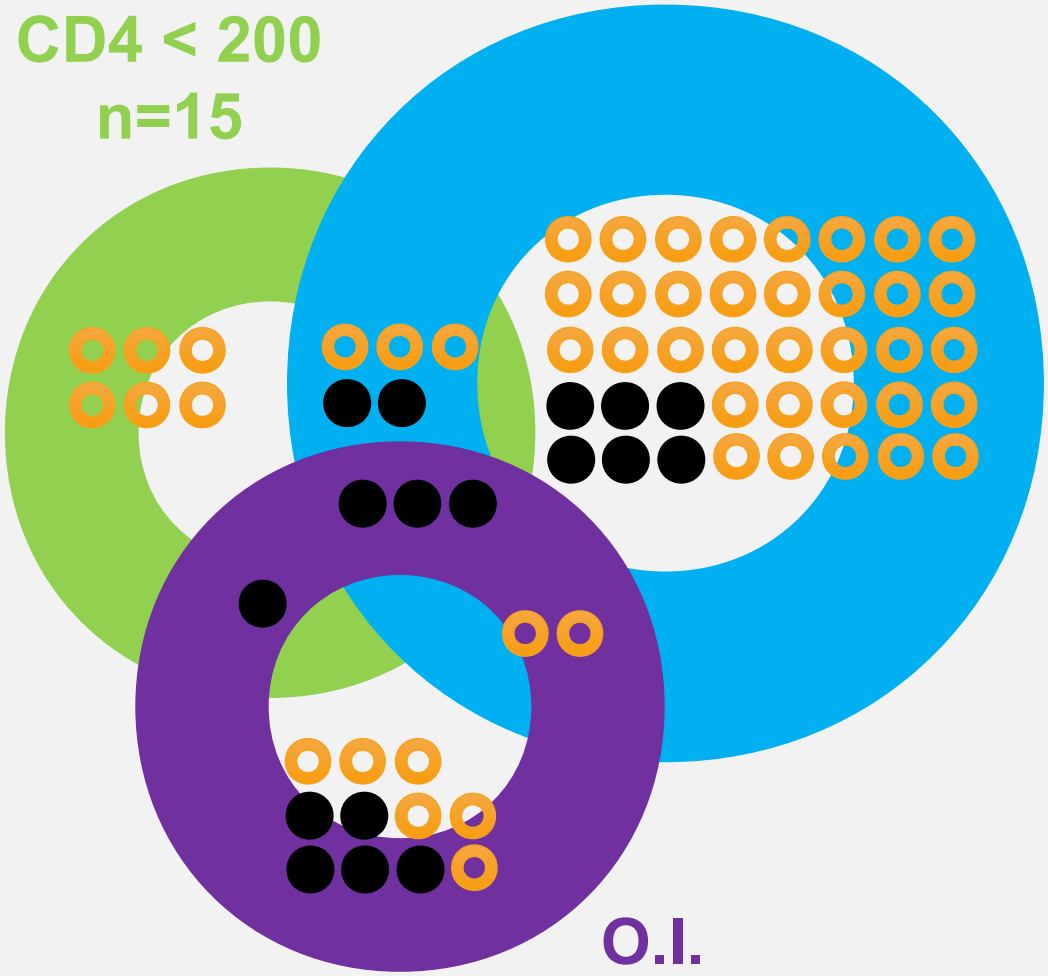

O.I.
n=17

LOCID
17% des DICV
77% des DC

Bertinchamp JACI in Pract, 2016

DICV ESID 2014 "**DYSREGULATION IMMUNITAIRE**"

- **1)** Diminution IgG et IgA et/ou IgM
- **2)** **soit** absence de réponse vaccinale (et/ou isohemagglutinines)
  soit *diminution des lymphocytes B memoires switchés*
- **3)** Age> *4 ans*
- **4)** **soit** *susceptibilité aux infections*
  soit *auto-immunité*
  soit *prolifération (lymphoide, granulome)*
  soit *histoire familiale*

GENETIQUE

- 1) **Stratégie gène candidat**
  ICOS, CD19, CD20, CD21, CD81, TACI
  Rare <5%
  Transmission AR

- 2) **Séquençage haut débit et cohorte**
  CTLA4, Pik3k, NF KB
  Téloméropathies
  Transmission AD

CAUSE MONOGENIQUE: 15-24%
THERAPIES CIBLEES

Valles Ibanez G, Front Immunol 2018

CTLA4 LRBA

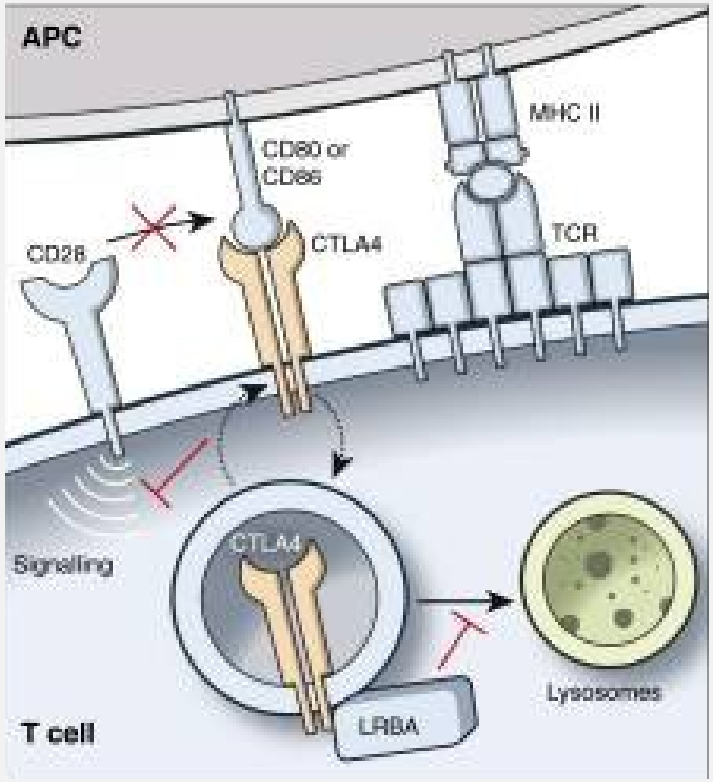

Défaut **LT régulateurs**
→ Activation lymphocytaire T

Déficit en CTLA4 - Manifestations cliniques

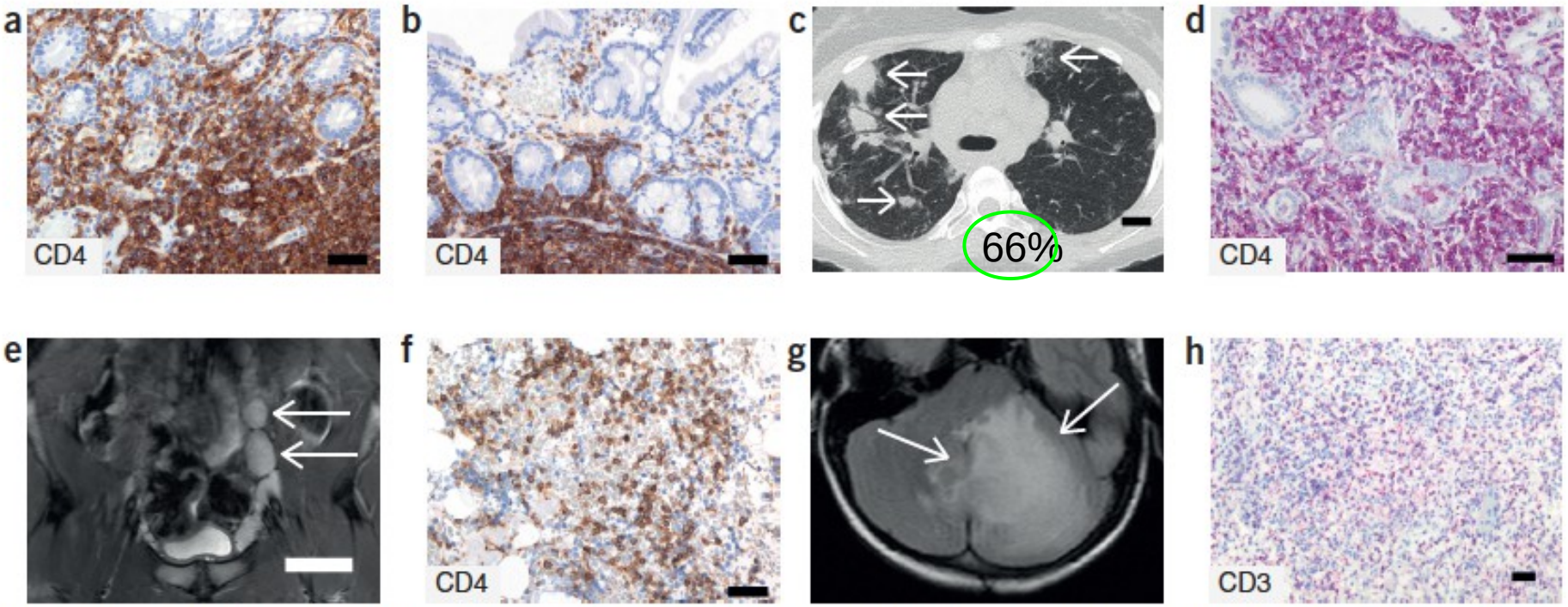

Figure 2 Tissue infiltration and lymphadenopathy in patients with *CTLA4* mutations. (**a**,**b**) Duodenal biopsies from patient B.II.4 (**a**) and A.III.3 (**b**) stained for CD4. (**c**) High-resolution chest computed tomography scan of the lungs from patient E.II.3. Arrows point to granulomatous-lymphocytic infiltration in both lungs. (**d**) Pulmonary lymphoid fibrotic lesions stained for CD4 in pulmonary biopsy from patient E.II.3. (**e**) Magnetic resonance imaging (MRI) of the pelvic area of patient A.III.3 with two enlarged lymph nodes (arrows) measuring up to 4 cm. (**f**) Bone marrow biopsy from patient B.II.4 stained for CD4. (**g**) MRI of gadolinium-enhanced lesion (arrows) in the cerebellum of patient A.III.1. (**h**) Resected cerebellar lesion from patient A.III.1 stained for CD3. Scale bars, 50 μm (**a**,**b**,**d**,**f**,**h**), 20 mm (**c**) and 50 mm (**e**).

Lymphoprolifération rein cerveau foie (50%) et auto-immunité (50%)

Déficit en LRBA - Manifestations cliniques

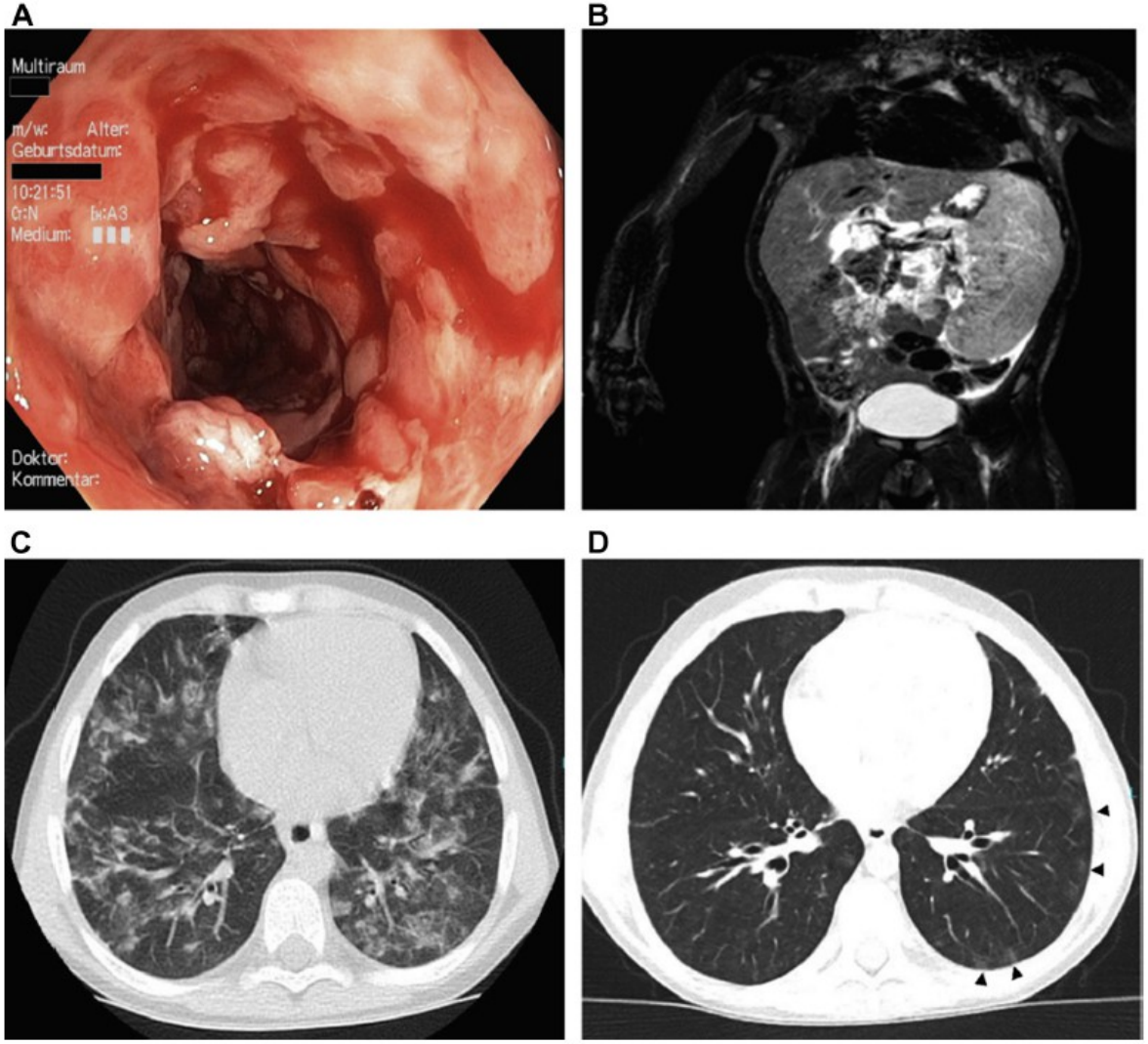

FIG 2. Intestinal, pulmonary, and splenic alterations in LRBA-deficient patients. **A,** Colonoscopy in patient 105-1 revealed severe circular inflammation in the rectum, numerous ulcerations, and mucosal edema and erythema. **B,** Magnetic resonance image from patient 109 showing marked splenomegaly. **C,** High-resolution chest computed tomographic scan from patient 105-1 showing atypical, partly conflating patchy alveolar consolidations in both lungs. **D,** Marked regression of alveolar consolidation 2 years after therapy and slight bilateral ground-glass infiltrates.

Lymphoprolifération et auto-immunité

DEFAUT CTLA4/LRBA

Quand l'évoquer?

CTLA4	LRBA
A Dominant	A Récessif
Diarrhée/entéropathie **(78% vs 23%)** **Pneumopathie interstitielle (66% vs 5%)** Lymphopénie B progressive (5/10) **Augmentation LB CD21 low (7/9)** Diminution LT CD4 naïfs (9/12)	

Pourquoi l'évoquer?

- TT: CTLA4-Ig (Abatacept) et PLAQUENIL
- Fréquent: Série 90 patients CTLA 4 (133 mutés= pénétrance variable)

Schwab C, JACI 2018

Efficacité ABATACEPT dans le déficit en LRBA

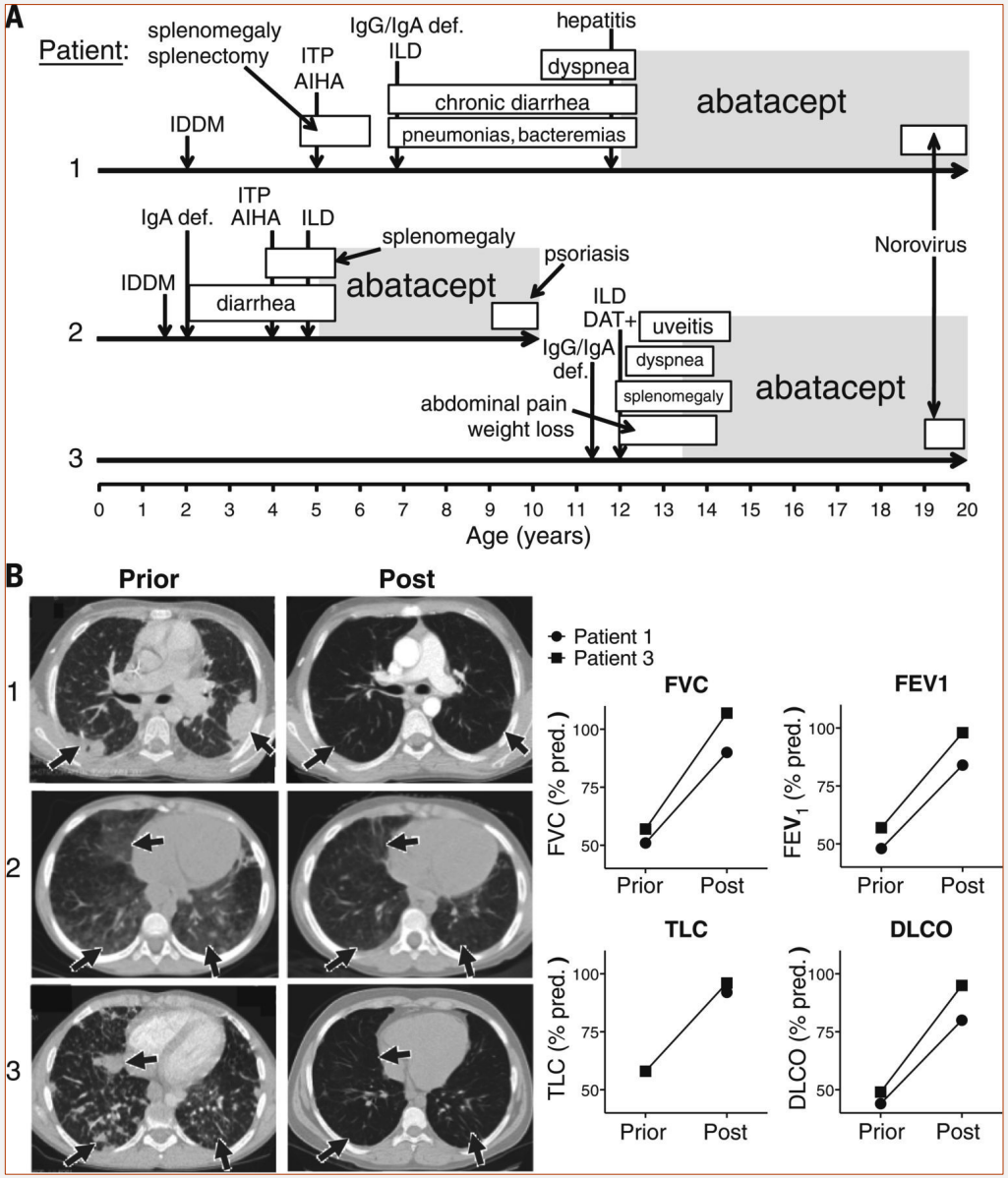

Pi3kinase

Mutations activatrices
voie PI3K-AKT-mTOR ➔
Lymphoproliferation

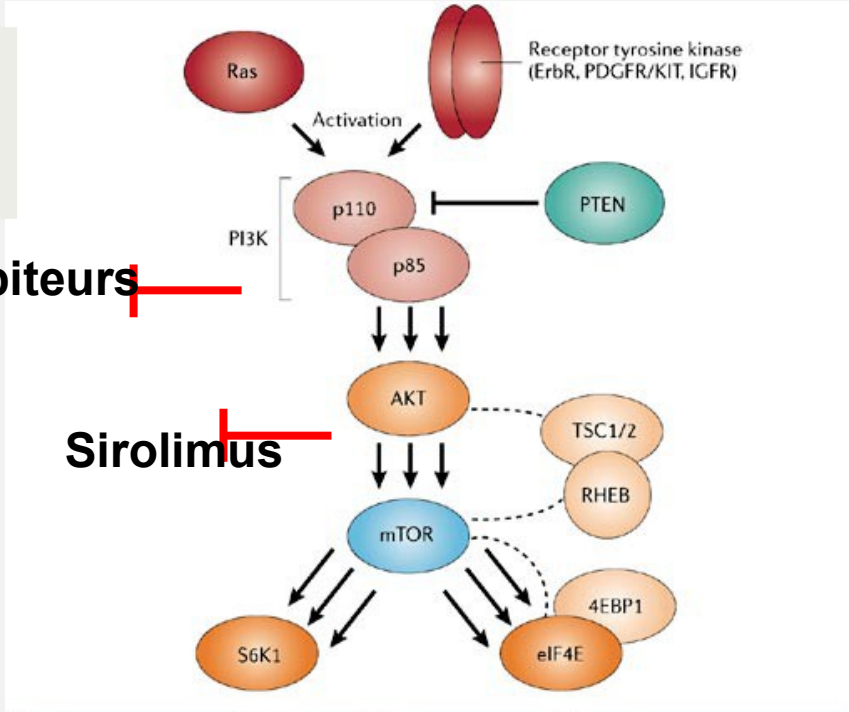

Inhibiteurs

Sirolimus

Mutation germinale
Autosomique Dominant

- *PIK3CD*_GOF
- *PIK3R1_LOF*

Défauts du complexe PI3 kinase PI3KR1 (p85α)

- Short syndrome: retard de croissance intra et extrautérin, microcéphalie, retard à l'apparition des dents, rétrognatie…

APDS/PASLI

Quand l’évoquer?

- **MASSE BULKY**
- **Herpes virus**
- **Lymphome**
- **IgM augmentées**
- Dysmorphie, petite taille.

Pourquoi l’évoquer?

- TT: Inhibiteurs de mTor
Inhibiteurs Pi3k
- Fréquent: 77 patient
régistre européen *Maccari ME, Front Immunol 2018*

Loss-of-function nuclear factor κB subunit 1 *(NFKB1)* variants are the most common monogenic cause of common variable immunodeficiency in Europeans

Check for updates

Paul Tuijnenburg, MD,[a,b]* Hana Lango Allen, PhD,[c,d]* Siobhan O. Burns, MRCP, PhD,[e]* Daniel Greene, MPhil,[c,d] Machiel H. Jansen, BSc,[a,b] Emily Staples, MRCP, FRCPath, PhD,[f] Jonathan Stephens, PhD,[c,d] Keren J. Carss, PhD,[c,d] Daniele Biasci, PhD,[f] Helen Baxendale, MRCP, PhD,[f] Moira Thomas, MRCP, FRCPath, BSc,[g] Anita Chandra, MRCP, FRCPath, PhD,[f] Sorena Kiani-Alikhan, FRCP, FRCPath, PhD,[h] Hilary J. Longhurst, MD, PhD,[i] Suranjith L. Seneviratne, MD,[e] Eric Oksenhendler, MD,[j] Ilenia Simeoni, PhD,[c] Godelieve J. de Bree, MD, PhD,[k] Anton T. J. Tool, PhD,[l] Ester M. M. van Leeuwen, PhD,[b] Eduard H. T. M. Ebberink, MSc,[m] Alexander B. Meijer, PhD,[m] Salih Tuna, PhD,[c,d] Deborah Whitehorn, BSc,[c,d] Matthew Brown, BSc,[c,d] Ernest Turro, PhD,[c,d] Adrian J. Thrasher, MD, PhD,[n] Kenneth G. C. Smith, PhD, FMedSci,[f] James E. Thaventhiran, MRCP, FRCPath, PhD,[f]‡ and Taco W. Kuijpers, MD, PhD,[a,b,k]‡ on behalf of the NIHR BioResource–Rare Diseases Consortium[o]

Amsterdam, The Netherlands; Cambridge, London, Glasgow, and Guildford, United Kingdom; and Paris, France

J ALLERGY CLIN IMMUNOL
VOLUME 142, NUMBER 4

390 DICV, 16 mutations soit 4%
Pénétrance variable
Phénotype: DICV+ Behçet**, auto-inflammation**, MICI
IL1, IL6, TNF

NKB2: plus rare
Insuffisance surrénalienne

CAS CLINIQUE 1

Mr D. 45 ans vu en 2017

- Dyspnée depuis 2015
- Saturation **94% sous 4L**
- Orthodéoxie

GDS couché: **PO2 66 mmHg** PCO2 33 mmHg HCO3- 24

GDS debout: **PO2 56 mmHg** PCO2 28 mm Hg HCO3- 22

- **EFR: DLCO : 42 % DLCO/VA : 46 %**

- **TM6** : Désaturation de 87% à 79%

- TDM normal; angioTDM normal

ETT avec épreuve de bulle (10µm)

Capillaire pulmonaire normal 8 µm=
Normalement pas de passage

- **Passage de bulle tardif (>ou égale à 4-6 cycles) = shunt extra cardiaque**

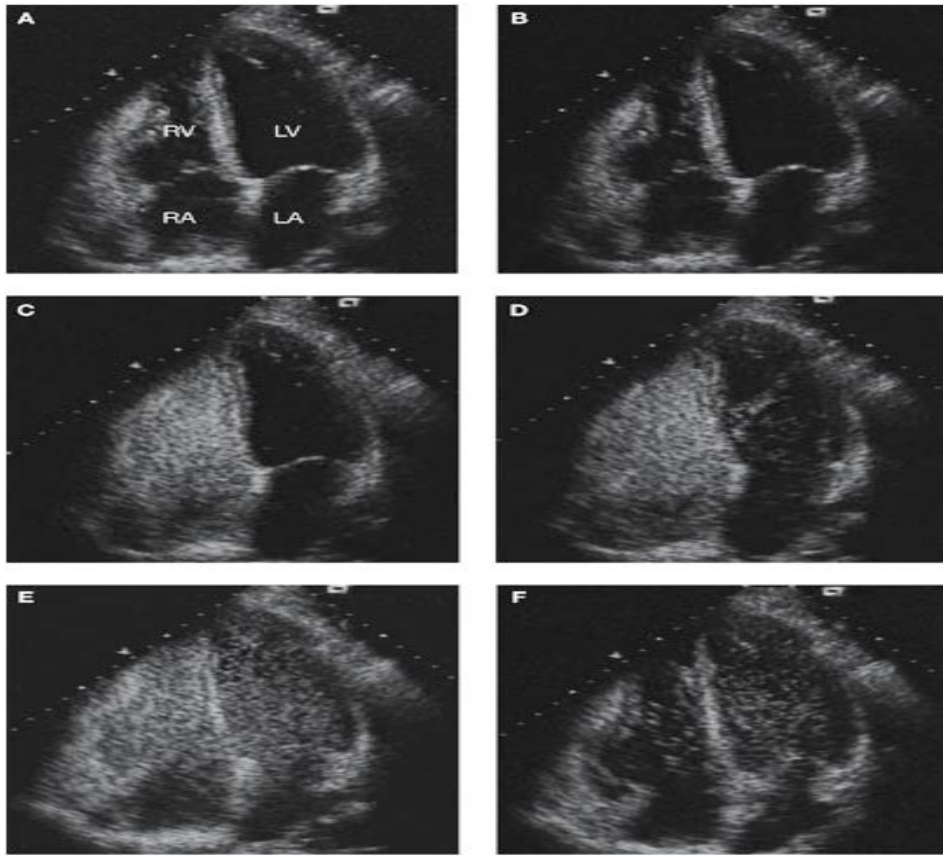

Atteinte hépatique

Splénomégalie: 20 cm
Hypertension portale

HYPERPLASIE NODULAIRE

REGENERATIVE

SYNDROME HEPATOPULMONAIRE

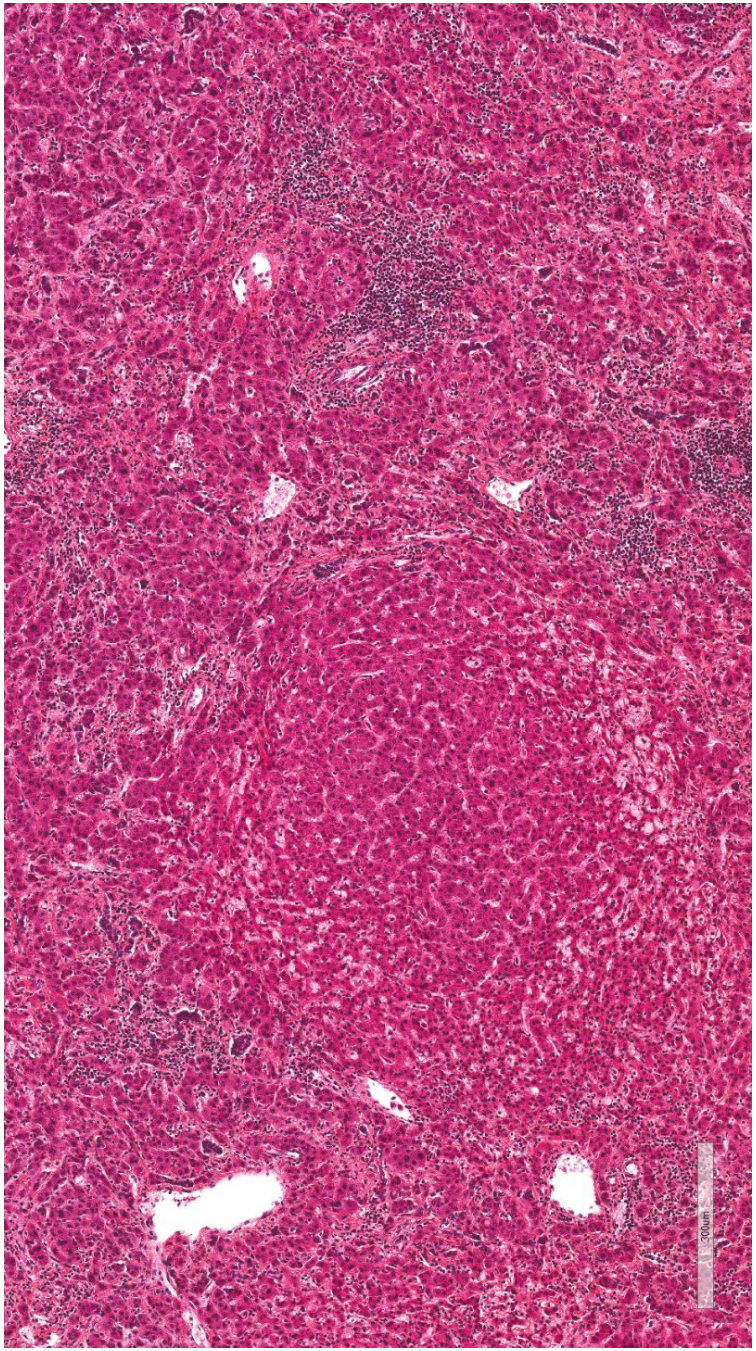

Hypoxémie post lymphome

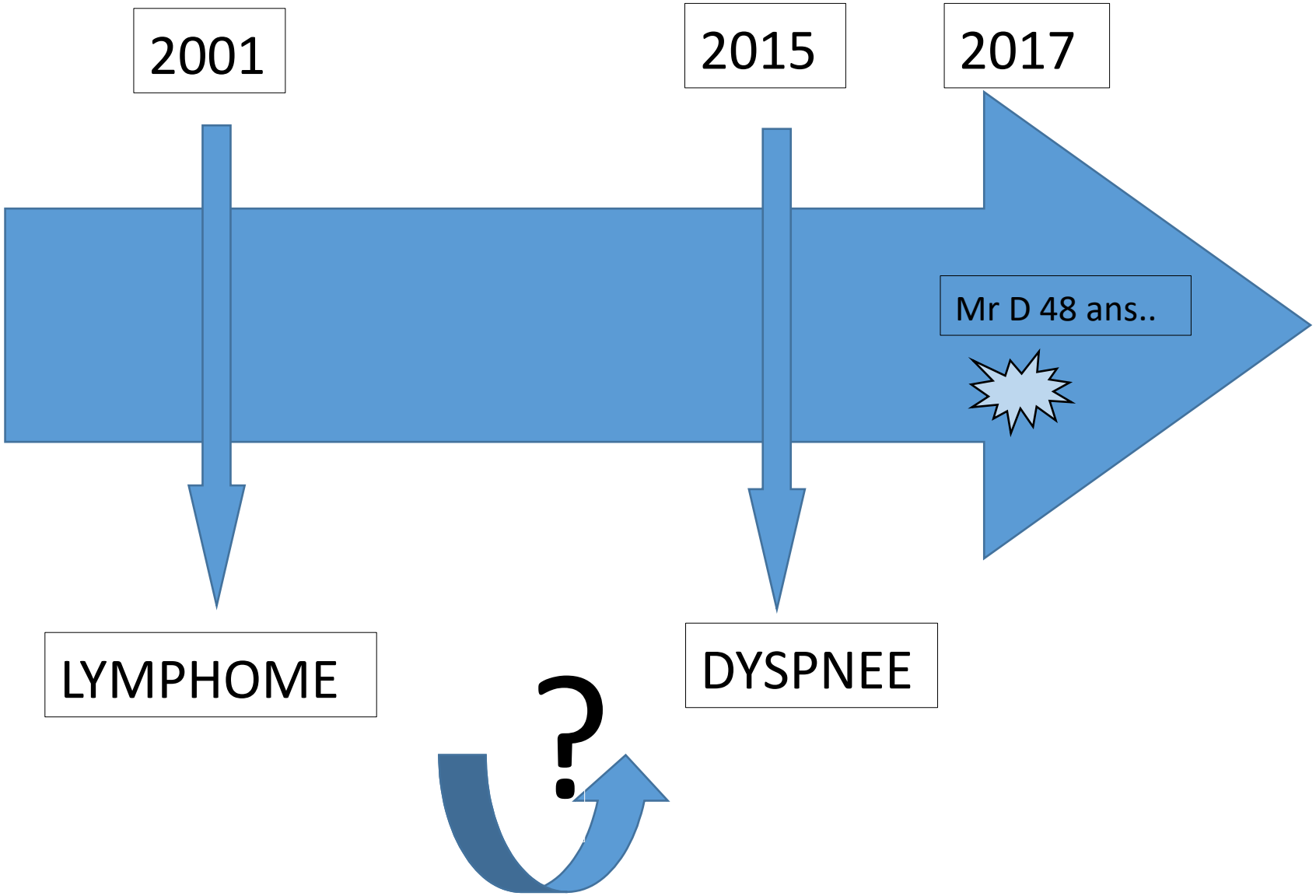

2001 LYMPHOME: ATYPIES

- FIEVRE, PANCYTOPENIE

- **HISTOLOGIE**

  - Ganglion: Grandes cellules à noyaux volumineux, fortement nucléolé CD20+ CD3 - CD15- CD30- au sein d'une population lymphoïde polymorphe CD20+CD30+ EBV?
  → **POPPEMA?**
  - BOM: granulome
  - Hépatosplénomégalie + Cholestase:
  PBH = **granulome**
  FOGD: pas de VO

Atypies, suite

- Pas d'histoire familiale
- **<u>Infections:</u>**
  Sinusites, bronchites à répétitions depuis 2001
  <u>2015</u>: Salmonellose sévère
- **<u>Lympho-proliferation:</u>**
  Granulome
  Persistance d'une **splénomégalie** après LNH
- **Autoimmunité: non**

- **<u>Biologie:</u>**

Diagnostic

S**yndrome hépato-pulmonaire** compliquant une maladie vasculaire porto-sinusoïdale (**HNR**) dans le cadre d'un déficit immunitaire primitif/**LOCID**

→ TRANSPLANTATION HEPATIQUE 15/12/2017

→ NGS DIP

Diagnostic suite

- **Récidive HNR sur greffon**

- **Pancytopénie**, signes myélodysplasie
  Frère: Canitie précoce

- Mutation DKC1
  télomères courts

  → **Dyskératose**

CAS CLINIQUE 2

Mr. P., 47 ans

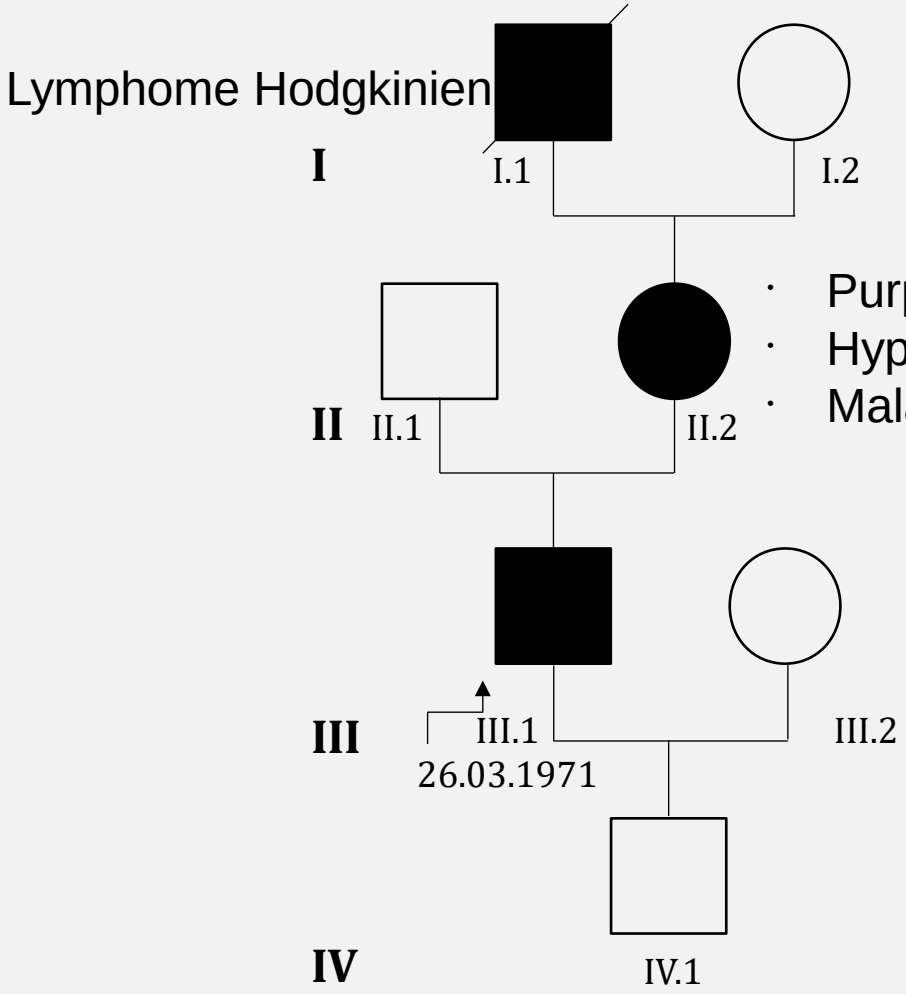

- Purpura Thrombopénique Idiopathique
- Hyperplasie lymphoïde ganglionnaire
- Maladie d’Alzheimer

Déficit Immunitaire Commun Variable, Familial

- ***Biologie***
  - Hypogammaglobulinémie < 0.5g/L
  - Lymphopénie TCD4+ et B modérée. Absence de B mémoires switchés Augmentation des CD21low à 20% (sur 100 LB)
- ***Complications auto-immunes 1992***
  - Purpura Thrombopénique Immunologique
- ***Complications infectieuses 2007***
  - Infections bronchiques et ORL depuis l'enfance.
  - Balanite et mycose unguéale
- ***Complications lymphoprolifératives/granulomateuses 2010***
  - Polyarthrite inflammatoire ***2010***
  - Colite inflammatoire ulcérée avec infiltrat inflammatoire dense polymorphe ***2011***
  - Pneumopathie interstitielle ***2013***

HDM pulmonaire

- AVIS pour transplantation pulmonaire
- Micronodules centro-lobulaires diffus
- LBA : 2900 éléments dont **86% de polynucléaires neutrophiles non altérés,**

  → **Pneumopathie interstitielle de type pan-bronchiolite à polynucléaires neutrophiles**

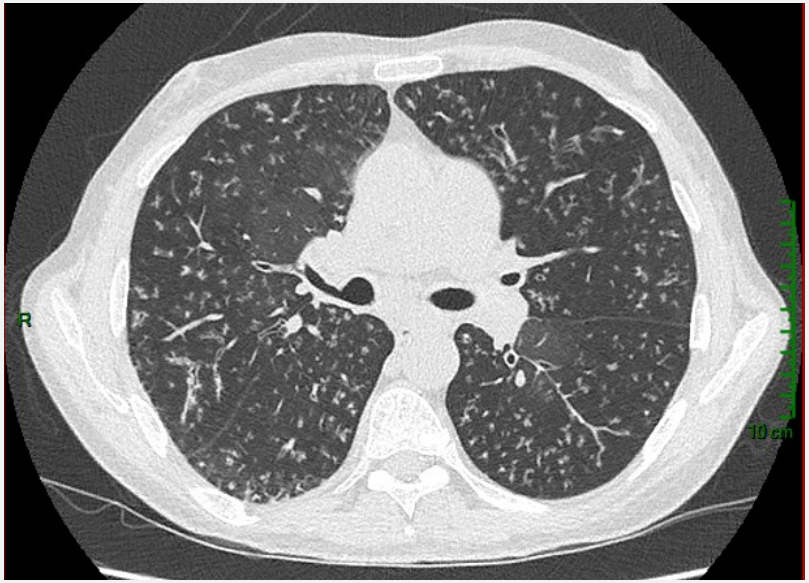

- Syndrome inflammatoire :

  Fièvre

  Hyperleucocytose à PNN (18380/mm3)

  CRP (93mg/L), **Fibrinogène** (9g/L)

  → **Maladie auto-inflammatoire**

tiation d’un traitement par Anti-IL-1β en 03/20

11/2017

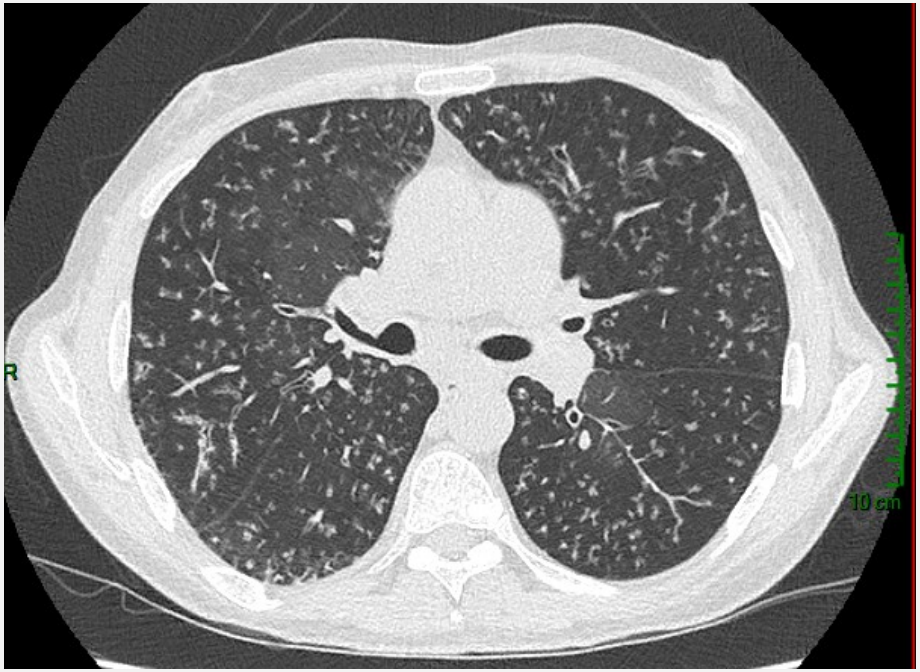

Oxygène : 3L/min au repos; 4L/min à l’effort
VEMS **0.6L** (soit 15%)
Episodes fébriles récurrents
PNN 18380/mm3,CRP 93mg/L,
Fibrinogène 9g/L

12/2018

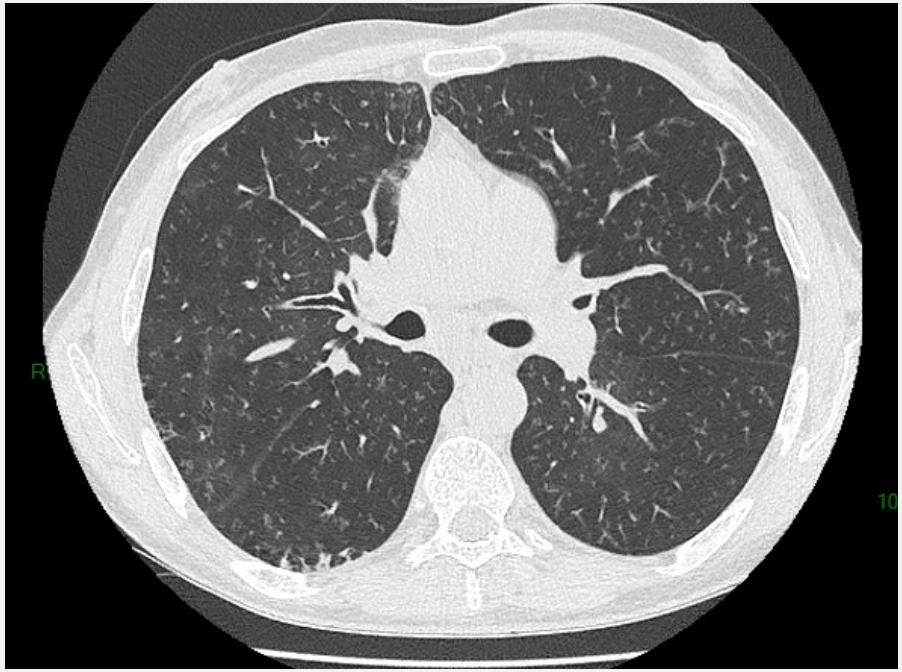

Oxygène : 1L/min au repos; 2L/min à l’effort

- VEMS **0.97L** (soit 27%)
- Apyrexie
- PNN 7780/mm3, CRP 7mg/L, Fibrinogène 5.51g/L
- Prise de poids (4 kilos)

Conclusion 1

- **Arbre généalogique** Histoire familiale hypogamma, auto Immunité ou LNH

- **Complications associées:**
  Germes bizarres, autoimmunité, Lymphoprolifération

- **Dosage IgG, A et M**
  Immunophénotype: B et T CD4 naîfs et mémoires

TIPS 2

- Système digestif très « rentable » et très mauvais pronostic

  1) Tube

  - Salmonelle, giardia
  - Atrophie villositaire, MICI
  - Fuite digestive→ aggravation de l'hypogammaglobulinémie

  2) Foie

  - Hypertension portale (10 %)
  - Syndrome hépatopulmonaire

DILATATIONs BRONCHIQUES

Topographie: LM, Linf

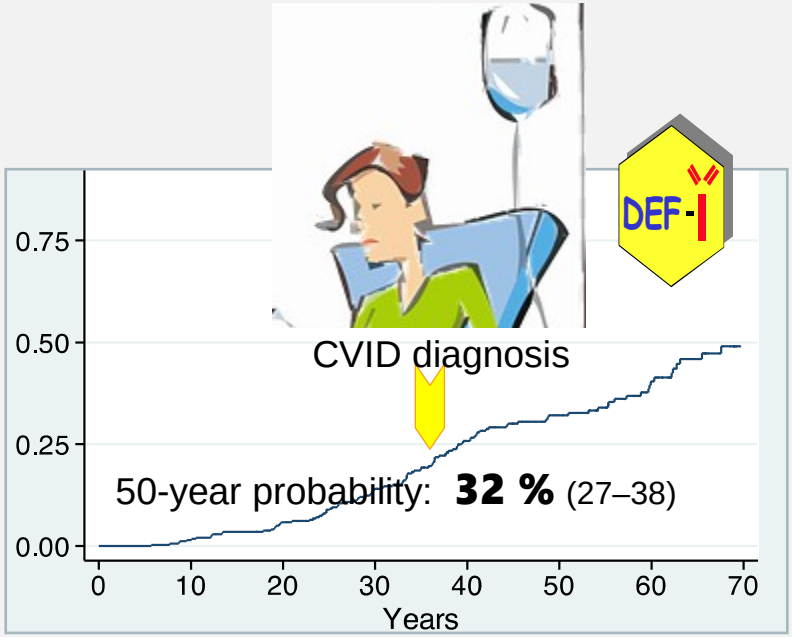

Fréquence de 30 à 60%

Physiopathologie

1) ATCD Pneumopathies?

2) Rôle lymphoprolifération?
- Epaississement bronchique
- Fréquence DDB supérieure dans DICV vs déficit en IgG

3) Rôle microbiote respiratoire?
- Déficit en IgA

Schutz K, JCI, 2018
Charles A, JACI:inP, 2018

SURVIE

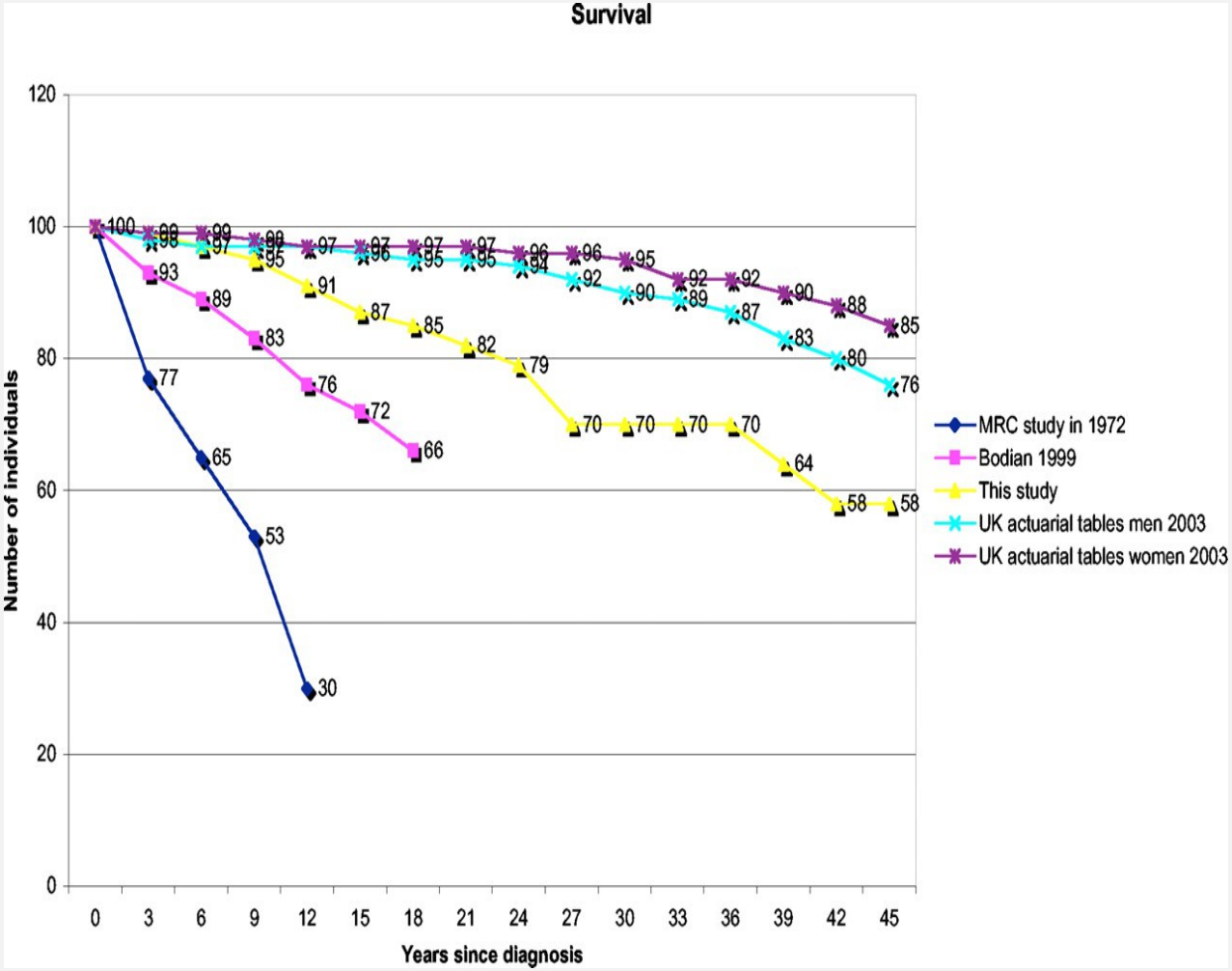
Survival
Number of individuals
Years since diagnosis
0
20
40
60
80
100
120
0 3 6 9 12 15 18 21 24 27 30 33 36 39 42 45
MRC study in 1972
Bodian 1999
This study
UK actuarial tables men 2003
UK actuarial tables women 2003