Cas clinique

Training site e learning Novembre 2018

- Homme 64 ans,
- Tabagisme à 40 PA
- Dyspnée depuis 1 mois, douleur thoracique depuis 5jours
- Angio TDM

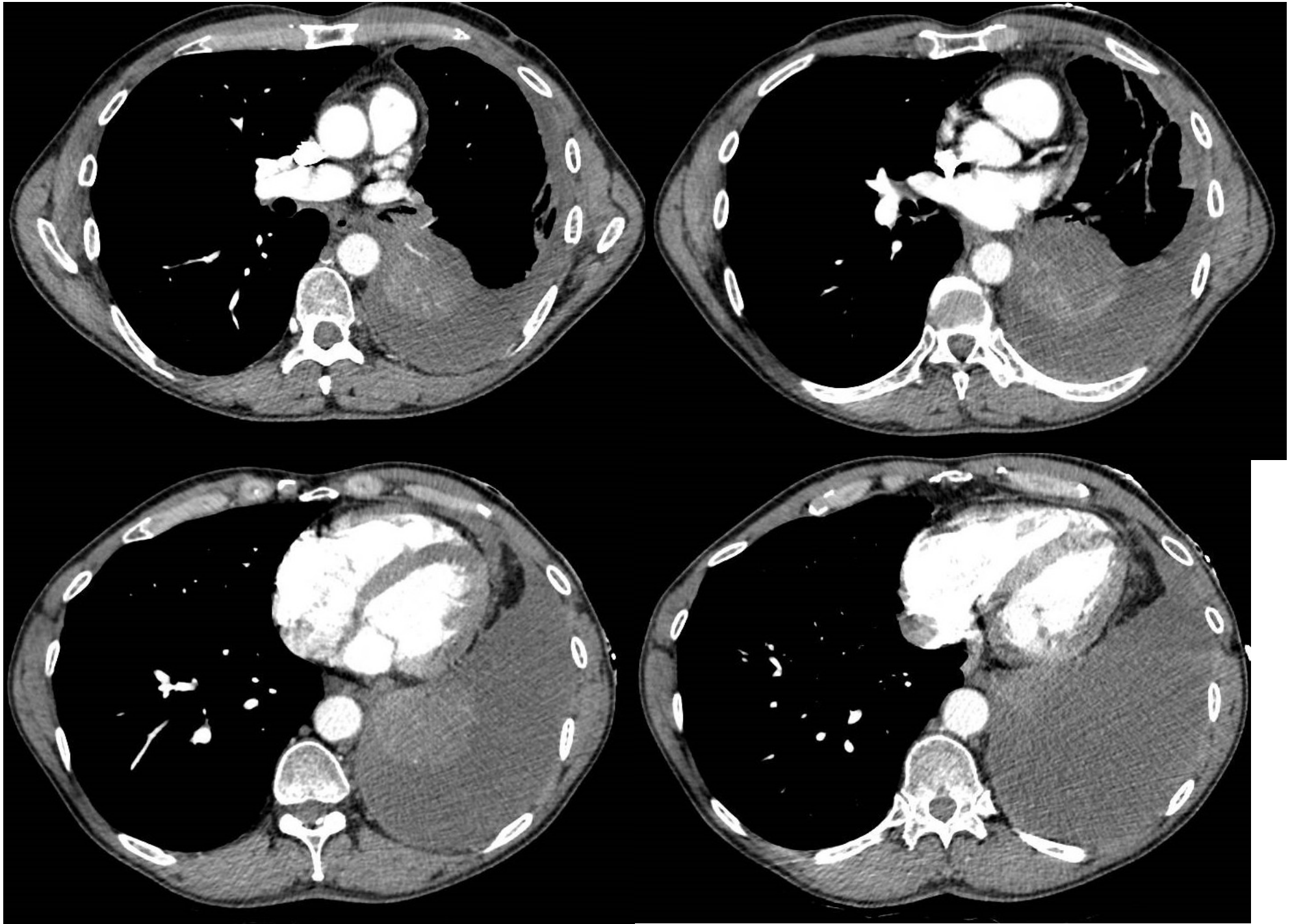

- Echo thoracique

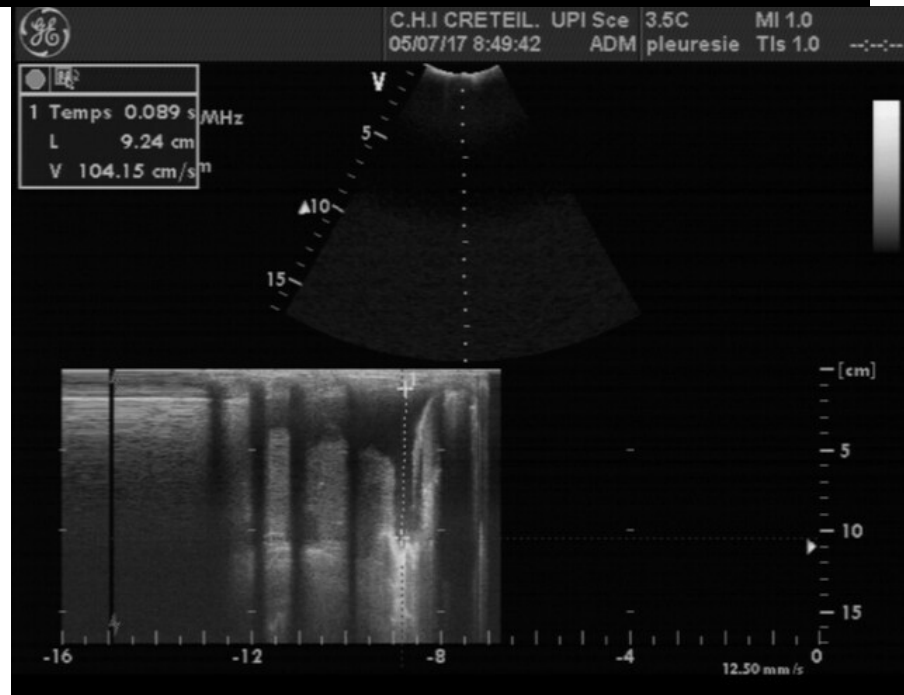

- Pourquoi le patient est essoufflé?
  - Obstruction bronchique
  - Pleurésie compressive
  - Paralysie diaphragmatique

- Pensez vous que le poumon se réexpandra lors de l’évacuation?
  - Non la bronche est obstruée
  - Non le poumon ressemble à un poumon trappé
  - On peut pas savoir, seule l’évacuation le dira

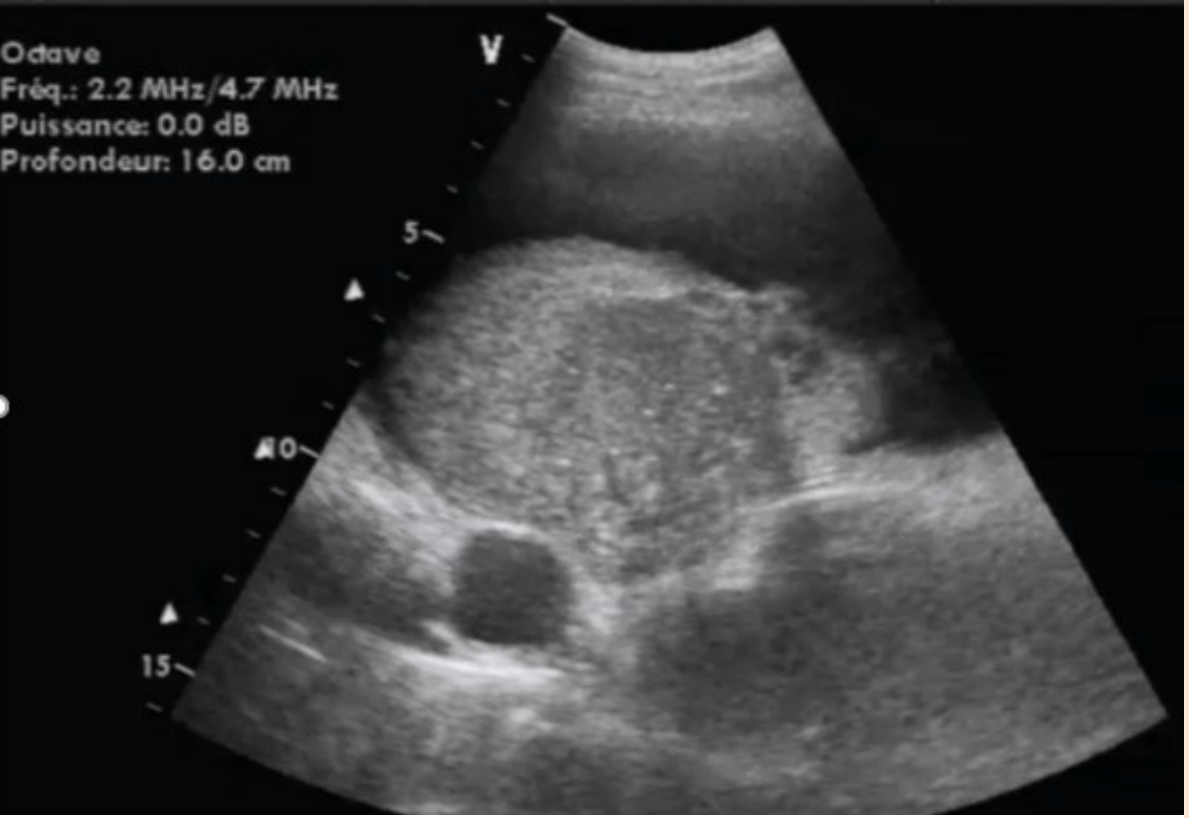

Le scanner montre une obstruction bronchique proximale de la LIG. Il n'y aura pas de réexpansion

Sur l'écho, le poumon atélectatique ne bouge pas : il n'y a pas de transmission des battements cardiaques, prédictifs de non réexpansion

On voit la masse tumorale hypoéchogène par rapport au reste du poumon atelectatique.

Le mode TM sur le diaphragme ne montre pas d'inversion ni de paralysie.

Donc il est peu probable (certain) que le poumon se reexpande…

Alors pourquoi ponctionner?

-Pour le diagnostic cytologique de la pleurésie néoplasique

-Pour rechercher d'autres diagnostics, pleurésie infectieuse en particulier

-Seule l'évacuation permet d'évaluer l'amélioration de la dyspnée (qui n'est pas liée qu'à l'atélectasie)

- Même si le poumon est atélectatique sur obstruction proximale, la dyspnée est un phénomène complexe multifactoriel.
- Il n’y a pas de signe de compression évidente (inversion diaphragmatique, déviation médiastinale), il n’y a pas de paralysie phrénique, mais la pleurésie peut quand même participer à l’essoufflement sur la modification de la mécanique ventilatoire (non transmission des mouvements de la paroi thoracique et du diaphragme au poumon du fait de la pleurésie).
- De ce fait, seule l’évacuation permet de savoir si la dyspnée s’améliore. C’est le préalable indispensable à la décision thérapeutique sur les pleurésies néoplasiques (Feller- kopman 2018)

On réalise une biopsie pleurale à l'aiguille et une ponction pleurale évacuatrice. Voici l'écho per procédure :

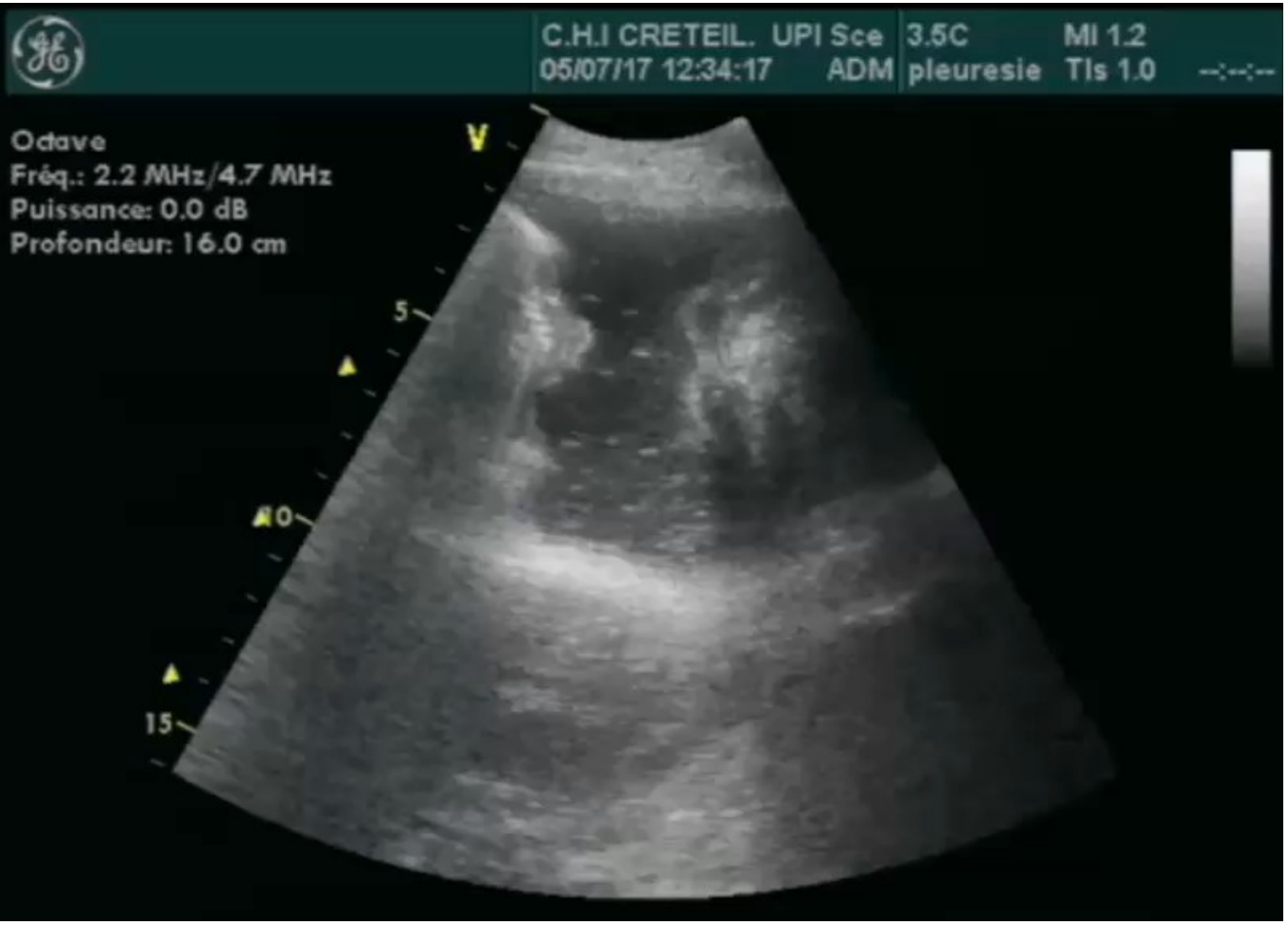

Quel est ce syndrome échographique?

-reexpansion pulmonaire
-signe du plancton
-Syndrome microbullaire
-Artefact de dispersion

Qu'est ce que cela signifie?

-l'obstruction bronchique est levée
-c'et un hydropneumothorax
-c'est une pleurésie purulente

C’est en effet un syndrome microbullaire avec de multiples écho hyperechogènes. Ce signe est pathognomonique de l’hydropneumothorax, il est souvent fugace et survient lors de la survenue du PNT.

Il faut donc rechercher l’hydropneumothorax : on remonte sur la ligne axillaire postérieure (site de ponction) à la recherche du niveau hydroaérique.

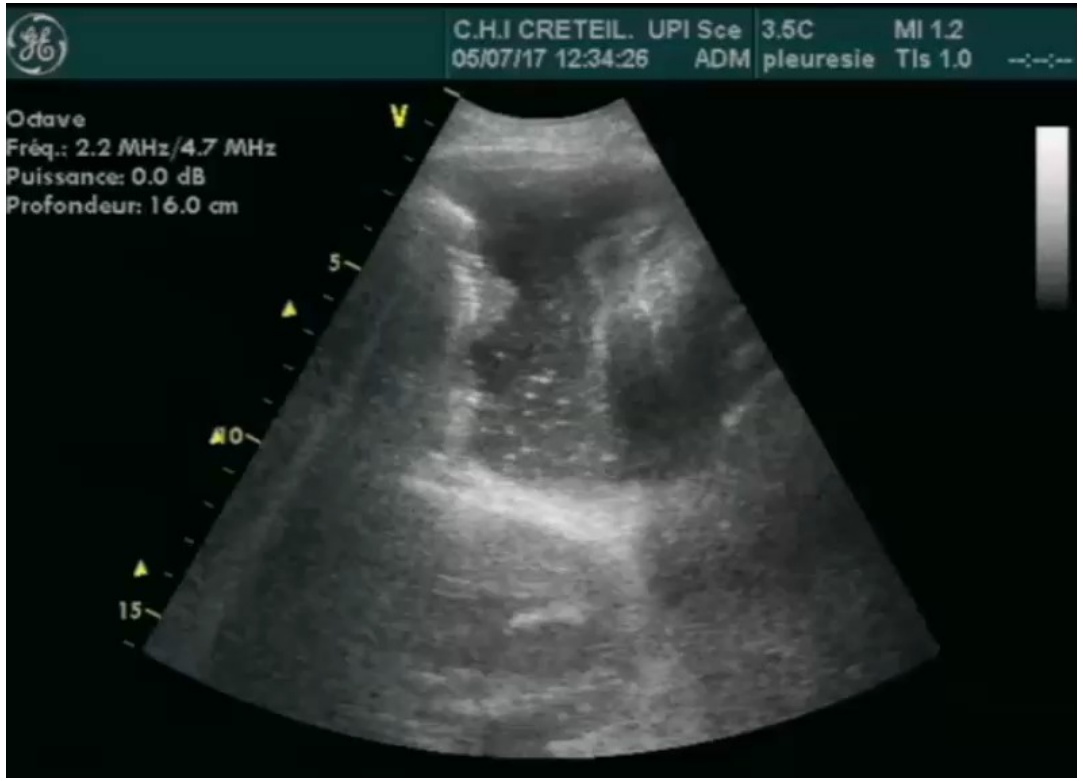

On arrive sur le ligne hyperéchogène :

-C’est du poumon

-C’est un hydropneumothorax

Pourquoi :

-Il y a des lignes B

-Il y a un aspect en marche d’escalier

-Il y a un glissement

C’est en effet du poumon : il y a de nombreuses lignes B et un glissement, on retrouve pas l’aspect en marche d’escalier… mais où est donc le pneumothorax?

On poursuit l’examen sur ce même niveau mais en allant vers l’avant, vers la ligne axillaire moyenne

Vous voyez
-Un poumon aéré
-Un hydropneumothorax

Pourquoi
-il y a des lignes B
-il y a un aspect en marche d’escalier
-Il y a un glissement

C’est en effet l’hydropneumothorax : il y a l’aspect en marche d’escalier il n’y a ni glissement ni lignes B, et le mouvement du niveau hydro aérique suit le rythme des battement cardiaque et non celui de la respiration

Il s’agit donc un hydropneumothorax post ponction.

-Il faut drainer en urgence

-Il faut évacuer le plus possible

-Il ne faut rien faire car le patient est asymptomatique et c’est la conséquence du poumon trappé

Et d’ailleurs, quelles sont les 3 mécanismes du pneumothorax post ponction?

-ponction directe du poumon

-entrée d’air de dehors en dedans au travers de l’aiguille

-dépression intrathoracique sur poumon trappé avec rupture pulmonaire.

-rupture de blebs

-Effets secondaires de l’échographie par effet mécanique de microcavitation

Et comment les éviter?

- Le pneumothorax post ponction a 3 mécanismes :
  - La ponction directe du poumon : ceci est éviter par la réalisation systématique d'une échographie au lit, au moment de al ponction dans la position de la ponction. Cette réduction franche de risque est à l'origine des recommandations internationales. Dans ce cas le PNT peut être compressif et peut justifier d'un drainage.
  - L'entrée d'air de dehors en dedans. Cela survient lorsque l'on utilise une aiguille de gros calibre (moins de 19 Gauges) et qu'il existe une dépression intrathoracique. C'est le cas pour les biopsie à l'aiguille de castelain . Pour éviter cela, il faut apprendre la technique! Être précis et rapide! Et … créer une surpression intrathoracique lors de l'ouverture. Demander aux patients de bloquer la respiration en Valsalva est souvent mal compris et aboutit à un blocage en manœuvre de Muller aboutissant à l'effet inverse! Il vaut mieux les faire parler (mais risque de reprise brutale de respiration! Ou de les faire chanter (vocalise : maintenir la note le plus longtemps possible) : le son est généré par une surpression intrapulmonaire, donc intrathoracique limitant ce risque. Cependant, ces pneumothorax ne sont que la compensation de la dépression intrathoracique et ne sont jamais sévère et ne nécessite pas de