L'échographie thoracique-2 aspects pratiques

DES 2017

Sophie Laroumagne
CHU Nord, Marseille
pour le G-ECHO

SOCIÉTÉ DE PNEUMOLOGIE DE LANGUE FRANÇAISE

G-ECHO

L'ULTRASON EN PATHOLOGIE Thoracique

- **Pleurésie**
  - Recherche, caractérisation et suivi evolutif de pleurésie
  - Guidage des procédures pleurales (recommandations BTS 2010)

Havelock T et al. BTS guidelines. Thorax 2010;65:ii61-ii76

- **Pneumothorax**
  - Suivi des PNT spontanés
  - Recherche de PNT après gestes invasifs

Galbois A et al. Chest 2010;138:648-55
Alrajhi K et al. Chest 2012; 141:703-8

- **Pathologie pulmonaire: tumorale** (biopsie…) **et non tumorale** (pathologie alvéolaire, interstitielle)
- **Pathologie pariétale**
  - Métastases et fractures costales
- **Pathologie diaphragmatique**

Pneumothorax

normal

Pleurésie

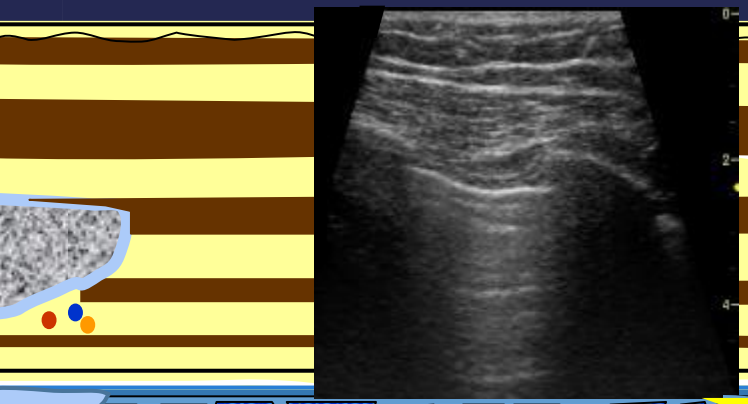

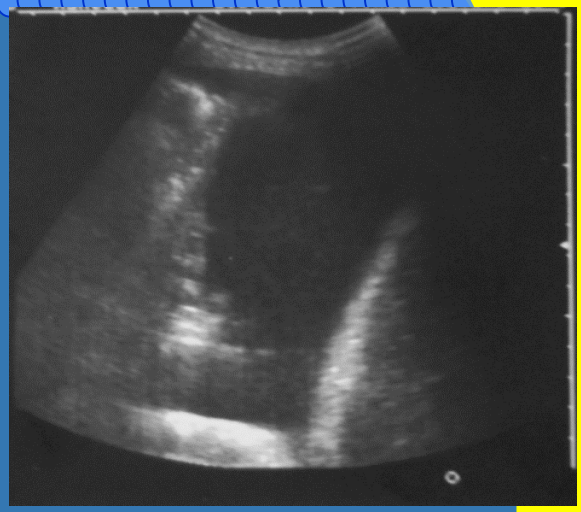

Pour reconnaitre le pathologique,
il faut connaître le normal

Masses et nodules

Sd alvéolaire

Sd interstitiel

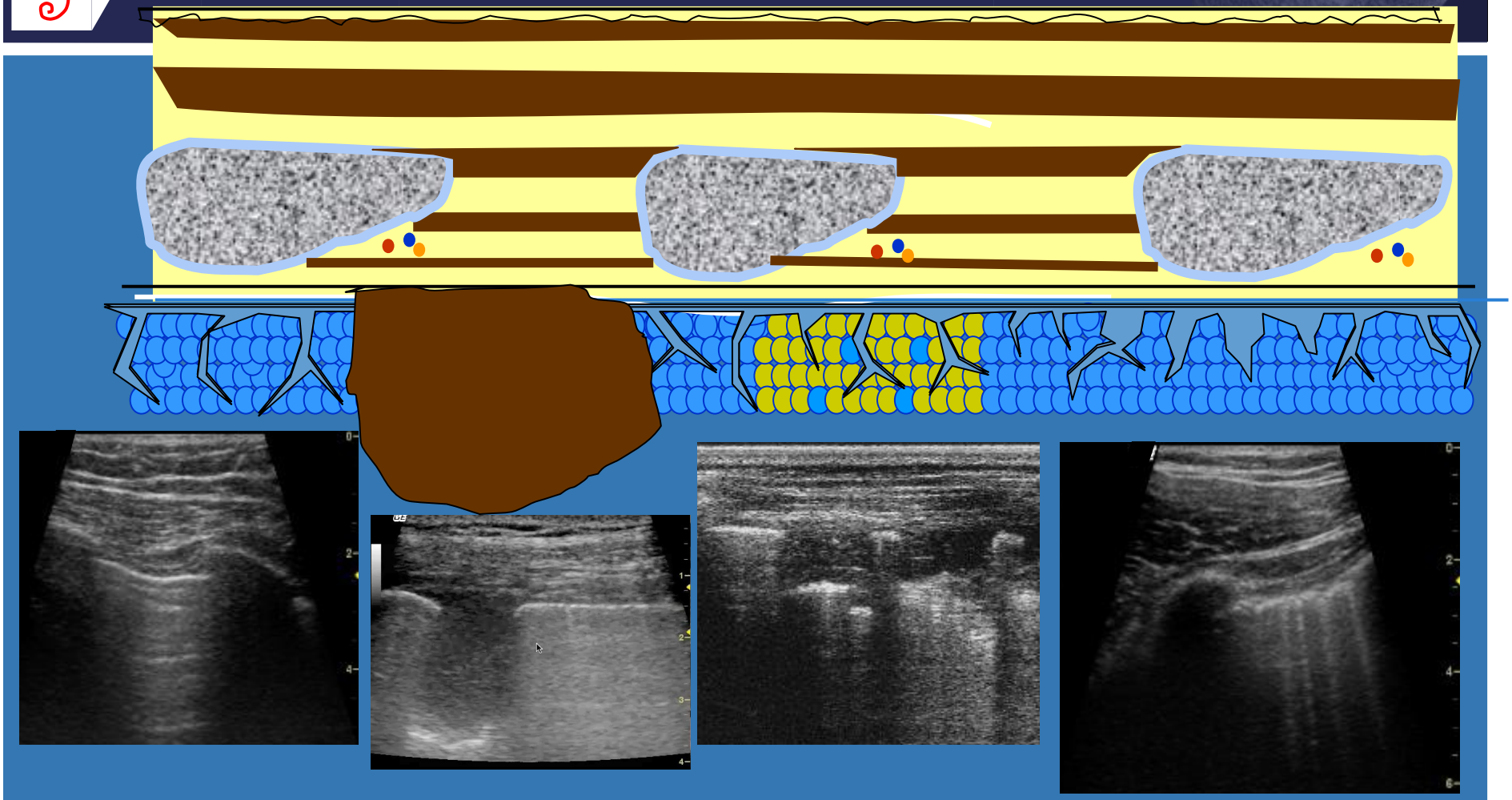

Pour reconnaitre le pathologique,
il faut connaître le normal

CHOIX DE LA SONDE ET DE LA FRÉQUENCE

- Sonde de 3,5 MHz, convexe
- Basse fréquence
- Étudie la profondeur
  - Pleurésie
  - Diaphragme
  - Syndrome alvéolaire
  - Syndrome interstitiel

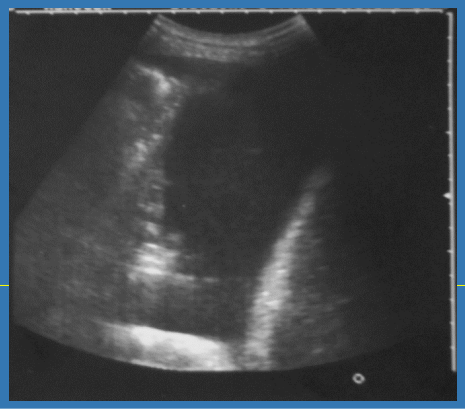

- Sonde de 7,5 MHz, linéaire
- Haute fréquence
- Etudie la superficie
  - Paroi, anomalies pariétales
  - Pneumothorax
  - Masse parenchymateuse à contact pleural

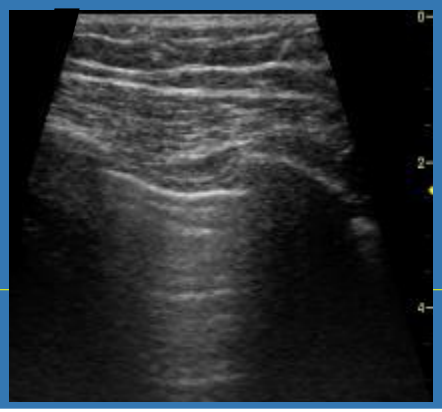

CHOIX DU MODE

- Mode B (2D) : mode brillance
  - Exploration des anomalies pariétales
  - Exploration de pleurésie

- Mode TM (M): temps mouvements
  - Recherche de PNO
  - Exploration diaphragme

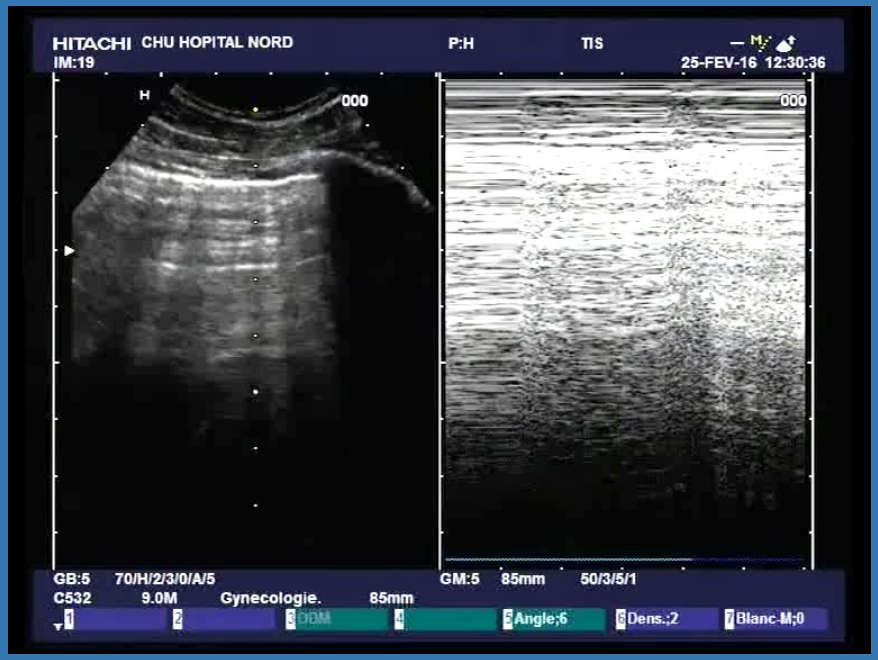

PAROI ET COTES

- Lignes hypo et hyperéchogènes parallèles à la surface, fixes lors de la respiration

- Ligne curviligne hyperéchogène + cône d'ombre pur

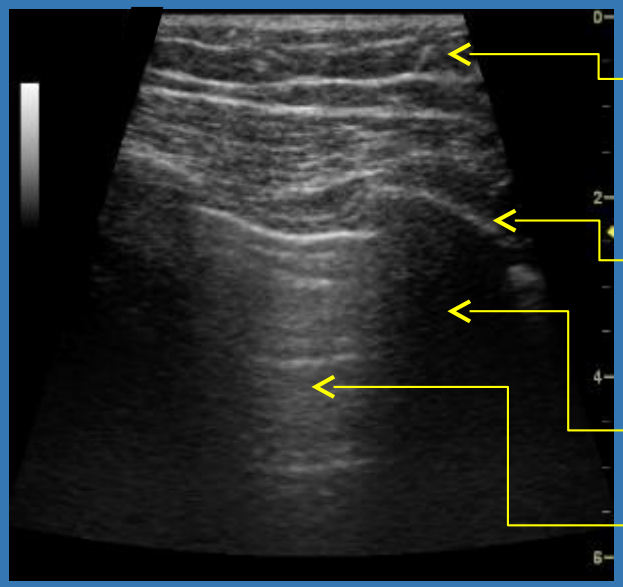

Lignes hypo et hyperéchogènes

Ligne hyperéchogène des côtes

Cône d'ombre pur

Cône d'ombre impur

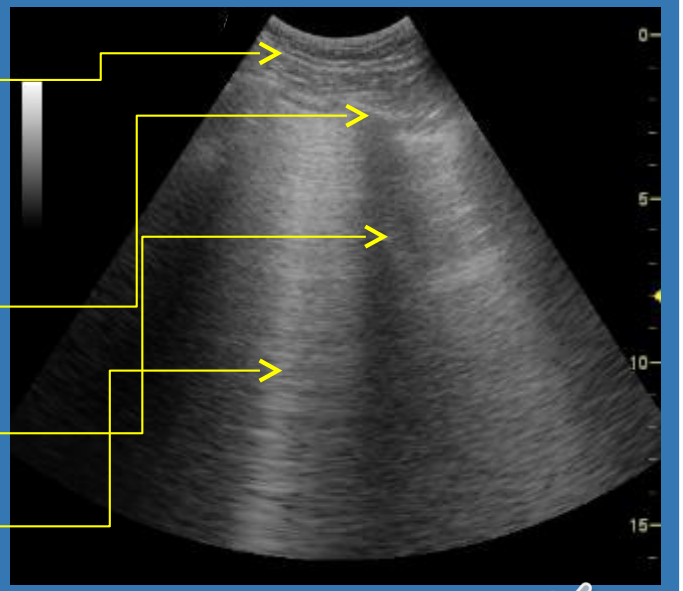

Poumon

- Ligne hyperéchogène régulière: ligne pulmonaire
- Cône d'ombre impur
- Lignes A : **Artéfact de l'air,** artefact de réverbération
- Lignes B: **Artéfact du poumon** (queue de comète), irrégularité des septa : <3/champs

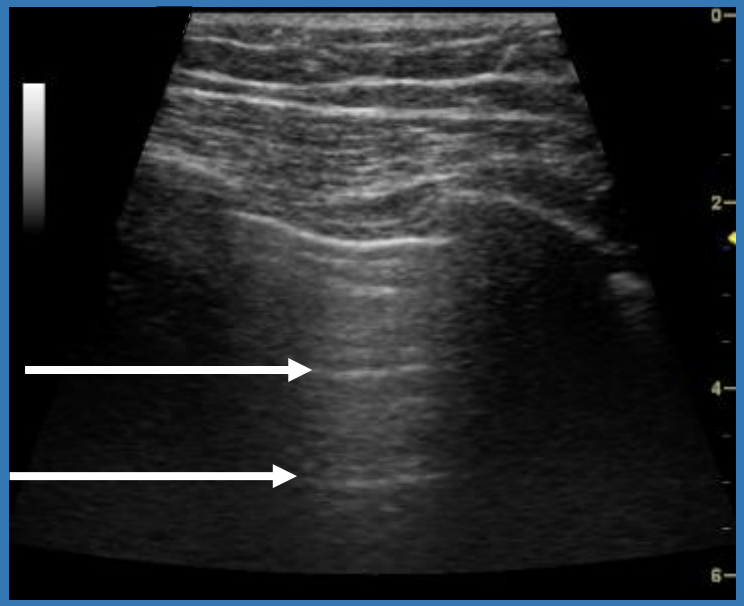

Lignes A

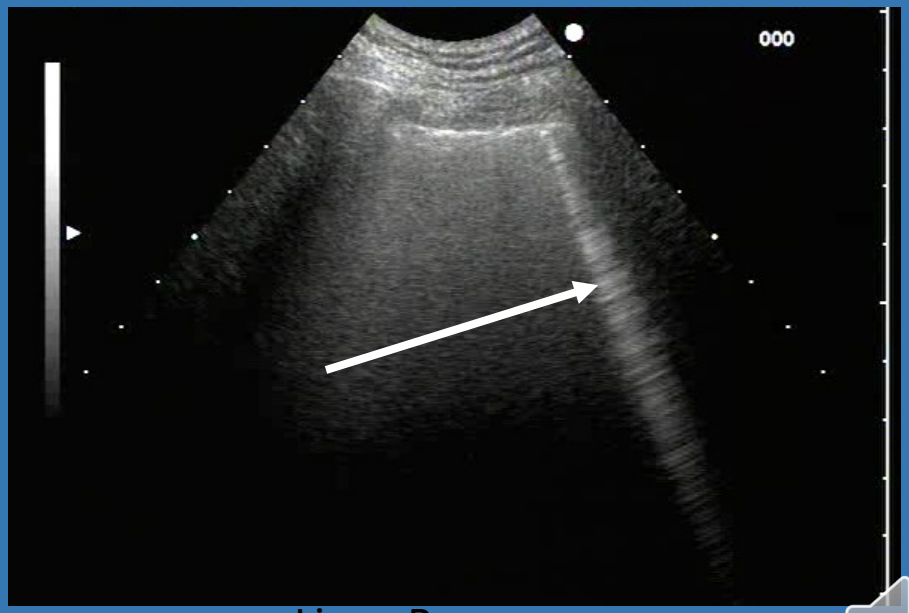

Ligne B

Mouvement pulmonaire

- En mode TM : SIGNE DU RIVAGE
- C'est une conséquence du mouvement pulmonaire sous-pleural



Signe du rivage

Paroi

Cône d'ombre Impur

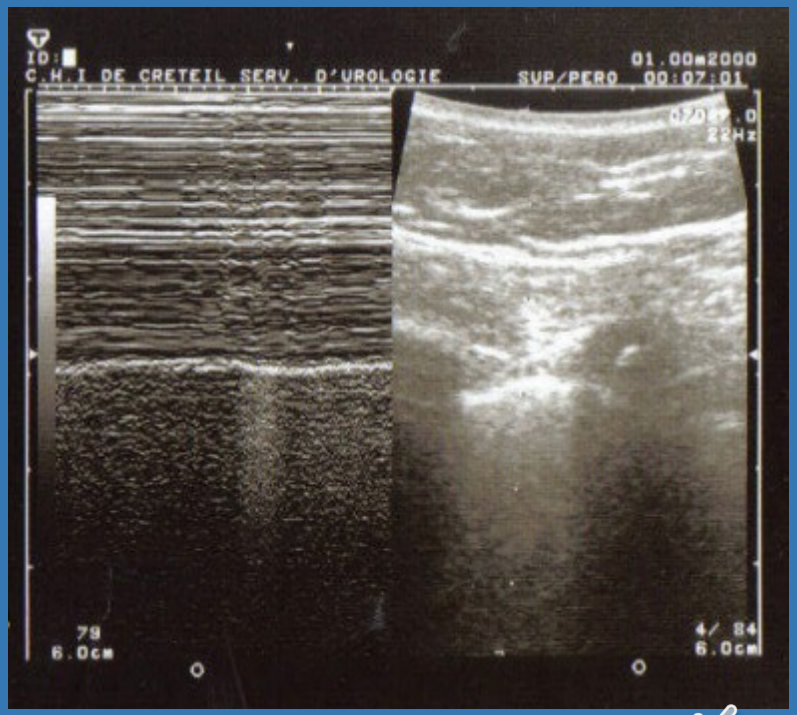

Zone de transition

- A la jonction thoraco-abdominale, le poumon aéré vient masquer de son cône d'ombre impur les organes sous-phréniques à chaque inspiration

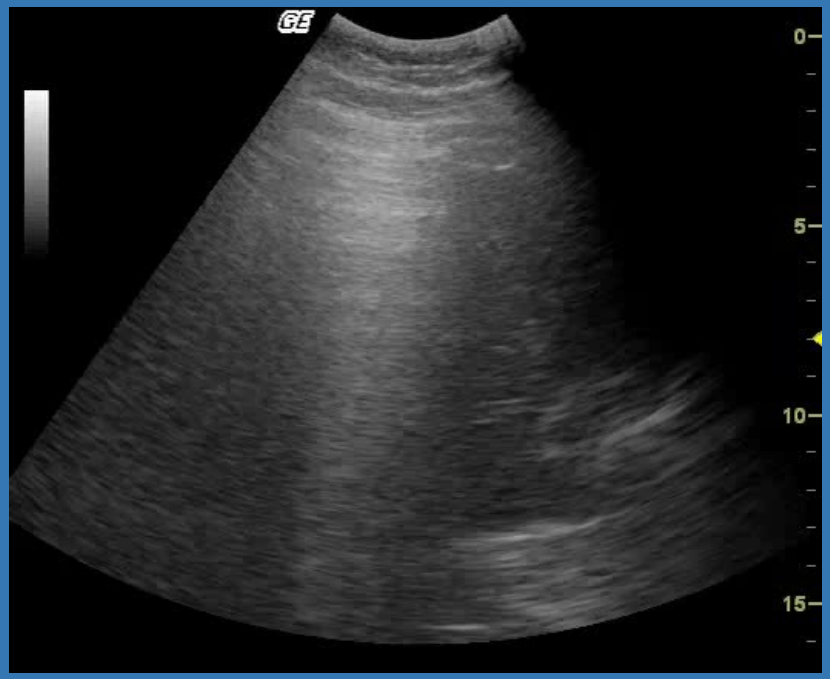

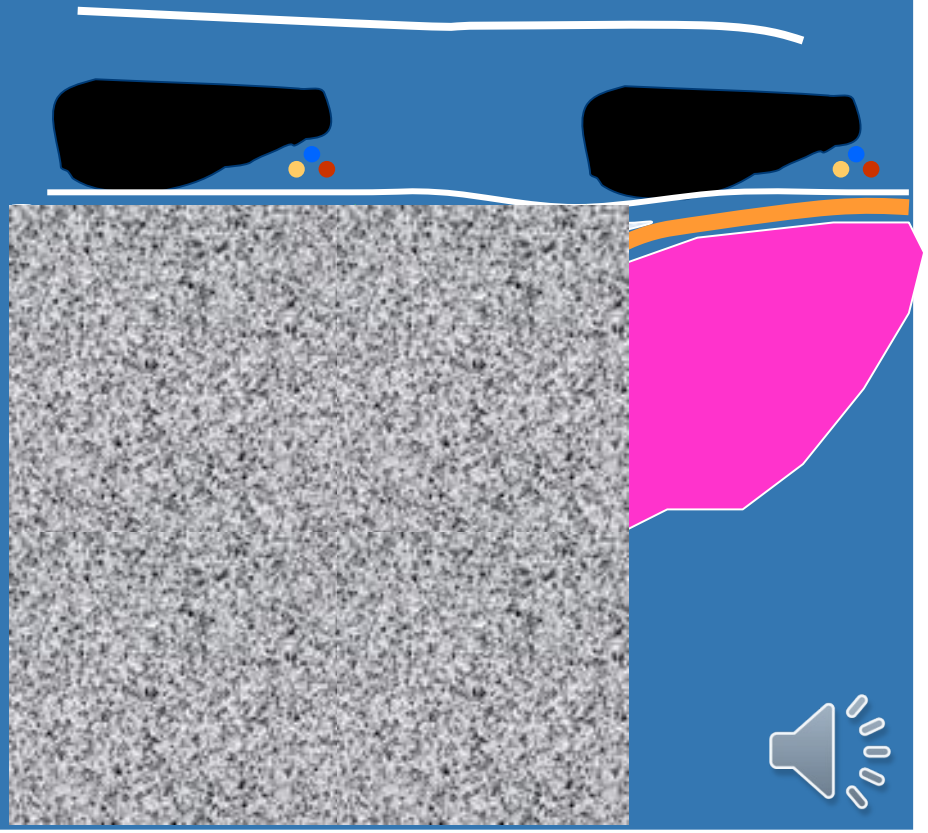

PLEURÉSIE : Aspect du Liquide

Liquide anéchogène

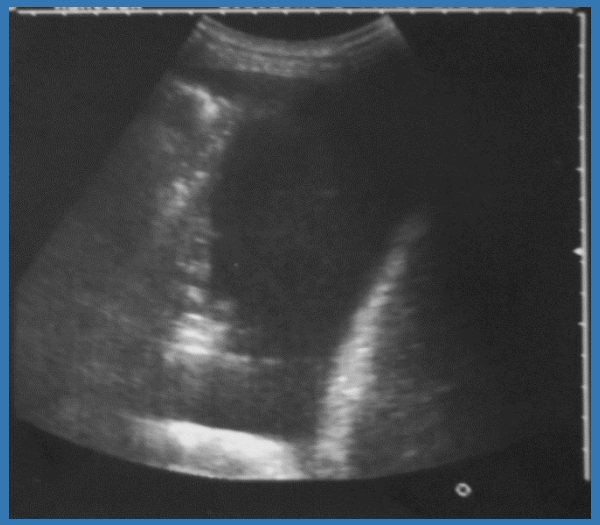

Liquide échogène

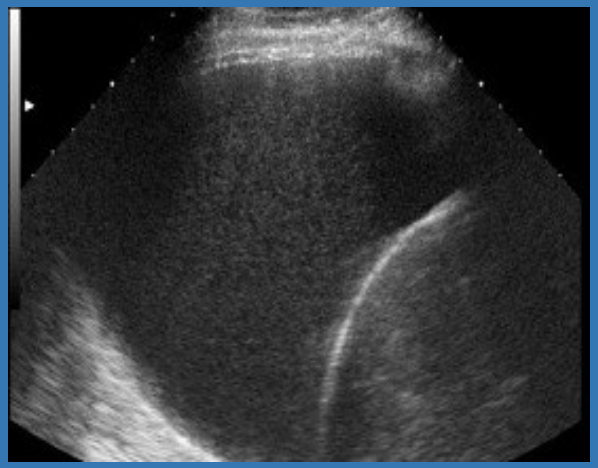

Pleurésie multicloisonnée

PLEURÉSIE : Retentissement

- **Aspect du poumon**: aéré, atélectatique, siège de nodules

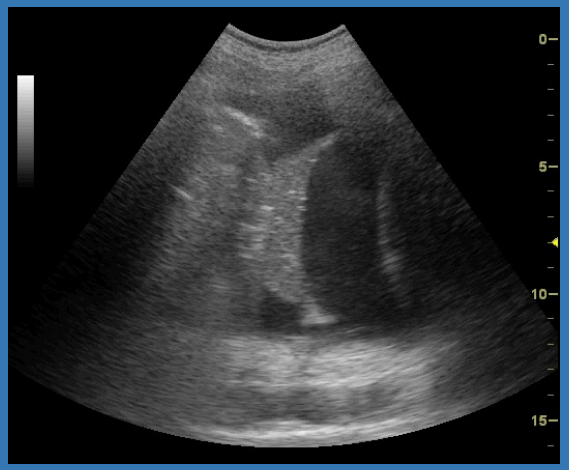

- **Aspect du diaphragme**: normal convexe, inversé, paralysé

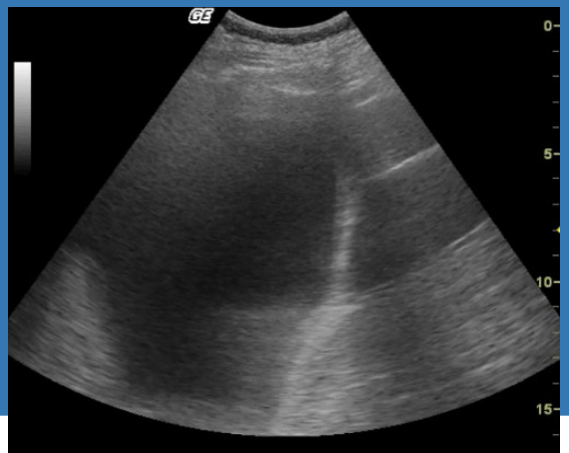
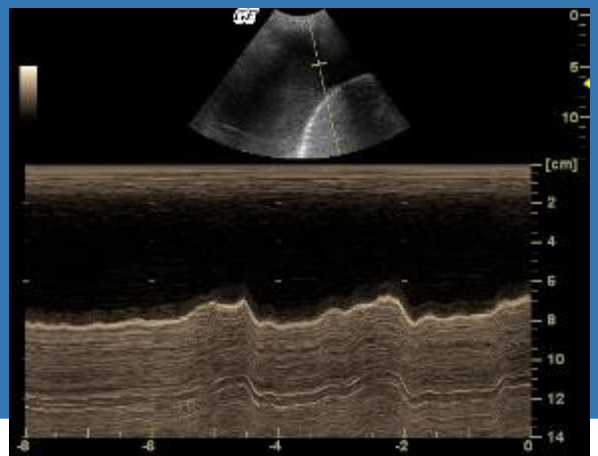

Pneumothorax (Sonde 7,5 MHz, mode B/TM)

- Faire la différence entre air du poumon et air du PNO
- DISPARITION DES SIGNES DE MOUVEMENT PULMONAIRE
  - Absence du signe du glissement
  - Absence de pouls pulmonaire en TM
  - Disparition du **signe du rivage** remplacé par **signe du code barre**
- DISPARITION DES ARTEFACTS DU POUMON
  - absence de lignes B
- SIGNE DE L'ACCOLEMENT = lung point
  - Alternance de signes du poumon (signe du rivage) et de disparition de mouvement (signe du code barre)

Absence de mouvement

- Mode TM
  - Disparition du signe du rivage
  - Signe du code barre (ou de la stratosphère)

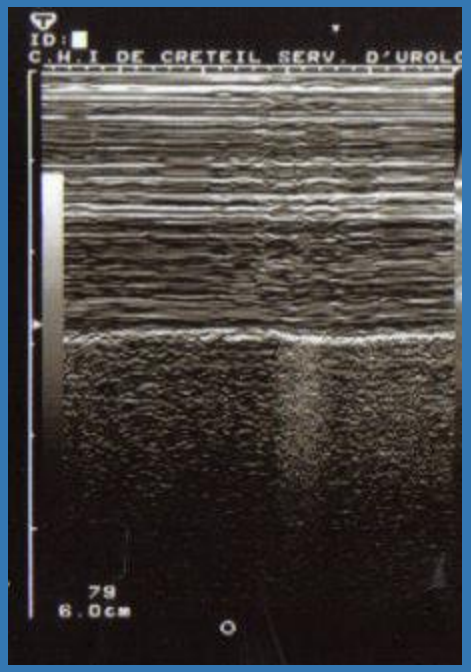

Côté sain

Côté pathologique

Répétition régulière des lignes A indépendante des mouvements respiratoires

SIGNE DE L'ACCOLEMENT: POINT POUMON

- Point d'accolement: alternance de signe du code barre et de signe du rivage



hydropneumothorax

- L'air surplombe le liquide
- Signe du Rideau
  - lors de l'inspiration le cône d'ombre impur de l'air remplace l'image anéchogène (liquide)
- Syndrome microbullaire : inconstant
- L'épaisseur du PNO est la même que l'épaisseur de la pleurésie

Nodules parenchymateux

- Un nodule est échographiquement visible s'il a un CONTACT PARIÉTAL
- Intérêt de l'échographie en cas de nodule :
  - Ce n'est pas un examen de première intention
  - Recherche de signe d'envahissement pariétal
  - Recherche épanchement pleural associé
  - Recherche paralysie phrénique
  - Ponction et biopsie du nodule

NODULES PARENCHYMATEUX

Echostructure hypoéchogène, homogène

Ligne pleurale peu ou pas visible

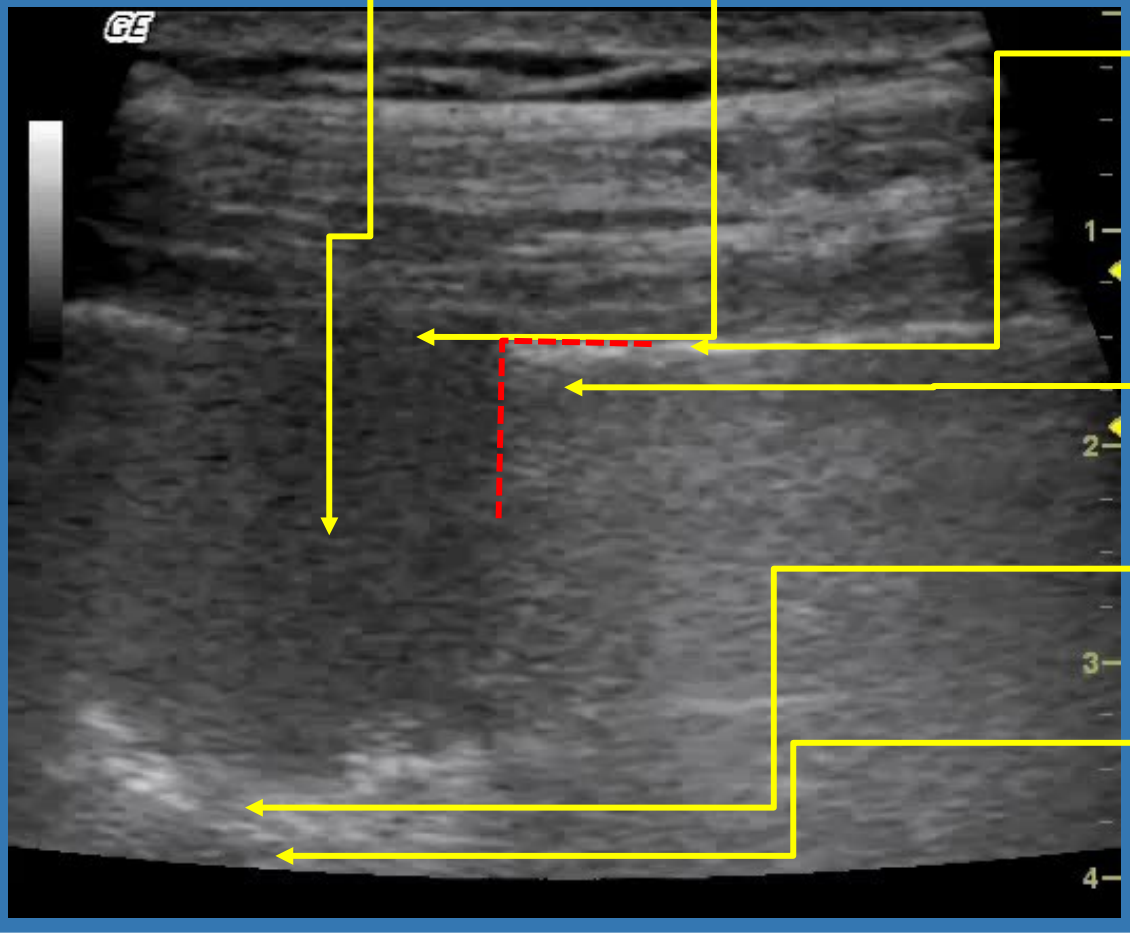

Sous la ligne pleurale (donc dans le poumon)

Angle de raccordement droit ou aigu

Mur postérieur net et régulier

Trop belle image postérieure avec souvent lignes B

Syndrome interstitiel

- Augmentation du nombre de ligne B
  - > 3 par champs (mode B)
- Irrégularité de la ligne pleuro-pulmonaire
  - irrégularité >3 et/ou >1 mm

Reissig A. et al. Respiration 2014;87:179-89

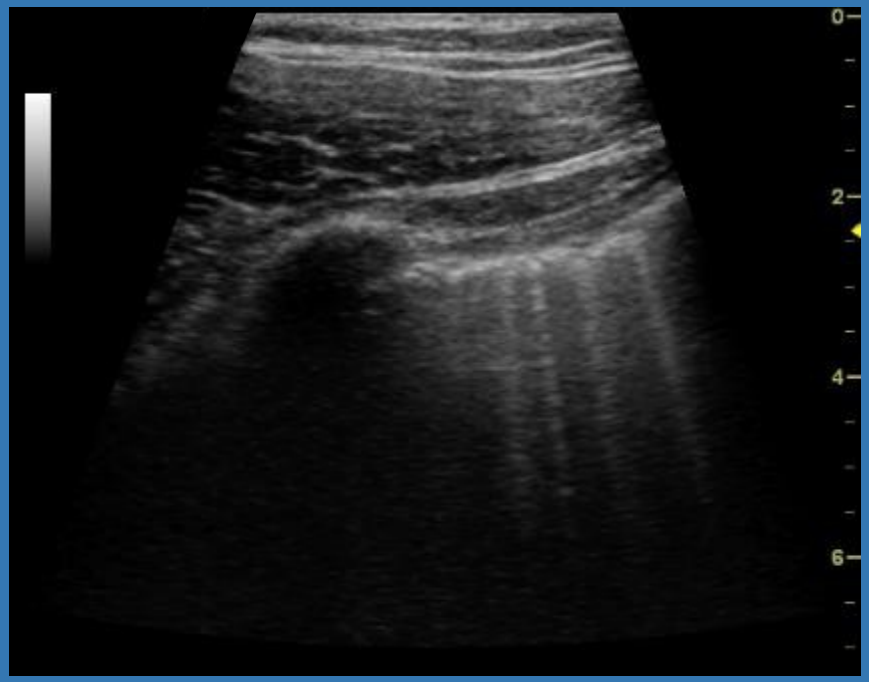

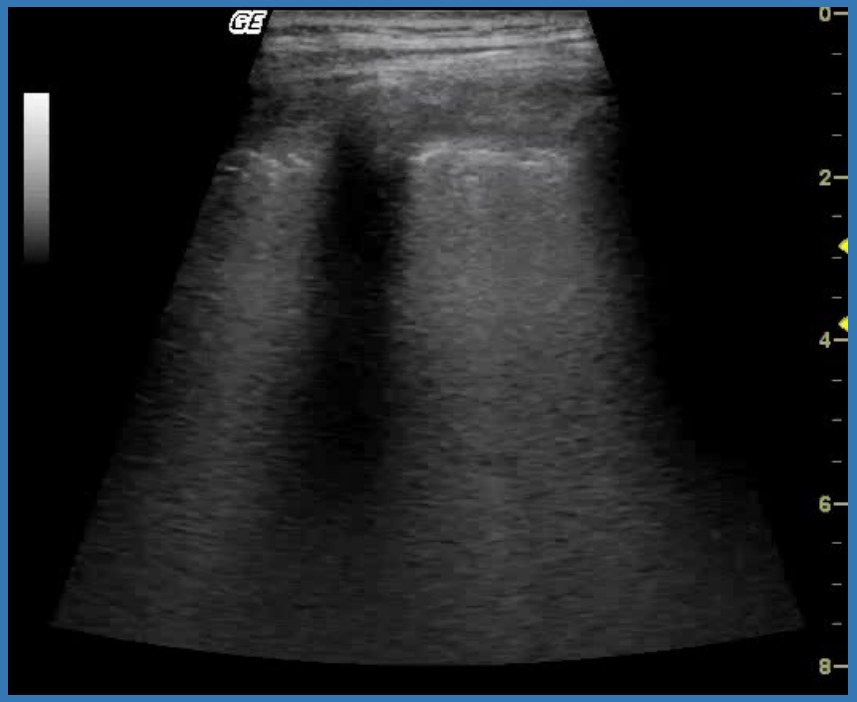

SÉMIOLOGIE DU SYNDROME ALVÉOLAIRE

1- **Disparition ligne** pleuro-pulmonaire

2- Structure **échogène hétérogène**

3- **Bronchogramme hydrique**

4- **Bronchogramme aérique**

5- Angle de raccordement = angle droit

6- **Limites irrégulières** en marche d'escalier

7- **Trop belle** image postérieure

8- **Glissement** conservé

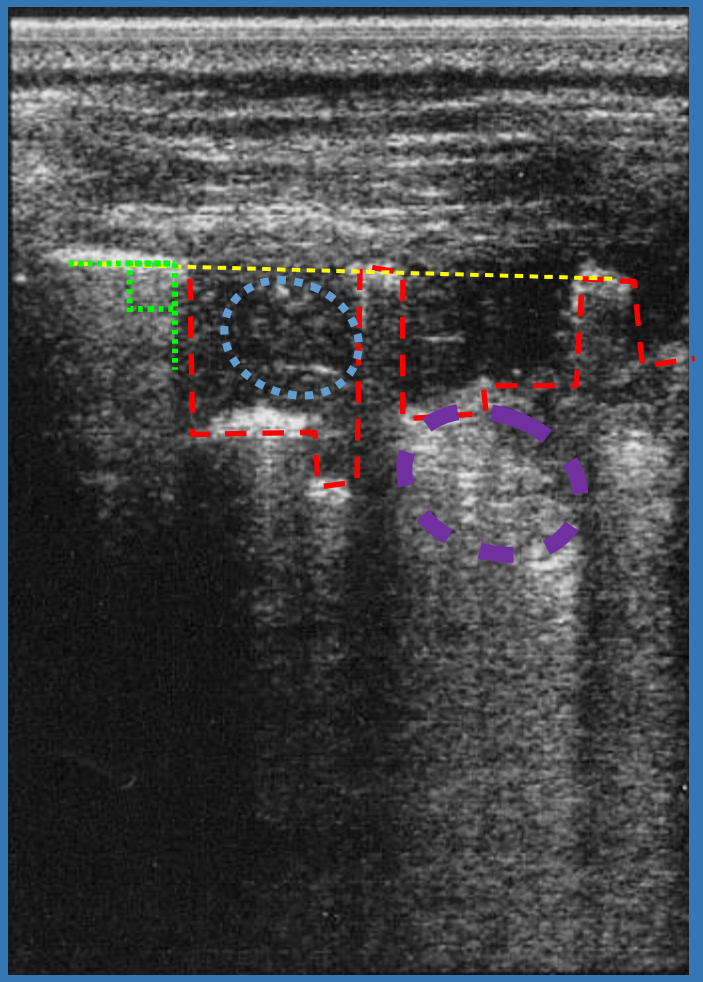

Barrette droite 7,5 mhz

CONCLUSION

- Echographie thoracique
  - Utile au diagnostic et suivi des pleurésies, pneumothorax, syndromes alvéolaires
  - Apprentissage facile
  - Peu onéreux, au lit du patient
- Utile et recommandée pour guider tous les gestes pleuro-pulmonaires (Recommandations BTS 2010)
  - Ponction, drainage, biopsies de masses pariétales ou pulmonaires
  - Réduit les complications

- Pour aller plus loin : espace découverte du site elearning du G-ECHO : formation.gecho.fr