Sarcoïdose : diagnostic

Dominique Israël-Biet
Université Paris Descartes
Centre de compétences Maladies pulmonaires rares
Hôpital Européen Georges Pompidou
dominique.israel-biet@aphp.fr

- Sarcoïdose : maladie granulomateuse multisystémique d'étiologie – encore – inconnue.
- Aucun test spécifique et le dg repose sur une combinaison d'arguments clinico-radiographiques et histopathologiques
- Sauf dans certains cas précis, le dg de sarcoïdose exige :
  - Preuve ana-path du granulome
  - Exclusion des autres granulomatoses
  - Preuve du caractère Xsystémique : 2nd (ou plus) organe(s) touché(s).
- Dans de nbx cas, la probabilité du dg de sarcoïdose s'accroît au cours de l'évolution de la maladie.

- Dg souvent retardé car signes non spécifiques, suggérant d'autres hypothèses.
- Dg de haute probabilité est crucial pour prise en charge Tt appropriée:
  - certaines manifestations st très handicapantes (asthénie++, neuropathie des petites fibres).
  - Développement de Tts innovants pour formes chroniques et/ou agressives de sarco : crucial de les cibler sur sarcoïdoses certaines.

** Israël-Biet D. and Valeyre D. Diagnosis of sarcoidosis. Curr Opin Pulm Med 2013*

** Judson M. Advances in the diagnosis and treatment of sarcoidosis. 2014*

** Wessendorf T. Diagnosis of sarcoidosis. Clin Rev Allerg Immunol 2015*

Figure 1. The diagnostic algorithm for sarcoidosis

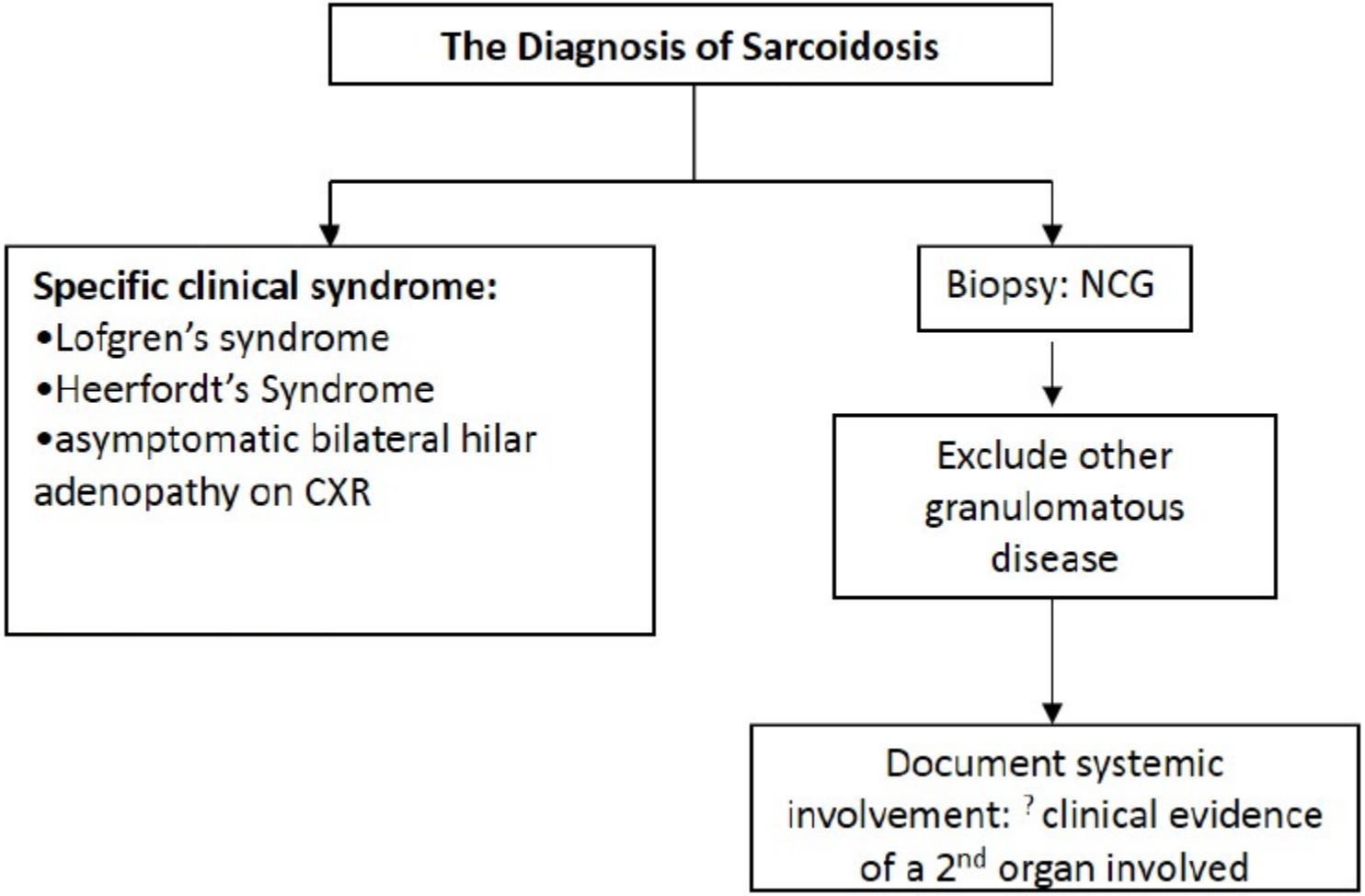

Judson M. Advances in the diagnosis and treatment of sarcoidosis. F1000Prime Reports 2014

Mme S.

- Clinique
  - 48 ans, Ivoirienne en France depuis 4 ans, sans ATCD, non fumeuse
  - Depuis 3 mois :
    - - 5 kg
    - asthénie ++, sueurs, puis DE
    - Fébricule avec parfois frissons + 39°C
- RP

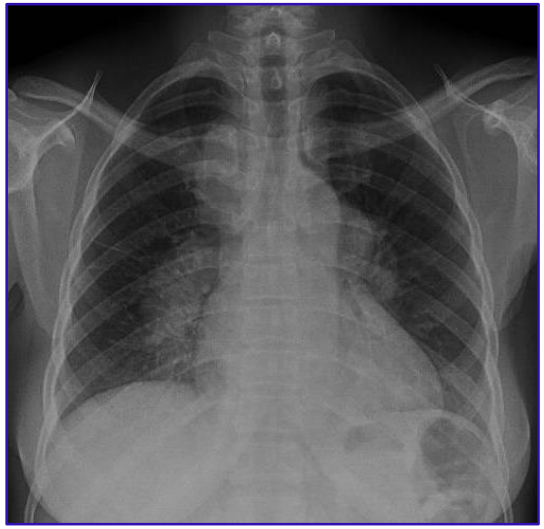

- Situation clinique: <u>symptômes</u> (respiratoires le + svt), non spécifiques (toux, DE…)
- Ex clinique complet : buts?
  - Att extrathoracique?
  - AEG? Asthénie++? Signes neuro atypiques?
- ATCD
  - Personnels (érythème noueux? uvéite?)
  - Familiaux (sarco?)
- Enquête environnementale
  - Prof. (beryllium ? *(Li L; Eur Respir J 2016)*; particules inorganiques?)
  - Domestique

- Au terme de cette enquête clinique, 2 étapes parallèles :
  - Imagerie
  - Biologie

Rx thorax

- Aspect le + caractéristique: lymphome hilaire bilatéral, symétrique
- Att parenchymateuse :
  - Réticulonodulaire
  - Verre dépoli
  - Opacités alvéolaires
  - Att. fibreuse
- Plusieurs scores (combinaisons d'att. médiastinale et parench) ont une valeur Pc
- Une RP normale n'exclut pas le dg

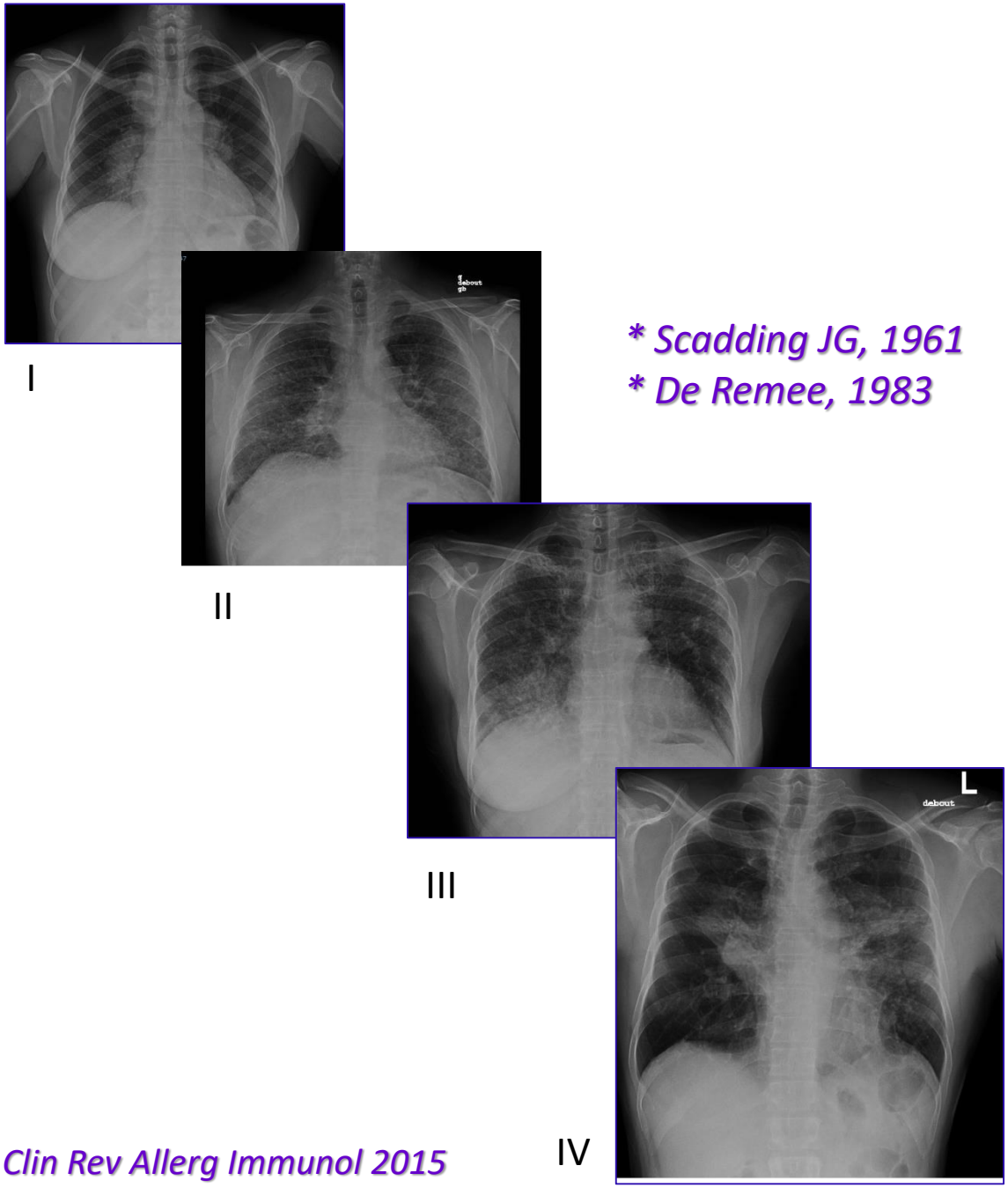

** Scadding JG, 1961*
** De Remee, 1983*

** Silva M et al. Imaging of sarcoidosis. Clin Rev Allerg Immunol 2015*

- Place de la TDM ?
  - Controversée qd Rx thorax et/ou clinique typiques
  - Très utile ailleurs
  - Requise chez Mme S. (incertitudes dg majeures)

TDM

- Meilleures indications :
  - Atypies cliniques et/ou Rx
  - Discordances clin vs Rx
  - Recherches de complications
- Bcp + sensible que la RP
  - ADN nécrotiques?
  - Anomalies parench (distrib périlymph, péribronchovasc)
  - Identific de pattern de calcif
- Guide+++ des prélèvements
  - BTB (étendue des lésions TDM = prédictive de la positivité des BTB)
  - EBUS-TBNA

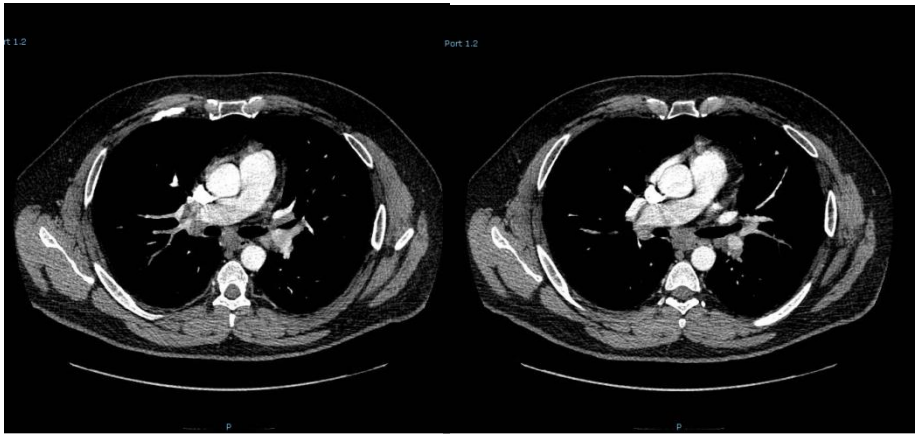

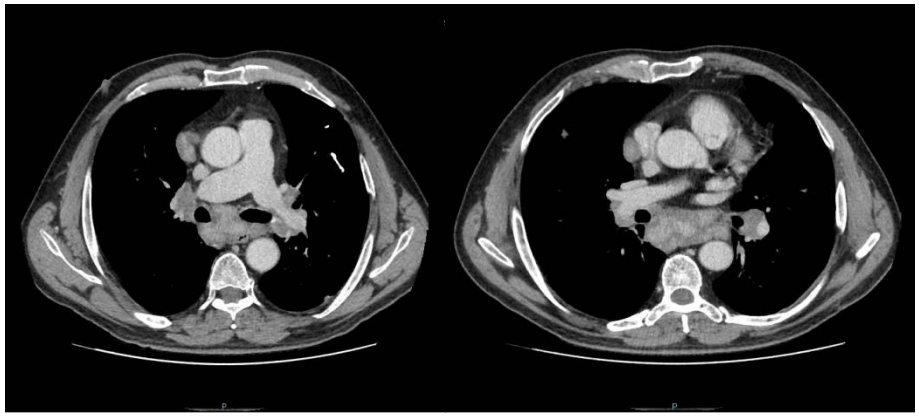

Silva M et al. Imaging of sarcoidosis. Clin Rev Allerg Immunol 2015

- Lymphome hilaire bilat, symétrique
- Att parenchymateuse micronodul périlymph

- Import+++ si ass à s. + atypiques
  - Verre dépoli
  - Nodules
  - Condensations
- Signe du halo inversé

Atteinte fibreuse

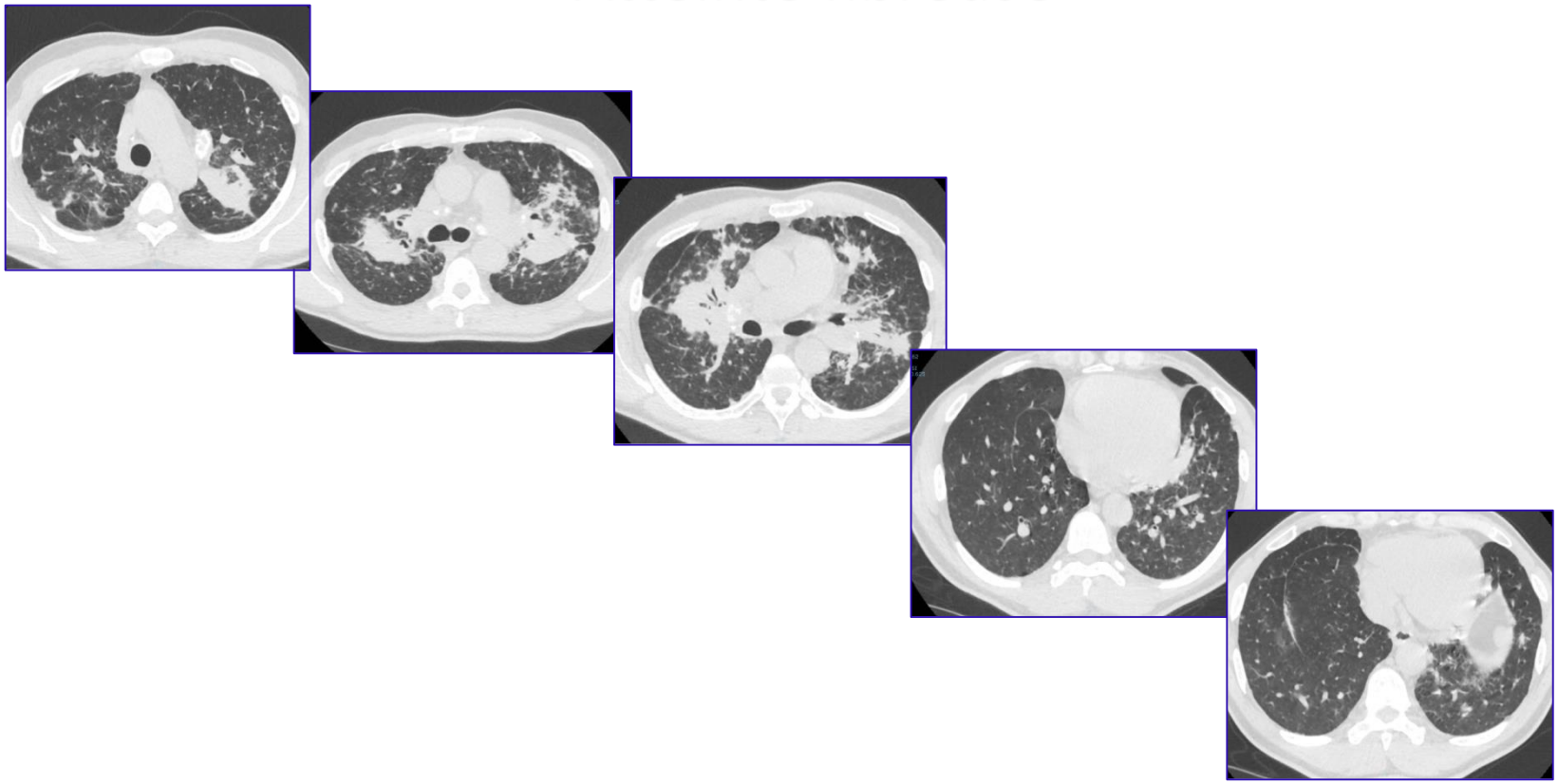

Mme S.

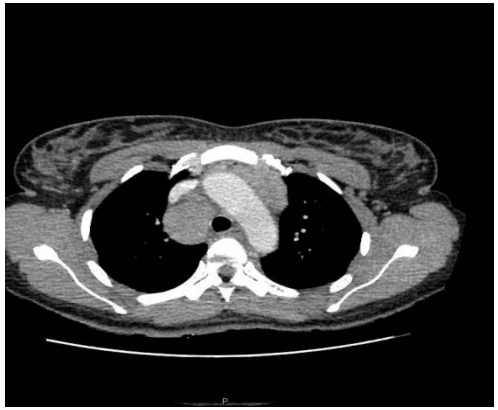

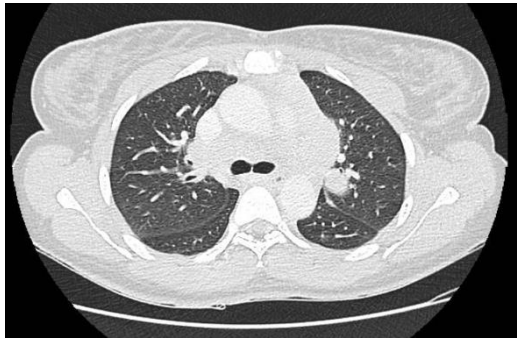
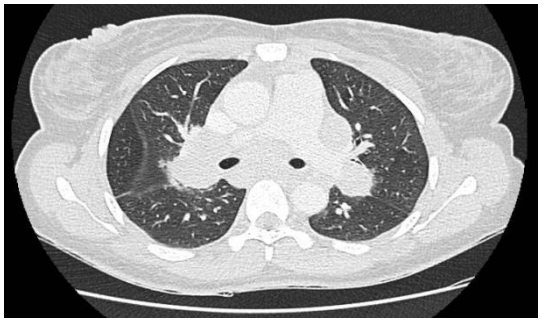
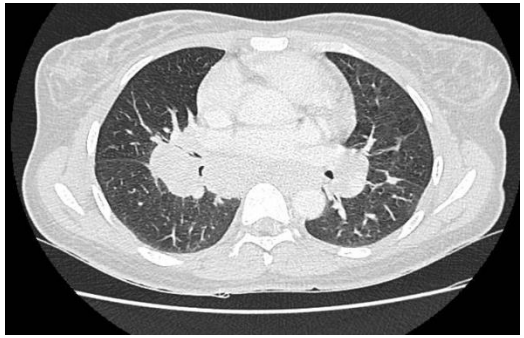

Biologie

- Aucun élément spécifique
  - Lymphopénie T
  - Hypergamma polyclonale (activation Ly B++)
  - ECA : +/- élevée
  - Tr du métabolisme phosphocalcique
    - Hypercalciurie >> hypercalcémie
    - Vit D +/- élevée
  - BHC
    - Rétention >> cytolyse

Mme S.

- Biologie :
  - NFS Nale
  - BHC : PAL et GGT = 3N; transa Nales
  - Hémoc neg et BK neg au direct

- Etape suivante?

Endoscopie bronchique

- Élément majeur du Dg + et du Dg différentiel par la multiplicité des prélèvements qu'elle permet

- Macroscopie

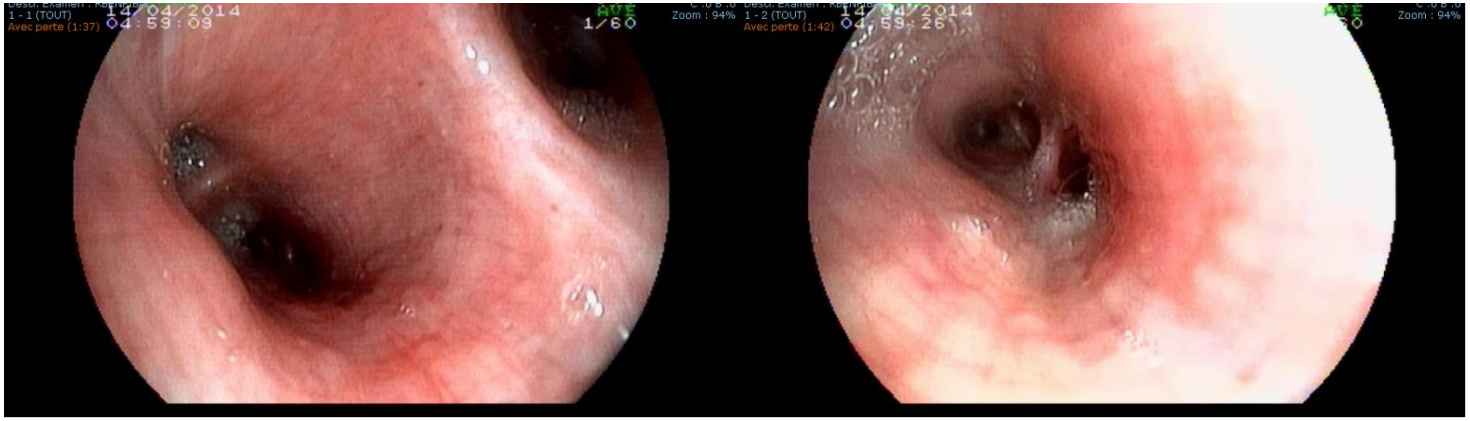

- **LBA**
  - Alvéolite hyper Ly
  - CD4/CD8 > 3.5
  - PE, PN < 5%
  - Plasmocytes = 0

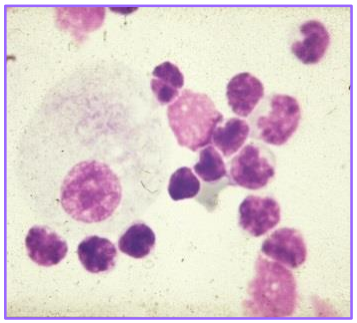

  - CD103? Pas en routine…
  - Aucun type cell. spécifique
  - Valeur majeure pour dg différentiel

Drent. Semin Respir Crit Care Med 2007
Shen. EBioMed 2016

- **BB / BTB :** tech histopath de reférence

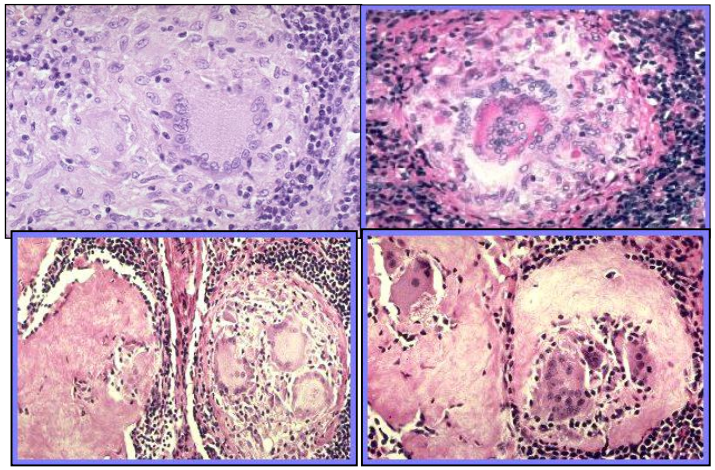

  - Granulomes tuberculoïdes
  - Sans nécrose caséeuse
  - Ziehl neg

- EBUS/TBNA (pct endo écho-guidée)

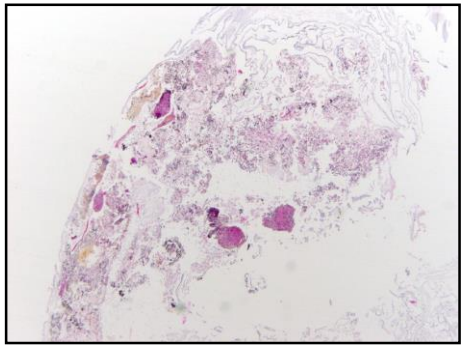

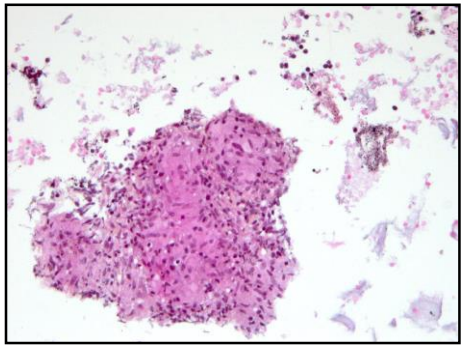

- Associée à BB/BTB : Sens : 93-100% ds sarco st I et II.
- Complications: 1-2%
- EBUS-TBNA + ROSE : sens 92%, spe 100%, VPP 100%

Nakajima. Respir Med 2009 *Navasakulpong. BMJ Open Respir Res 2016*

- Dans tous les cas : enquête mycobac sur tout prélèvement endoscopique : négative++

Mme S.

- LBA
  - 360 000 cel/ml
    - 62% Mac
    - 35% Ly
    - 3% PN
  - CD4/CD8 = 10
- BB
  - Granulomes épithélioïdes sans nécrose
  - Ziehl neg
- Secondairement : cultures BK neg

- Que faire quand tous les prélèvements endobronchiques sont négatifs ?

Place de la TEP /TDM dans le dg

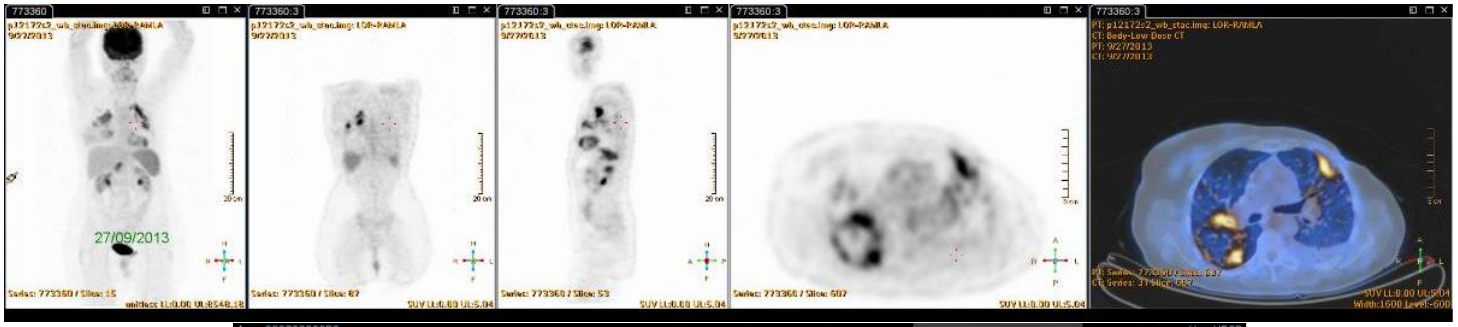

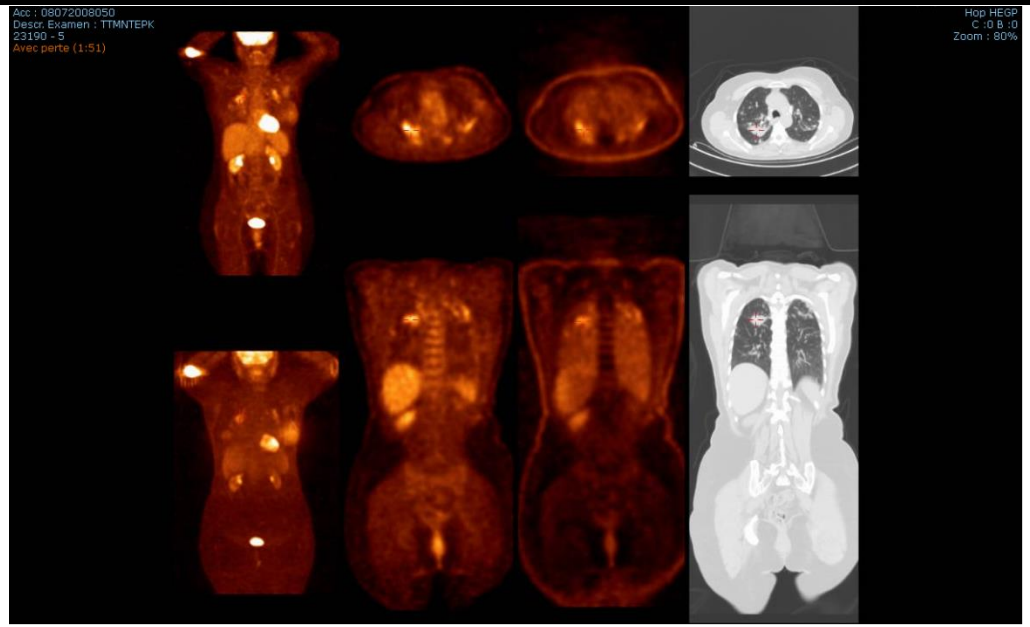

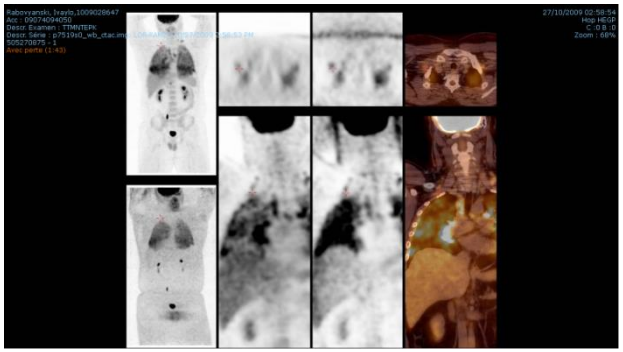

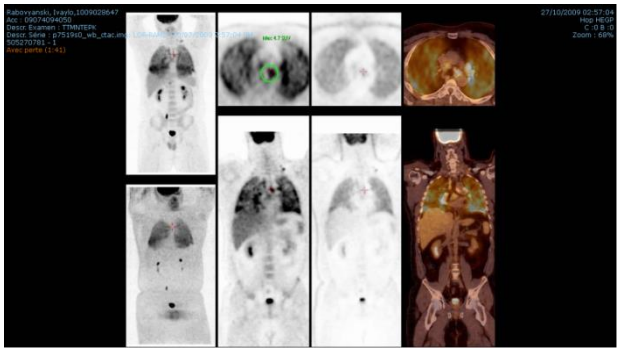

- Excellent marqueur d'activité de la sarco (rôle ++ dans formes chroniques avec SG majeurs et histo neg)
- Détection de sites occultes intra- (sens 100%) ou extra-thoraciques, guidant les biopsies+++
- Sensibilité ^{18}F-FDG >> ^{67}Ga
- 18F-FDG TEP couplée à TDM = procédure dg standart chez pts nécessitant preuve dg de lésions actives

- Et si tout demeure négatif ?
  - Médiastinoscopie ++
  - VATS : bcp + rare

- Finalement : granulomes +
- Etapes suivantes?
  - Dg différentiel
  - Cartographie autre(s) organe(s) atteint(s)

Other granulomatous diseases of the LUNG

- Tuberculosis
- Atypical mycobacteriosis
- Fungi
- Pneumocystis carinii
- Mycoplasma
- Hypersensitivity pneumonitis
- Pneumoconiosis: Beryllium (chronic beryllium disease), Titanium, Aluminum
- Drug reactions
- Aspiration of foreign materials
- Wegener's granulomatosis (Sarcoid-type granulomas are rare)
- Necrotizing sarcoid granulomatosis (NSG)

Judson 2014

- Crucial de distinguer la sarcoïdose des réactions granulomateuses d'origines variées
  - K
  - DICV *(Bouvry D et al Eur Respir J 2013*)

Recherche de localisations extrathoraciques

- Facile si Σomes
- Systématique dans tous les cas

Table 3 The frequency of extrapulmonary organ involvement in lar sarcoidosis cohorts

Cohort	ACCESS*	MUSC**	TTS†
N	736	1,582	293
Cohort description	US-multicenter	US-single center	Turkey-multicen
Criteria for organs involvement	ACCESS organ assessment instrument ††	ACCESS organ assessment instrument††	Not specifi
Lung (%)	95	89	99
Skin (%)	16	32	16
Eye (%)	12	23	5
PLN‡ (%)	15	12	13
Liver (%)	12	20	NA‡‡
Spleen (%)	7	7	NA
Neurologic (%)	5	9	3
Parotid (salivary) (%)	4	3	NR
Bone marrow (%)	4	8	NR
Calcium dysregulation (%)	4	7	NR
SURT!! (%)	3	10	1
Cardiac (%)	2	5	2
Renal (%)	1	1	1
Bone/joint (%)	1	7	7
Muscle (%)	0.4	1	NR

Judson M. 2015

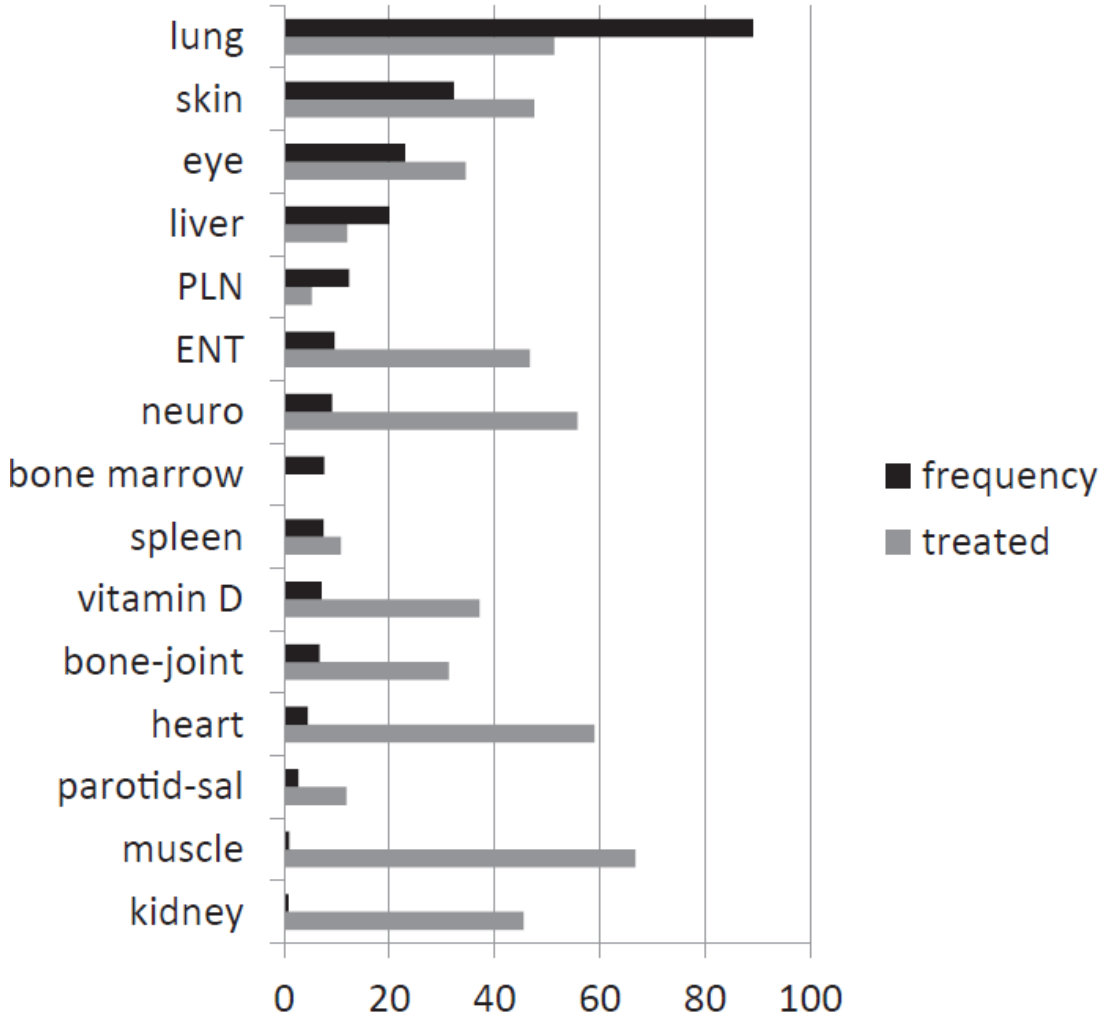

Judson M. The three tiers of screening for sarcoidosis organ involvement Respir Med 2016

	Highly Probable	At Least Probable	Possible	No Consensus
Lung	CXR: bilateral hilar adenopathy (19-2-0) Chest CT: perilymphatic nodules (18-2-1) Chest CT: symmetrical hilar/mediastinal adenopthy (21-0-0) PET/Gallium-67: mediastinal/hilar enhancement (17-4-0)	CXR: diffuse infiltrates (4-13-3) CXR: upper lobe fibrosis (9-10-2) Chest CT: peribronchial thickening (10-8-3) BAL: lymphocytic alveolitis (6-14-1) BAL: elevated CD4/CD8 ratio (11-9-1) PET/Gallium-67: diffuse parenchymal lung enhancement (9-8-4) TBNA: lymphoid aggregates/giant cells (7-8-5)	CXR: localized infiltrate (1-2-18) PFT: obstruction (1-2-17)	PFT: restriction (2-6-12) PFT: isolated reduction in diffusing capacity (2-6-12)

Judson M. Sarc vasc int lung dis 2014

En conclusion

- Pas de gold standart pour le dg de sarcoïdose
- Faisceau d'arguments dans un tableau radio-clinique compatible, exigeant au moins 2 organes atteints et la présence de granulomes dans au-moins l'un d'entre eux
- Améliorations majeures dans la rentabilité dg liées à TDM-HR, EBUS-TBNA, PET/TDM.
- Place des équipes spécialisées (Centres experts?) dans le dg des formes difficiles et dans leur prise en charge
- Dans l'avenir : place des biomarqueurs plus spécifiques, de la signature moléculaire, de la génétique?