# Différents types de prélèvements en pneumologie

Véronique Meignin, Pathologie
Anne Bergeron, Pneumologie
Hôpital Saint-Louis

# Prélèvements cytologiques

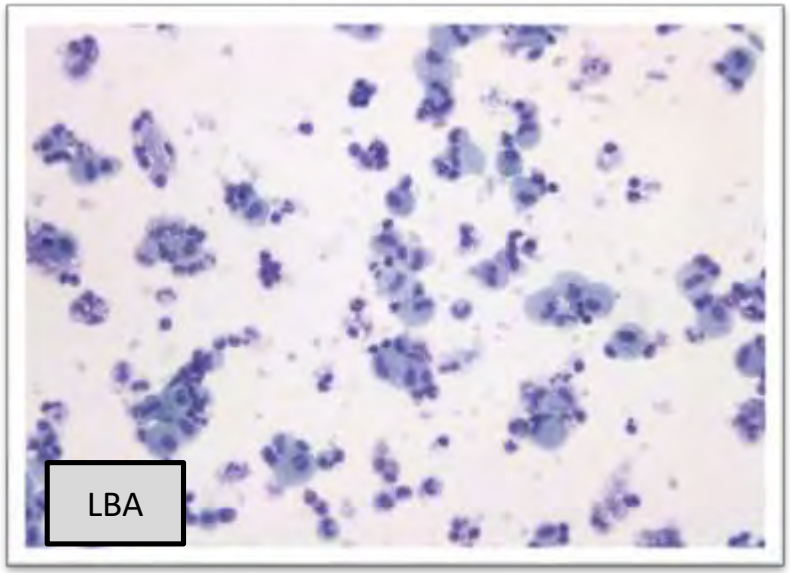


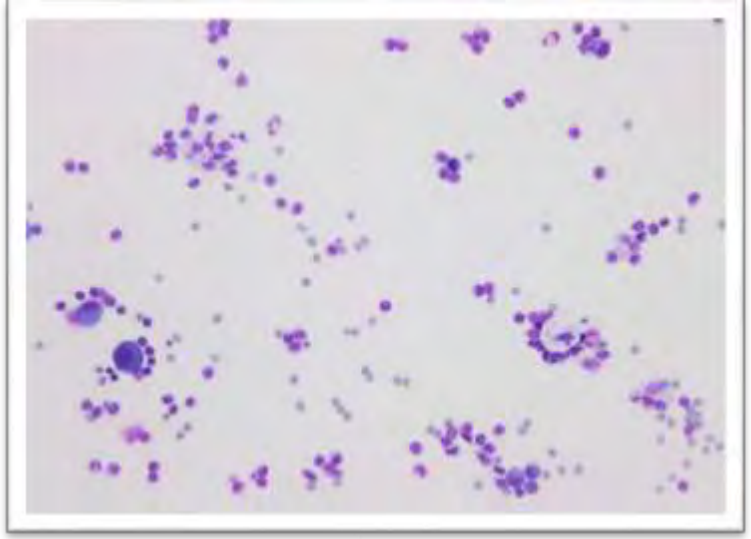

Liquide pleural

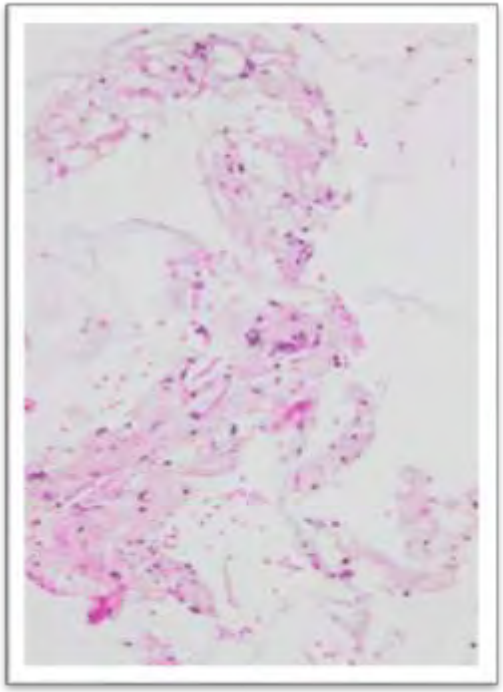

Aspiration bronchique

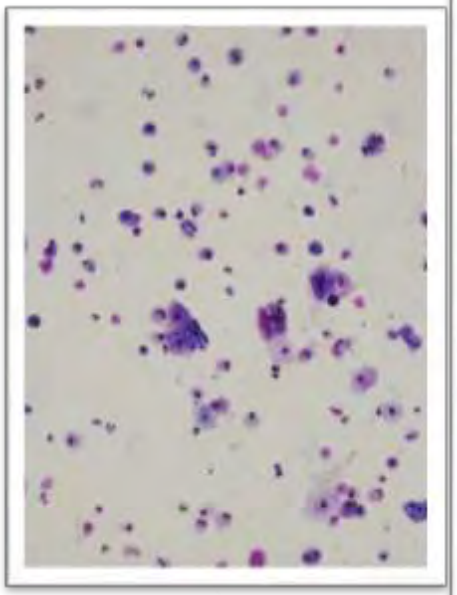

Expectoration bronchique

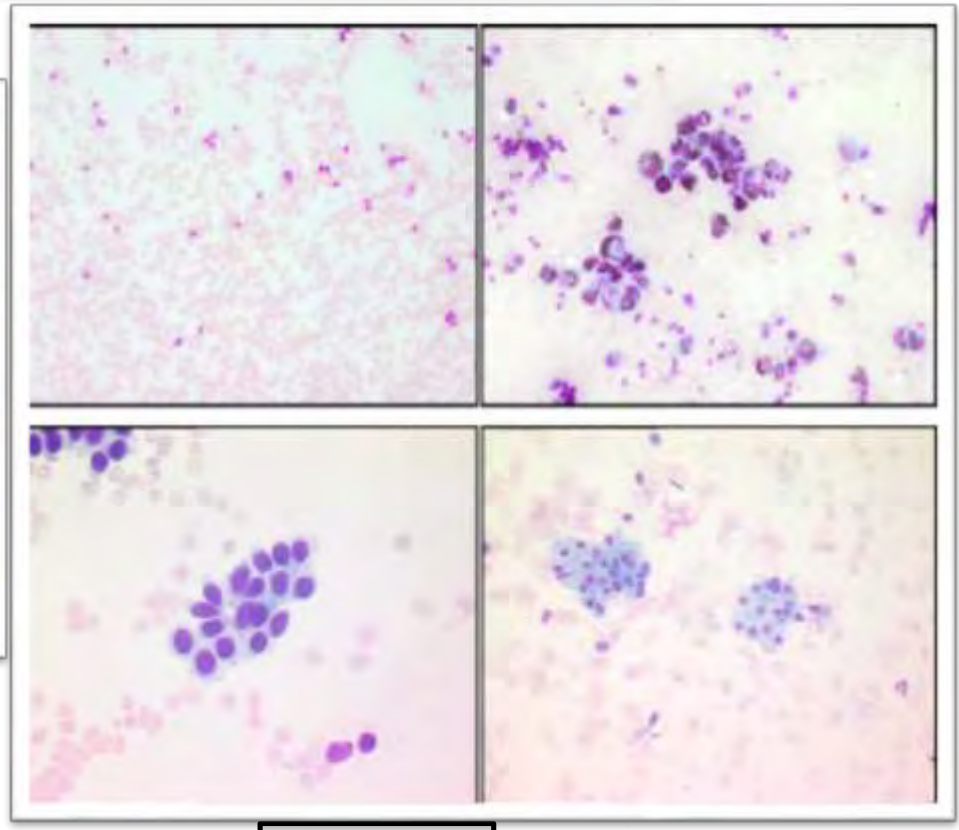

EBUS

Photos J Fleury, Ann Pathol, 2012

# Le LBA

- **LBA interprétable si :**
  - Quantité de liquide suffisante
  - Cellularité suffisante (>100 000)
  - Cellules non altérées (transport dans de la glace)
  - Pas de contamination bronchique et malpighienne

- **Penser aux renseignements cliniques !**

# Pour voir quoi ?…

- 1ère étape: comptage cellulaire sur cellule de Malassez (nbre de cellules/ml)

- 2ère étape : Coloration May Grunwald Giemsa
  - Identification morphologique des cellules
    - Cellules normales : macrophages, lymphocytes, polynucléaires neutrophiles, éosinophiles, mastocytes : formule cellulaire
    - Cellules anormales
  - Présence d'agents pathogènes (filaments mycéliens, *Pneumocystis jirovecii*, inclusions virales,….)

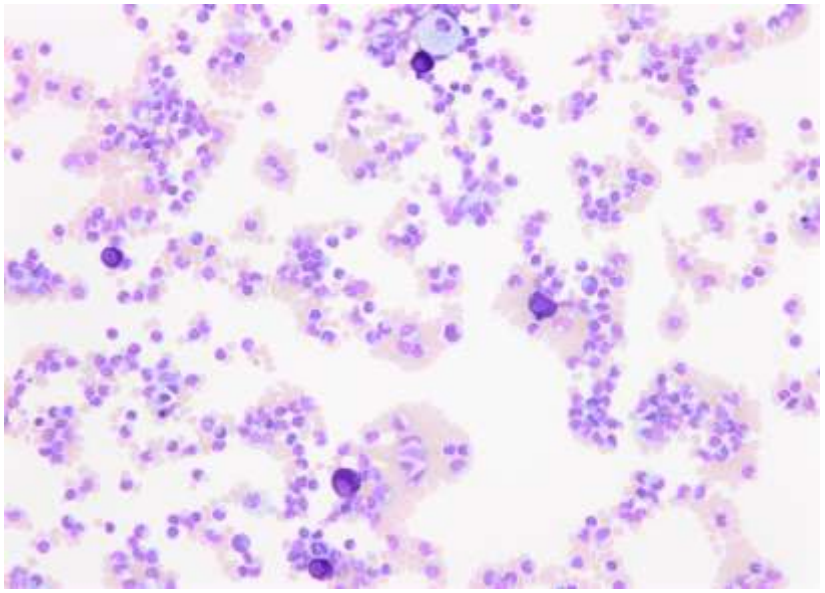

Alvéolite lymphocytaire

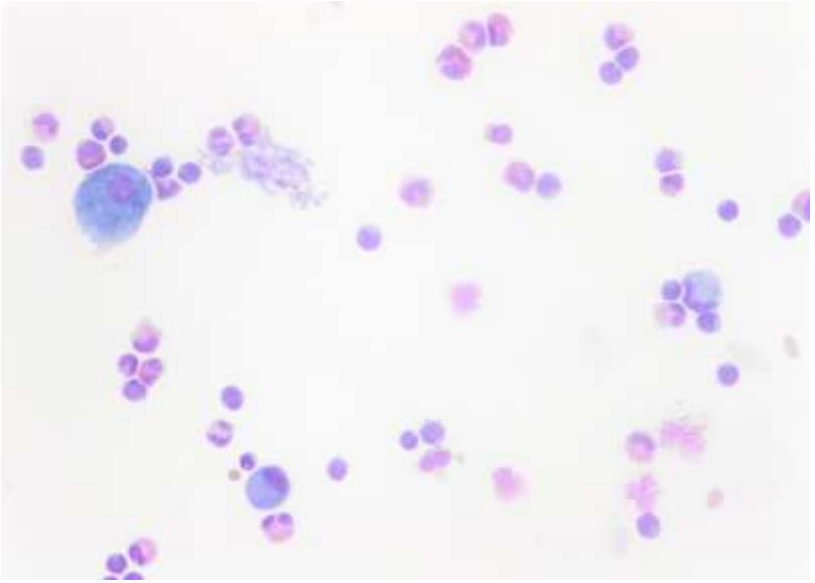

Alvéolite à polynucléaires éosinophiles

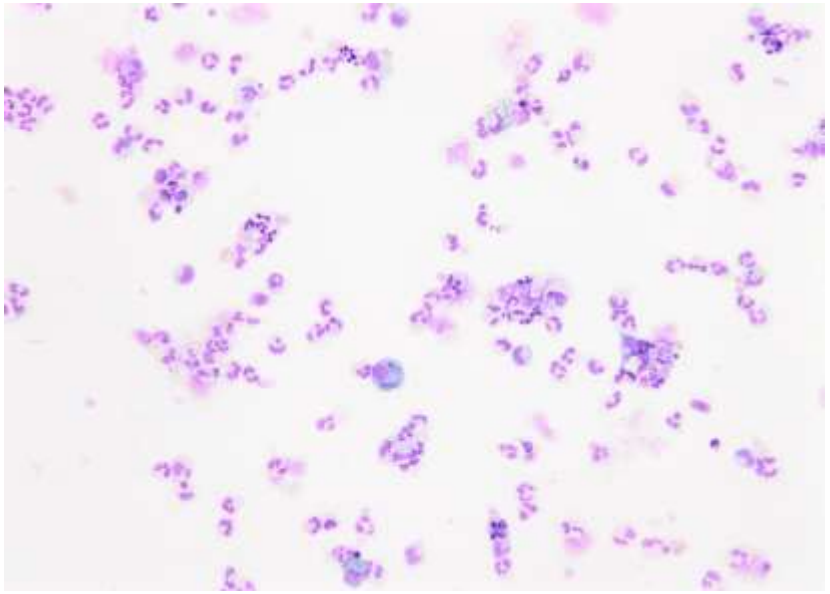

Alvéolite à polynucléaires neutrophiles

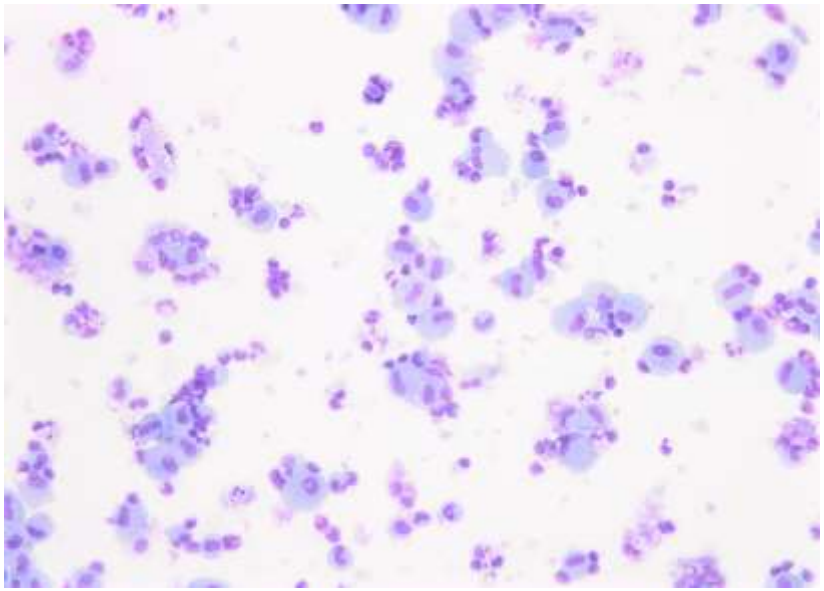

Formule « panachée »

# Pour voir quoi ?...

- 3ème étape si nécessaire :
  - Pour caractériser les cellules
    - Coloration de Perls : sidérophages (% de sidérophages, score de Golde)
    - Immunocytochimie : cellules tumorales et autres (hyperlymphocytose)
    - Biologie moléculaire (K poumon, lymphome,..)
    - Microscopie électronique
  - Pour identifier d'autres éléments
    - Agents pathogènes :
      - Colorations PAS, Grocott (mycologie)
      - Coloration Ziehl (mycobactéries)
      - Immunocytochimie (CMV, toxoplasmose,…)
    - Protéinose alvéolaire : Coloration PAS,
    - Substance lipidique : Coloration Oil Red O

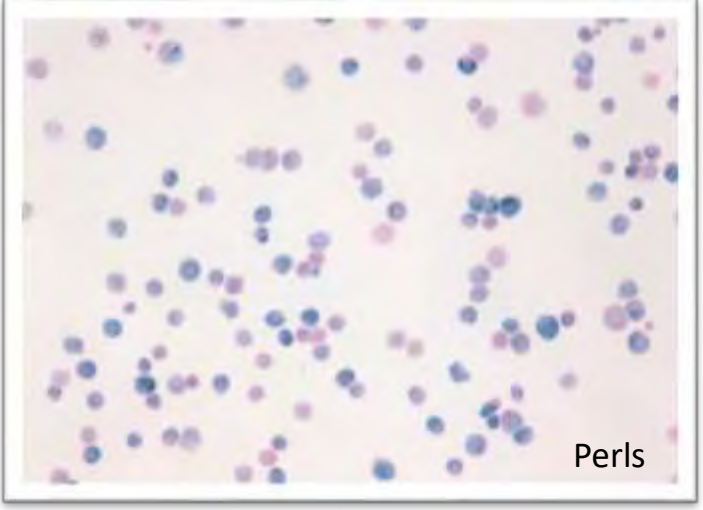
Perls


Ziehl

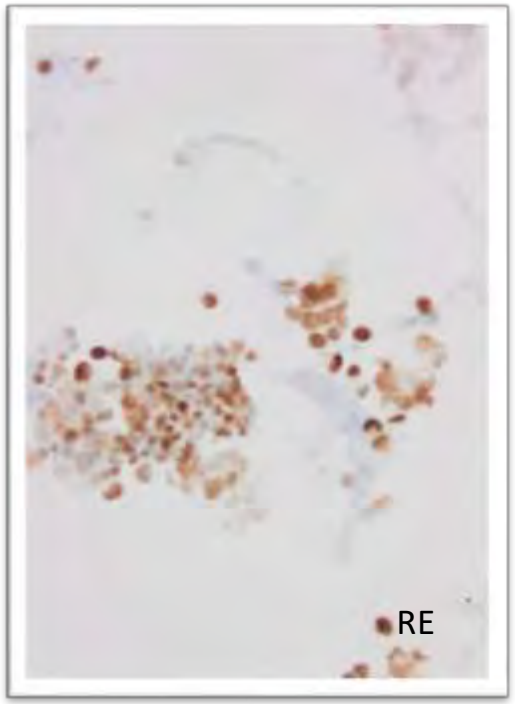
RE

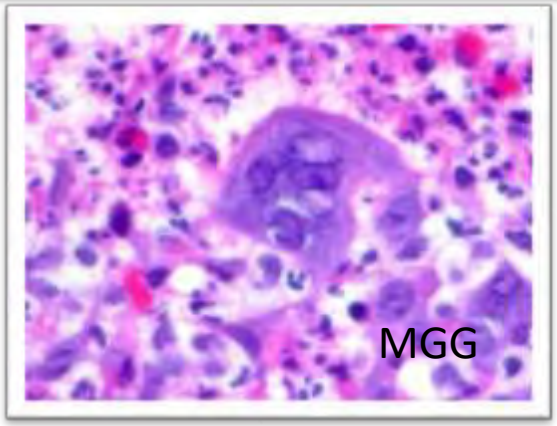
MGG

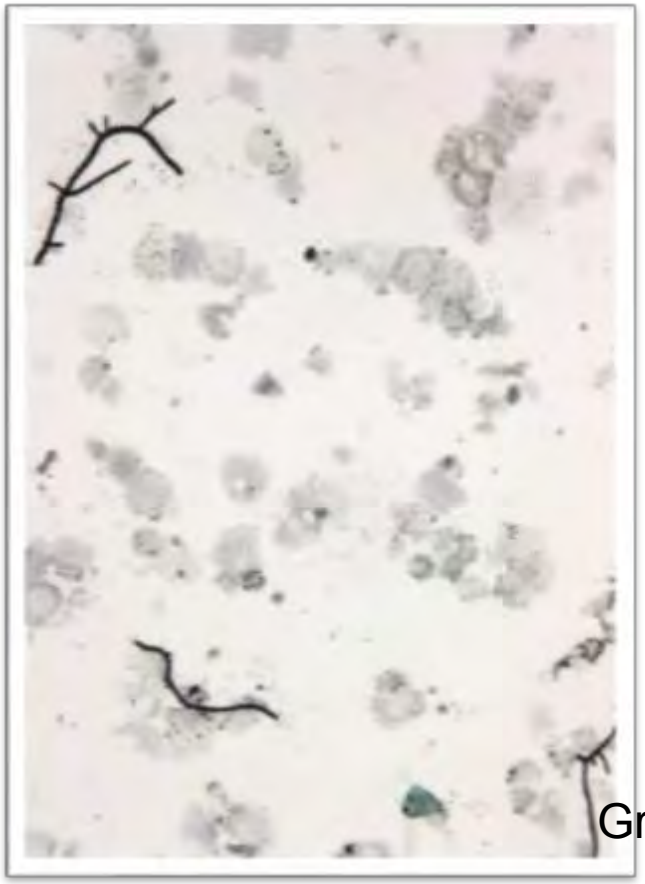
Grocott

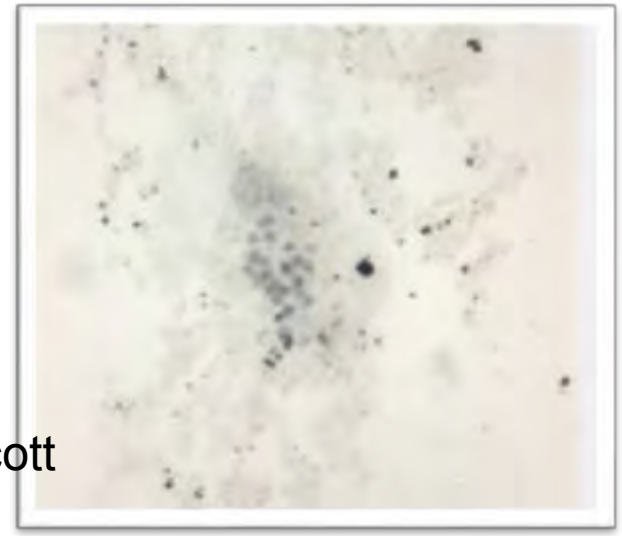

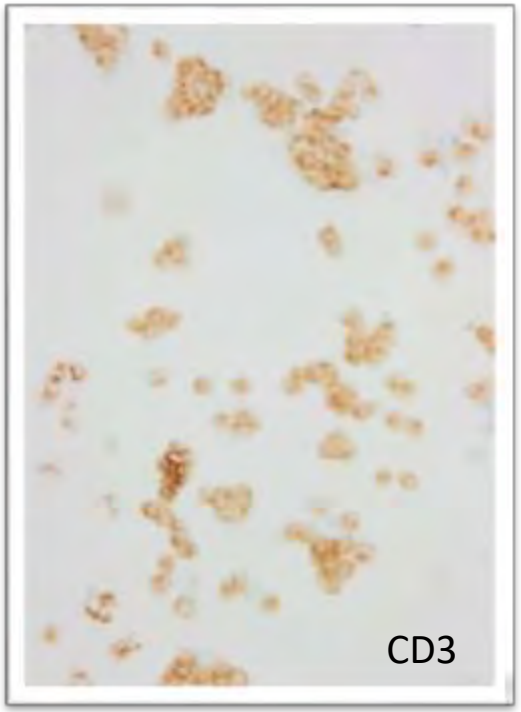
CD3

# Le liquide pleural

- **Recherche de cellules tumorales+++**
- **Coloration** : MGG
- **Immunocytochimie :** RO, RP, TTF1, marqueurs lymphoïdes….

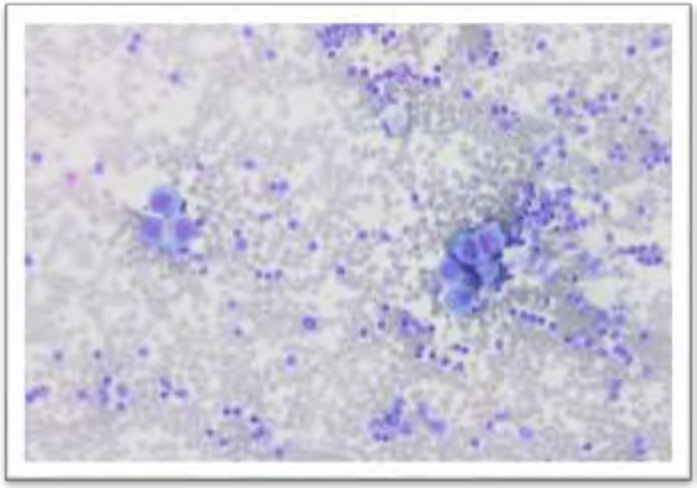

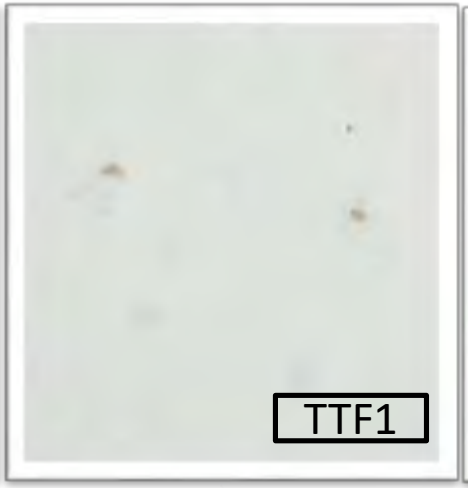


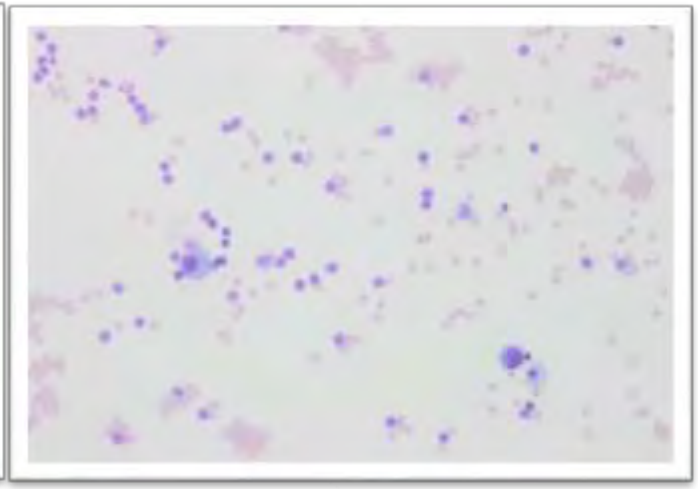

**Diagnostic pas toujours facile**
**Attention aux aspects trompeurs**

# Autres prélèvements

- **EBUS**
  - Indications : pathologie tumorale++ (tumeur primitive, staging ganglionnaire), pathologie infectieuse++, sarcoïdose…
  - Technique : idem

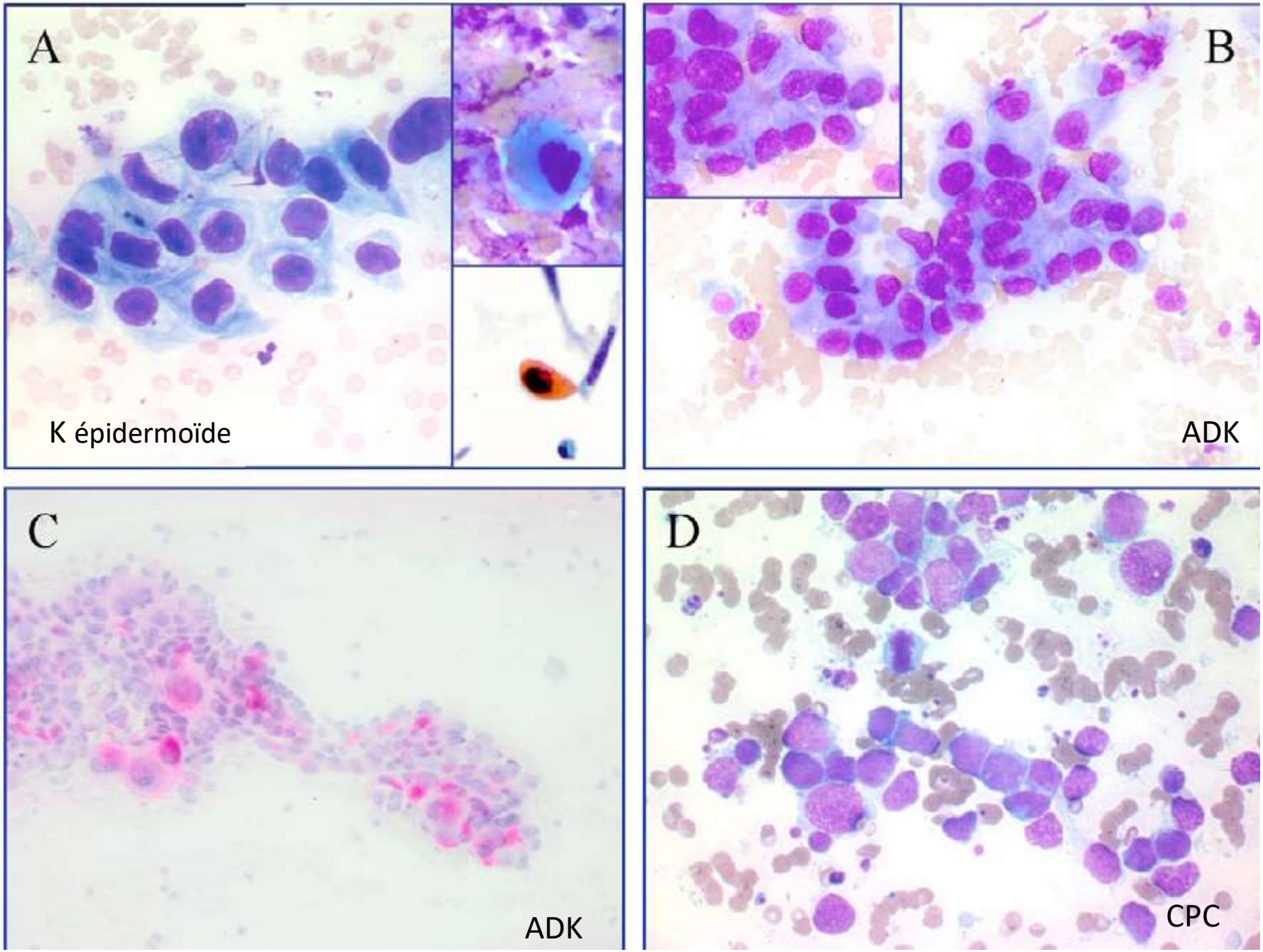


EBUS

Photos J Fleury, Ann Pathol, 2012

# Autres prélèvements

- **Expectoration bronchique** :
  - polynucléaires éosinophiles dans l’asthme

# Avantages et inconvénients de la cytologie

- **Avantages :**
  - Techniques rapides (<12H pour colo spéciales)
  - Possibilité d'obtenir directement le diagnostic :
    - sur les colorations spéciales
      - pathologie infectieuse : confrontation avec la microbiologie+++
      - protéinose alvéolaire
    - après immunocytochimie (exemple : localisation pleurale d'un carcinome primitif pulmonaire TTF1+)

- **Inconvénients :**
  - Etude seulement de cellules isolées, pas de repère architectural
  - Difficile de typer certains types cellulaires

**Attention aux aspect trompeurs!**

# Prélèvements histologiques

# Différents types

- Biopsies bronchiques (BB)
- Biopsies transbronchiques (BTB)
- Ponction biopsie transthoracique sous repérage scanographique (PBT)
- Biopsie pulmonaire chirurgicale
- Médiastinoscopie
- Biopsie pleurale à l’aveugle et chirurgicale

# Taille des prélèvements

BB

1 mm

PBT

1 cm

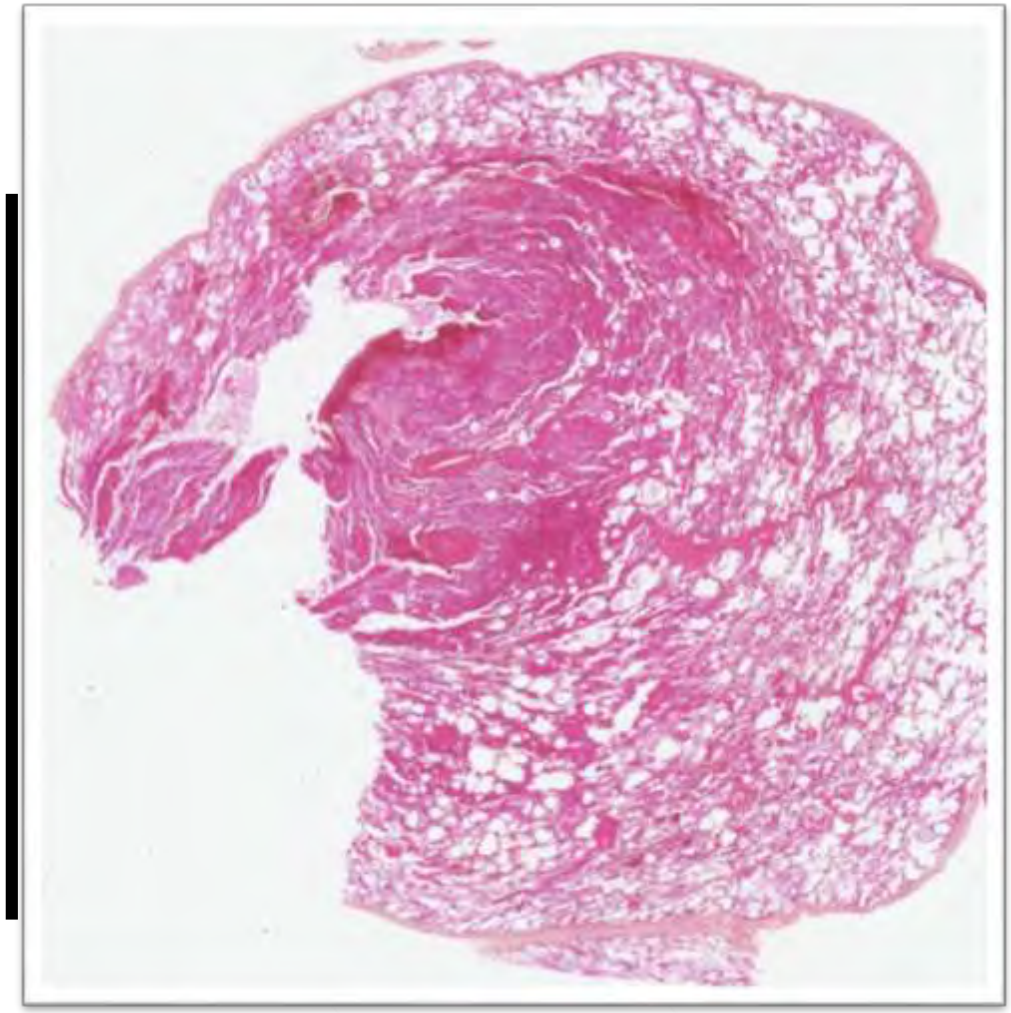

Biopsie chirurgicale

# Quel prélèvement choisir ?

- Rapport bénéfice-risque
  - Objectif: obtenir les prélèvements les plus rentables possibles avec le moins de risque pour le patient
  - Ne pas faire de prélèvements inutiles qui ne seront pas diagnostiques
  - Espérer ! des prélèvements de petite taille suffisent parfois à faire un diagnostic

# Pour entretenir de bonnes relations avec l'anapath…

Prélèvements de bonne taille

Prélèvements non écrasés

Prélèvements fixés immédiatement (Formol+++)

Nombre de biopsies suffisantes

RENSEIGNEMENTS CLINIQUES

# Le diagnostic histologique n'est pas immédiat!

- Fixation
- Inclusion en paraffine
- Coupes
- Coloration HES
- Analyse

- 24-48 h
- Une nuit
- Fonction du technicien!
- Une heure
- Fonction du pathologiste!

**≥ 2 JOURS**

# Le diagnostic histologique n'est pas immédiat!

| | |
|---|---|
| • Fixation<br>• Inclusion en paraffine<br>• Coupes<br>• Coloration HES<br>• Analyse | • 24-48 h<br>• Une nuit<br>• Fonction du technicien!<br>• Quelques heures<br>• Fonction du pathologiste!<br>**≥ 2 jours** |
| • **ET……**<br>• Colorations spéciales : agents infectieux (PAS, Ziehl et Grocott), amylose (Rouge Congo) | • + 24 h |
| • IHC (typage d'une tumeur, expression de ALK, agents pathogènes…) | • + 48 h et si non interprétable +48h.. |
| • Biologie moléculaire (K du poumon et lymphome), FISH (K du poumon) | • + 7 jours…. |

# Congélation: Y penser pourquoi ?

- Complément de diagnostic :
  - Immunohistochimie
  - Recherche de clone, de réarrangement spécifique dans lymphome et d'autres anomalies moléculaires
  - Typage d'amylose
- Diagnostic « surprise » : recherche d'agent infectieux (mise en culture retardée),…
- Conservation dans la tumorothèque

# Congélation: Comment ?

- Congélation le plus rapidement possible dans azote liquide à -200° puis stockage dans congélateur à -80°
  - Sur place, au moment du prélèvement
  - En anapath : si prélèvement de petite taille, mettre dans une compresse imbibée de sérum physiologique pour éviter la déssication

# Congélation: à méditer…

- Il faut « vérifier ce que l'anapath donne aux laboratoires » :
  - Faire une coupe HES sur fragment congelé : +++ pour interprétation des résultats négatifs.
- Il y a toujours possibilité de fixer dans un deuxième temps un prélèvement congelé :
  - Pour vérifier que le diagnostic n'est pas sur le fragment congelé

**ATTENTION !** bien réfléchir avant :

concertation avec les pneumologues++++

# Bases histologiques

# Appareil respiratoire

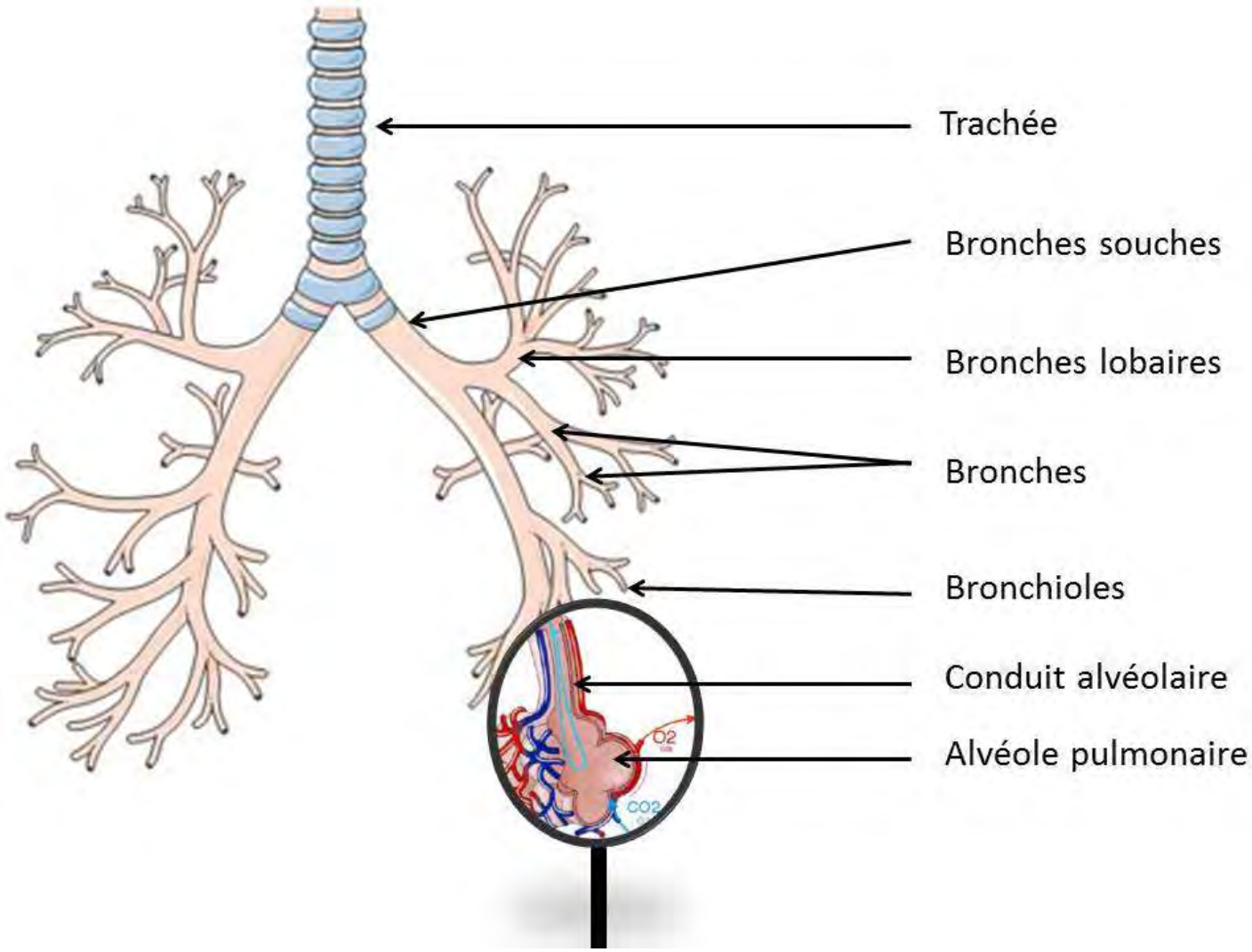


Zones de conduction

Zones d'échanges gazeux

# BRONCHE

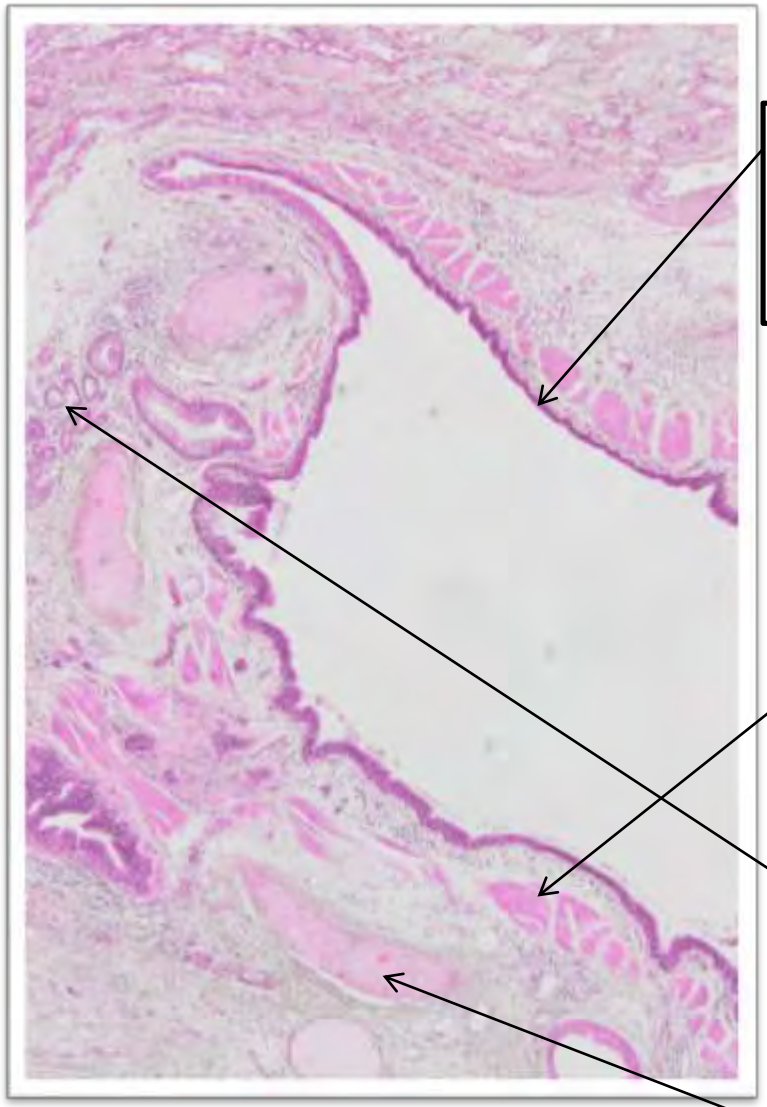

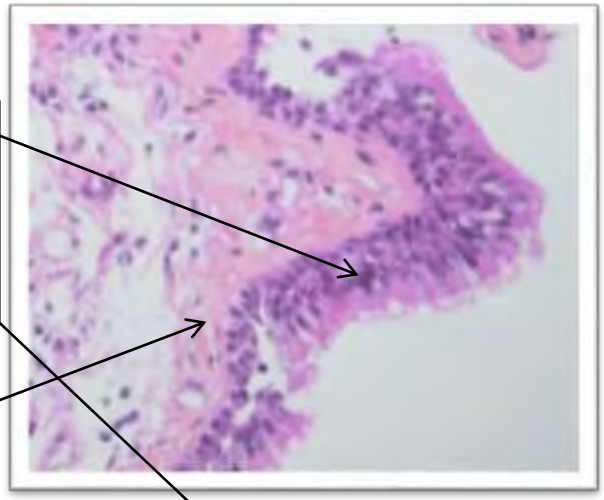

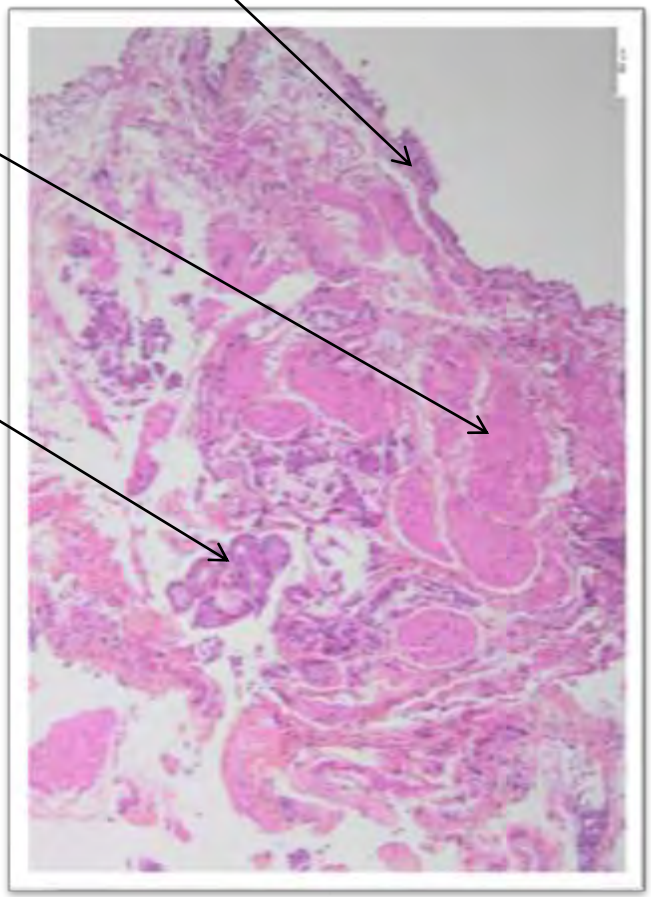

Epithélium bronchique
- Cellules cilées++
- Cellules caliciformes+

Membrane basale

Muscle lisse

Glandes séromuqueuses

Cartilage

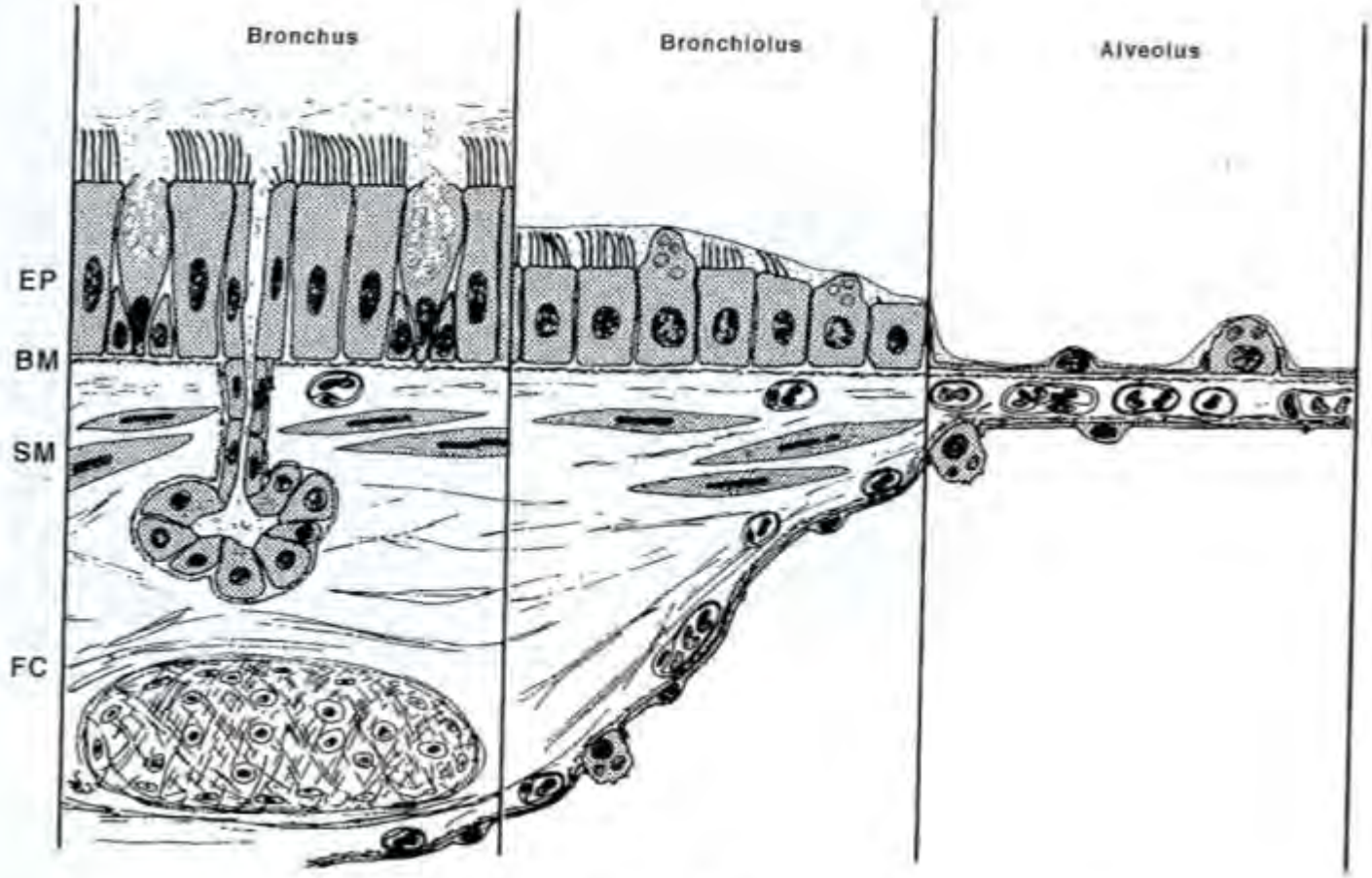


Figure 1-13

SCHEMATIC REPRESENTATION OF THE SURFACE EPITHELIUM OF THE RESPIRATORY TRACT

Columnar ciliated cells are most prominent in the bronchus, whereas cuboidal-shaped cells and Clara cells with apical protrusions containing granules are more prominent in the bronchiole. The alveolus contains primarily type 1 (membranous) alveolar lining cells to facilitate gas transfer, interspersed with type 2 cells that protrude into the alveolar lumen. (Figure 2-6 from Weibel ER, Taylor CR. Design and structure of the human lung. In: Fishman AP, ed. Pulmonary diseases and disorders, vol. 1, 2nd ed. New York: McGraw-Hill; 1988.)

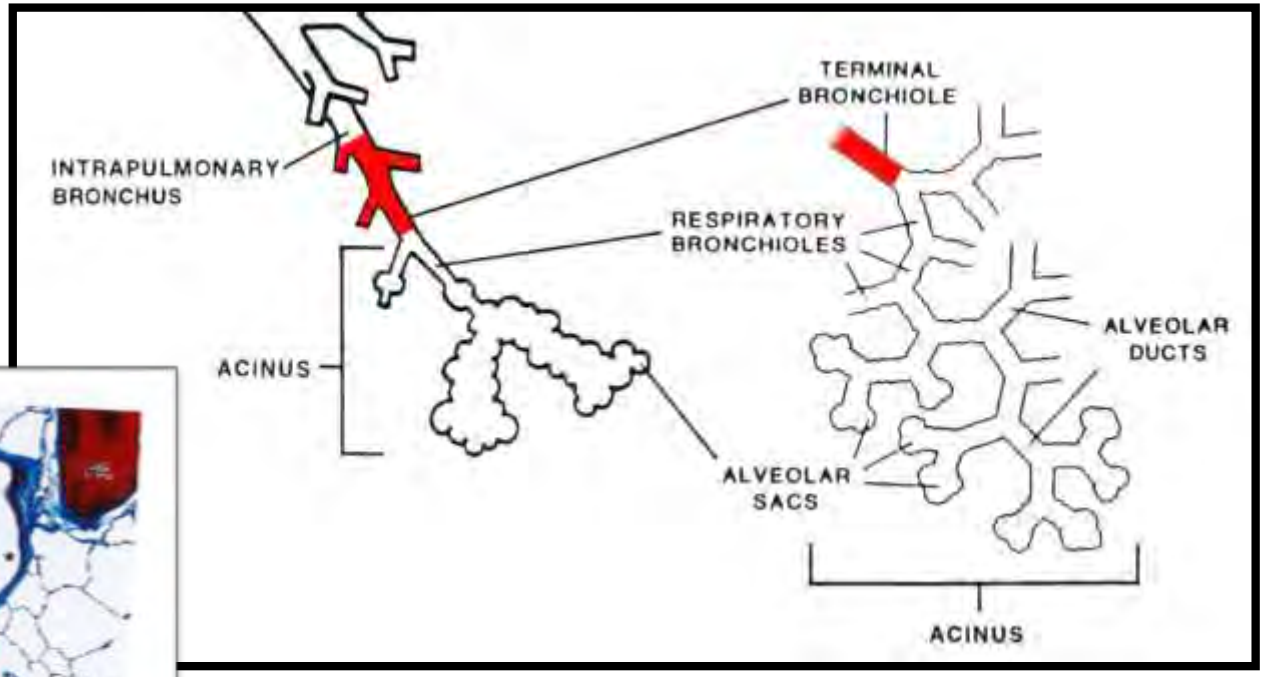


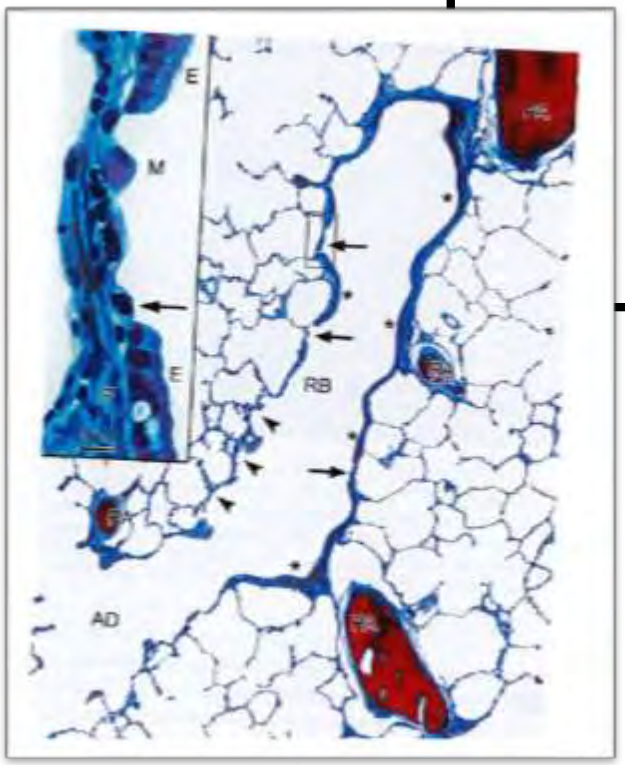


RB : respiratory bronchiole
AD : alveolar duct

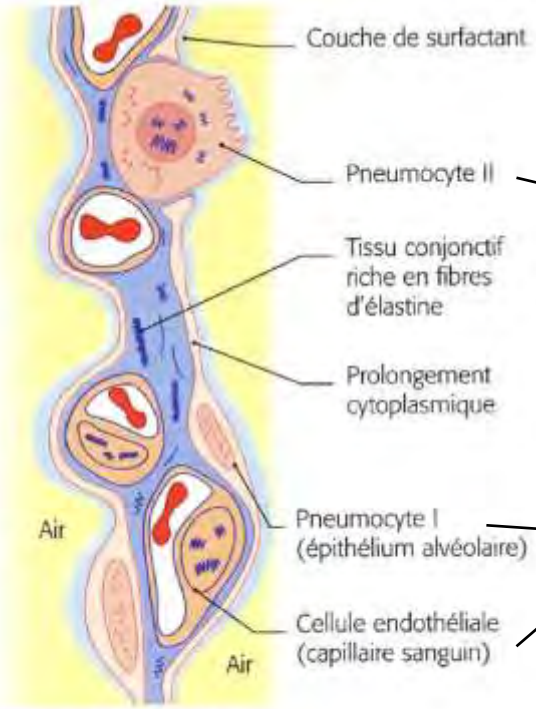


Paroi alvéolaire (5 à 10 µm)

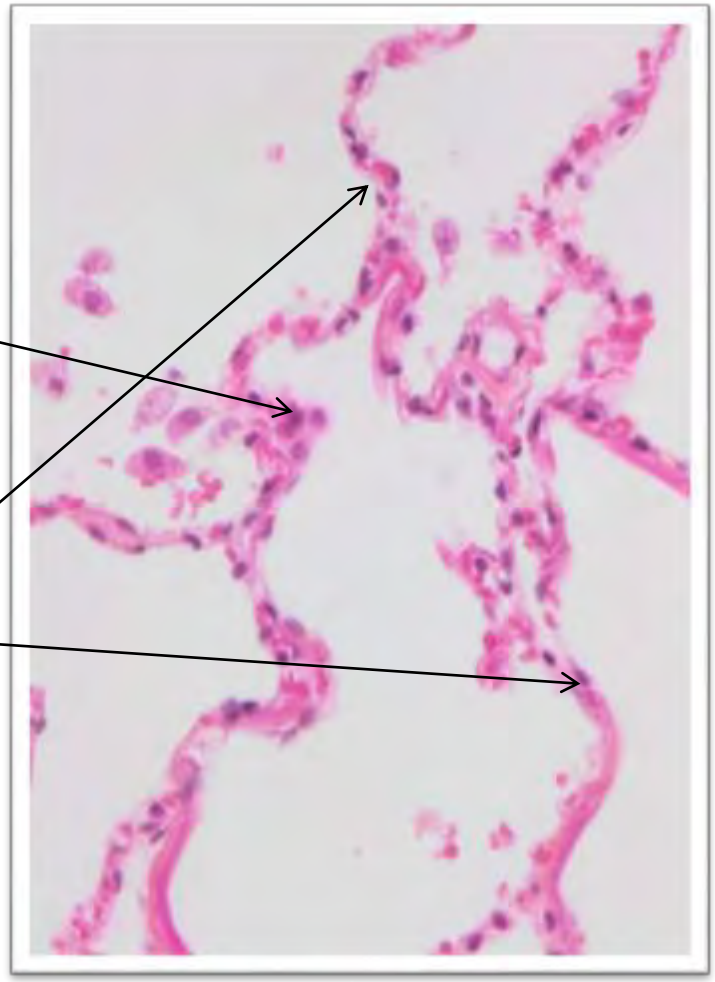

# Pneumocytes

- **Pneumocytes type 1** : cellules aplaties, cellules les moins nombreuses mais occupant la plus grande surface
- **Pneumocytes de type 2** : cellules cubiques, cellules les plus nombreuses mais occupant la moins grande surface. Synthétisent le surfactant. Sont les progéniteurs des pneumocytes de type 1

# Vascularisation

- Deux systèmes artériels :
  - Réseau artériel pulmonaire : qui provient de l’artère pulmonaire, parallèle au réseau bronchique
  - Réseau artériel bronchique qui provient de l’aorte, situé dans la paroi des bronches

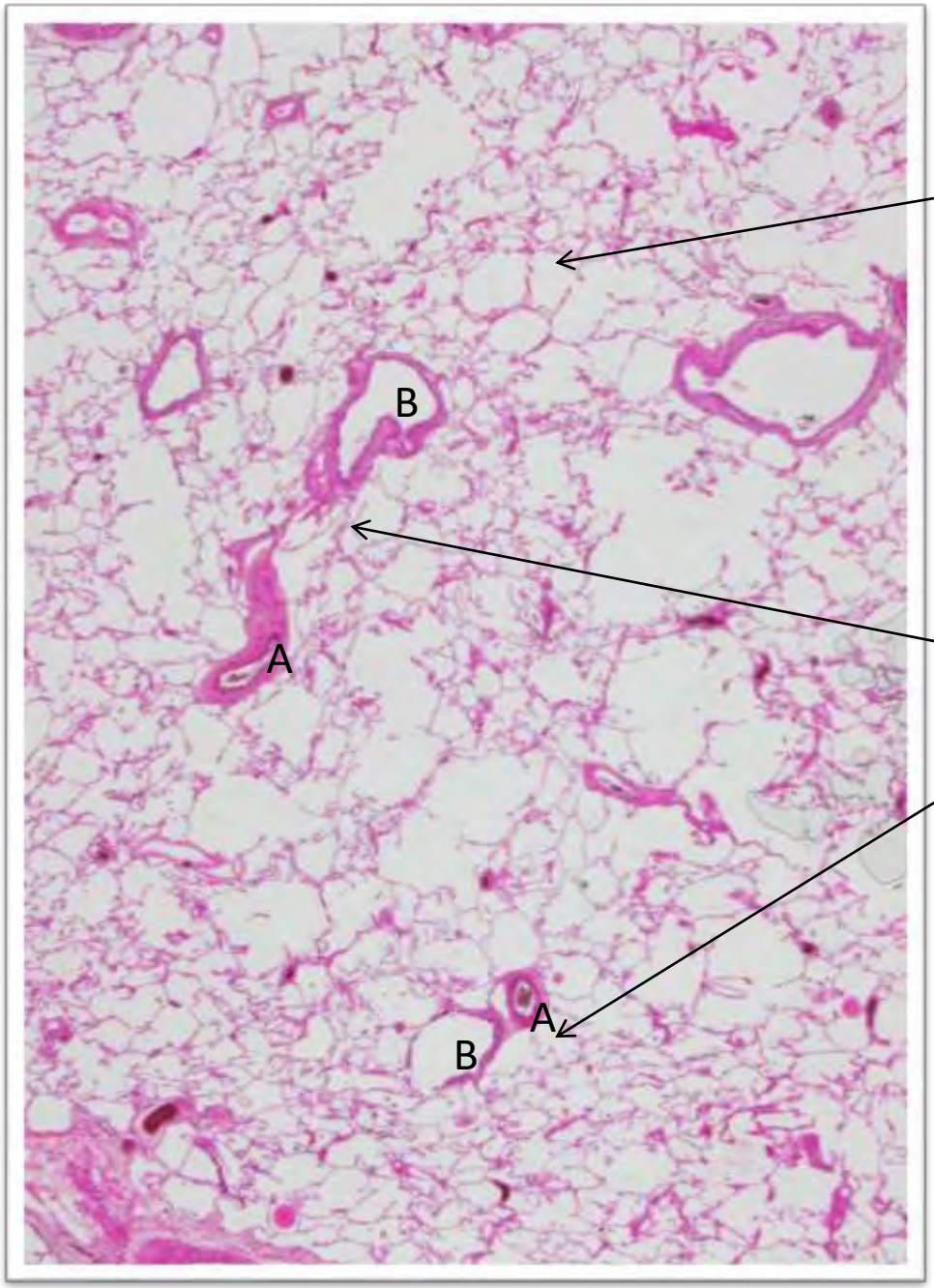


Alvéoles

Axe bronchovasculaire :

- Bronchiole : B
- Section artérielle pulmonaire : A

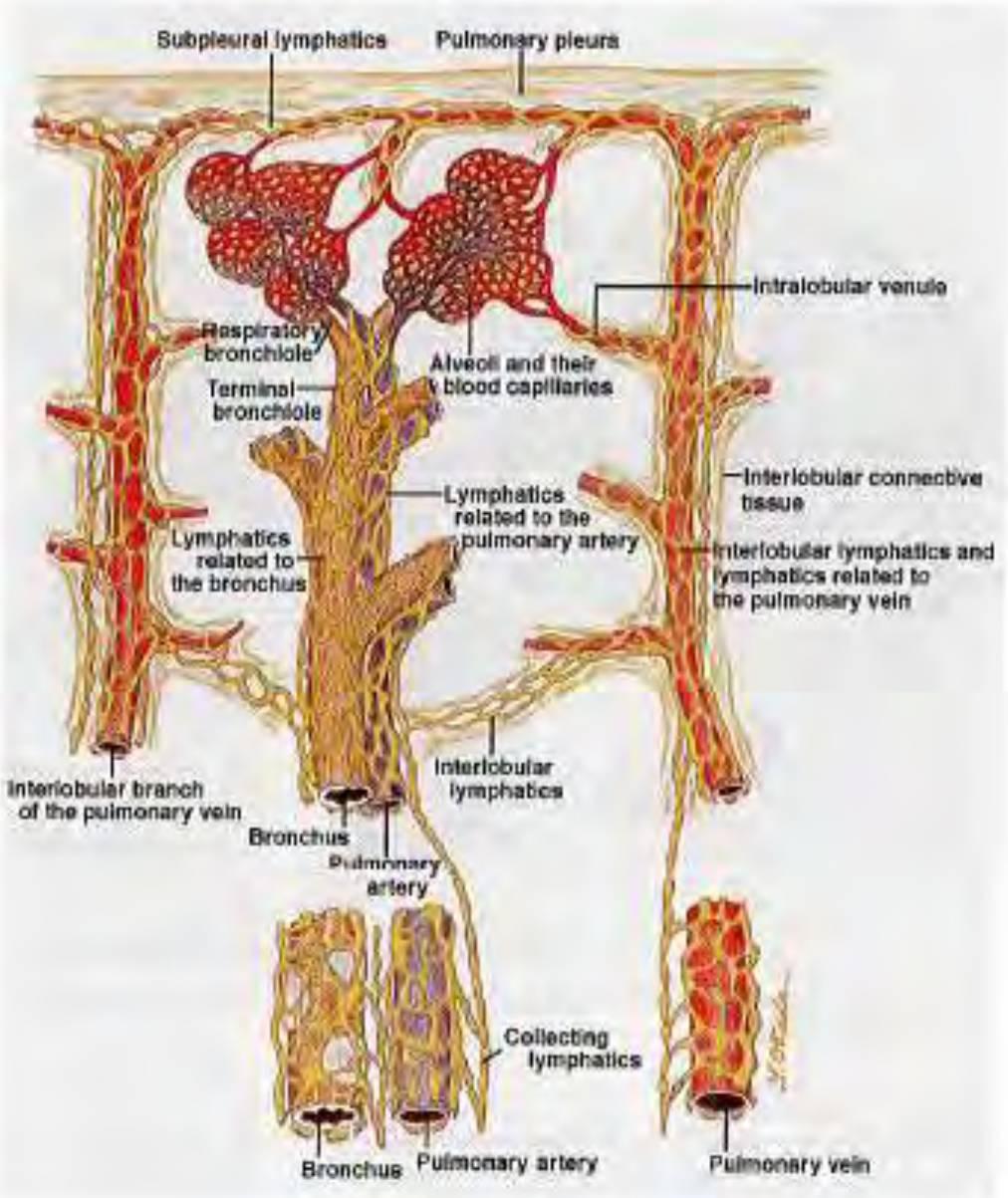
Subpleural lymphatics
Pulmonary pleura
Intralobular venule
Respiratory bronchiole
Alveoli and their blood capillaries
Terminal bronchiole
Interlobular connective tissue
Lymphatics related to the pulmonary artery
Lymphatics related to the bronchus
Interlobular lymphatics and lymphatics related to the pulmonary vein
Interlobular branch of the pulmonary vein
Interlobular lymphatics
Bronchus
Pulmonary artery
Collecting lymphatics
Bronchus
Pulmonary artery
Pulmonary vein

Plèvre :
- Revêtement de surface : cellules mésothéliales aplaties
- Tissu conjonctif sous jacent