Imagerie des métastases cérébrales et méningites carcinomateuses

Anne Bertrand, Sophie Gerber, Delphine Leclercq, Damien Galanaud

Sarah Fadili

Service de Neuroradiologie Diagnostique et Fonctionnelle

Equipe ARAMIS, Institut du Cerveau et de la Moelle épinière

Groupe Hospitalier Pitié-Salpétrière, Paris

- Place de l’imagerie
- Détection et diagnostic différentiel
- Imagerie post-thérapeutique
- Techniques futures

Métastases des cancers du poumon

- 1ère cause de métastases cérébrales
  - Poumon 50%
  - Sein 15%
  - Mélanome 10%

Patchell Cancer Treatment Reviews 2003

- 15-30% de métastases cérébrales dans les 5 ans suivant le diagnostic de KPB
  - + fréquent si CBP (>60%)
  - Rein, mélanome, sein : 5-10%
  - Côlon : 1%

quelle imagerie cérébrale ?

- Bilan initial : scanner avec injection ou IRM si tumeur accessible à un traitement locorégional

- Suivi : pas d'imagerie cérébrale systématique

Recommandations HAS juillet 2013

quelle imagerie cérébrale?

- IRM>> scanner
  - Détection de lésions infracliniques
  - Meilleure estimation du nombre de lésions
  - Détection des méningites carcinomateuses
  - Diagnostic différentiel

- Taux de détection des métastases asymptomatiques en IRM :

1,3% (4/315 patients avec KBP opérable)

Vernon J Thoracic Oncol 2016

quelle imagerie cérébrale?

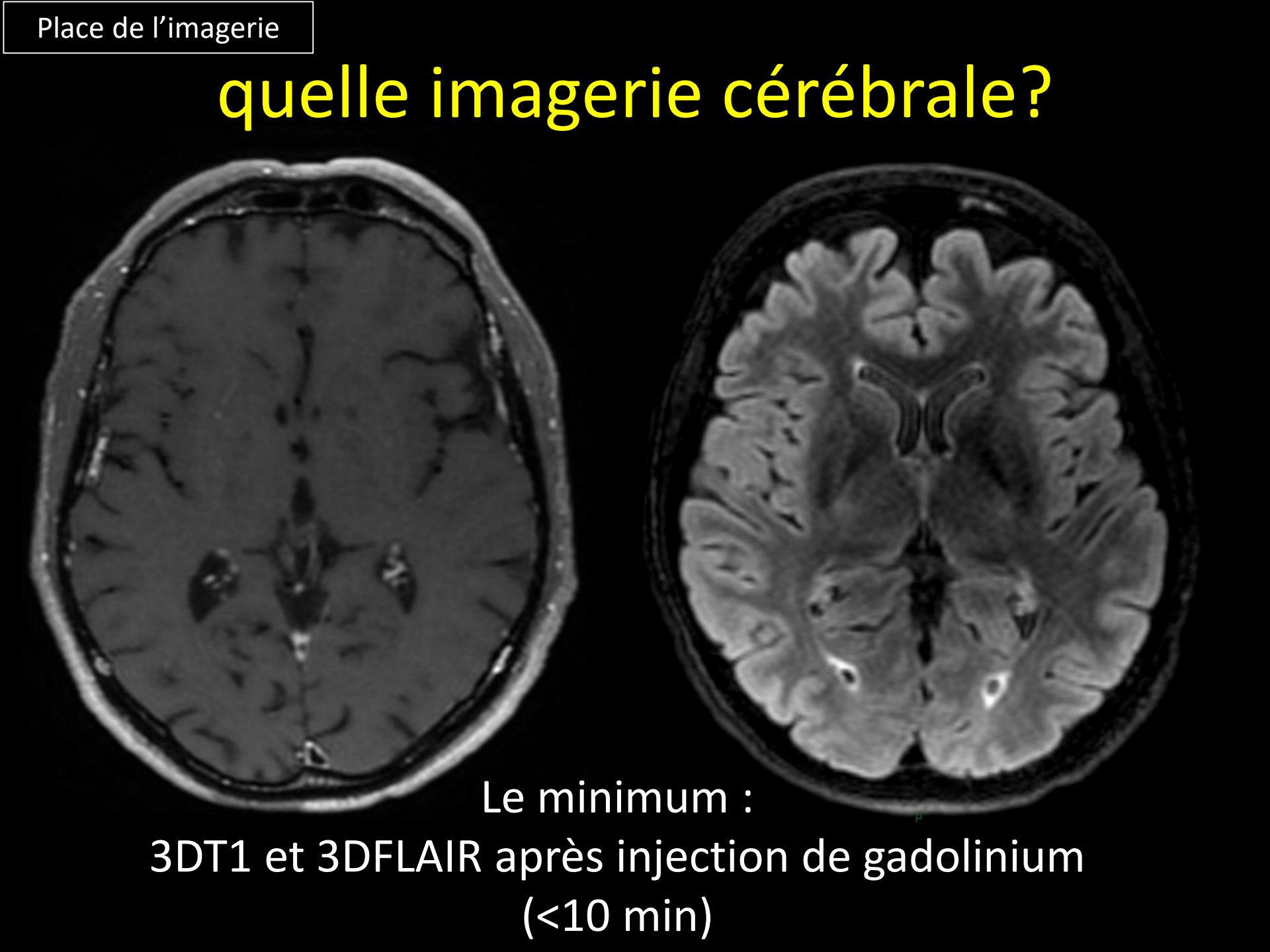

Le minimum :
3DT1 et 3DFLAIR après injection de gadolinium
(<10 min)

Topographie des métastases

- Régions
  - Cerveau 80%
  - Cervelet 15%
  - Tronc cérébral 5%
  - Plus rare : hypophyse, épiphyse, plexus choroïde

- Jonction blanc-gris
- Territoire ACM
- Territoires jonctionnels

Particularités des métastases cérébrales du KPB

- Souvent multiples

- Parfois hémorragiques
  mélanome, rein, thyroide, choriocarcinome
  poumon et sein : moins fréquent (mais K fréquents)

- Métastases leptoméningées
  sein, poumon, mélanome

- Métastases durales
  sein, prostate, poumon, lymphome

- Métastases osseuses
  poumon, prostate, rein, sein, thyroïde

Takei Brain Tumor Pathol 2016
Fink Surg Neurol Int 2013

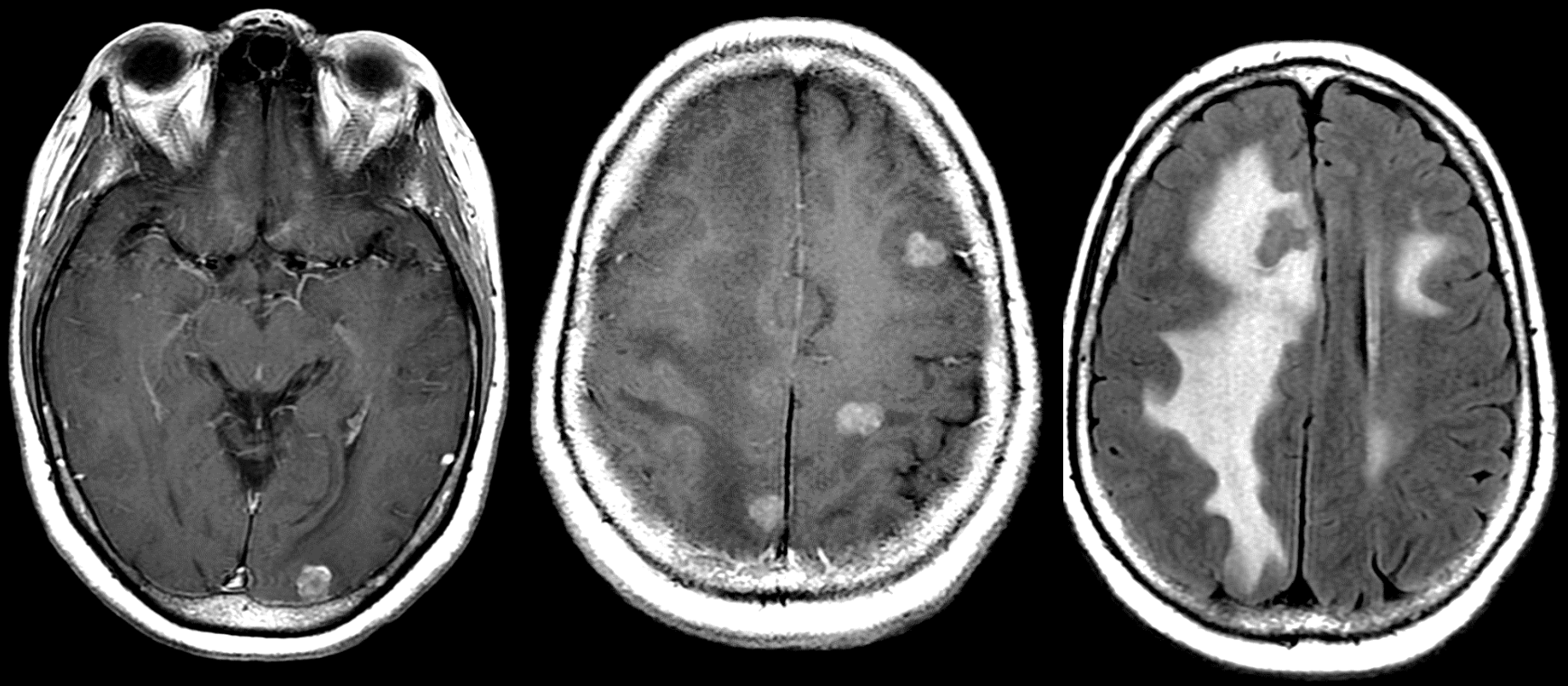

métastases

- Multiples lésions rondes rehaussées
- Topographie : cortex et SB sous corticale
- Œdème périlésionnel marqué

60 ans, troubles de l'équilibre

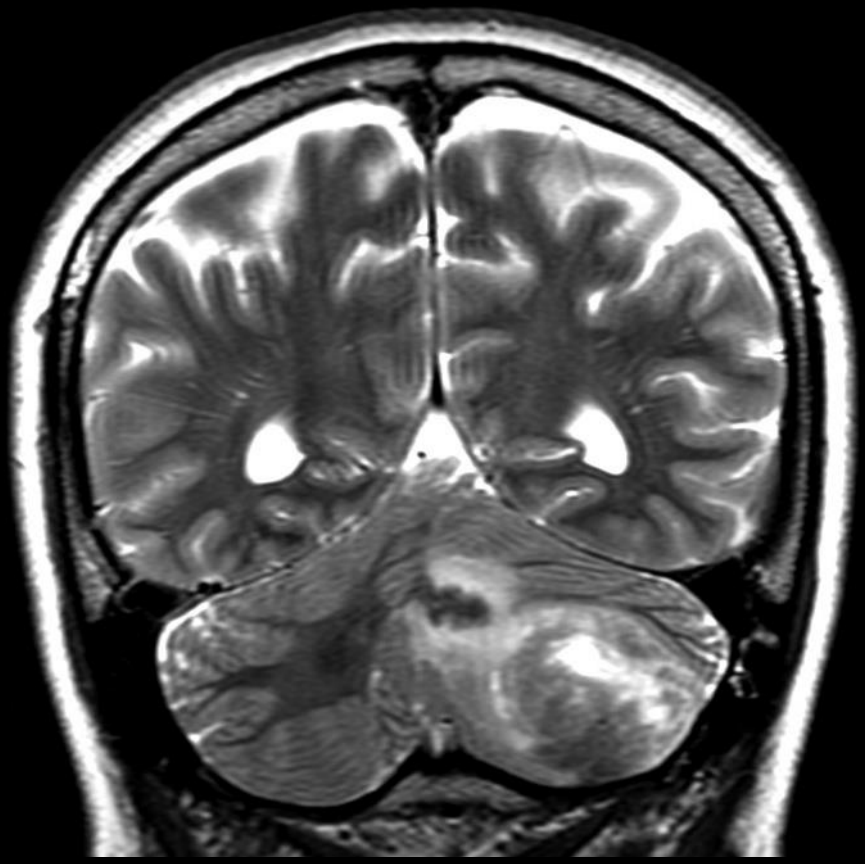

métastase

- Lésion nécrotique et charnue
- Localisation cérébelleuse
- > 50 ans

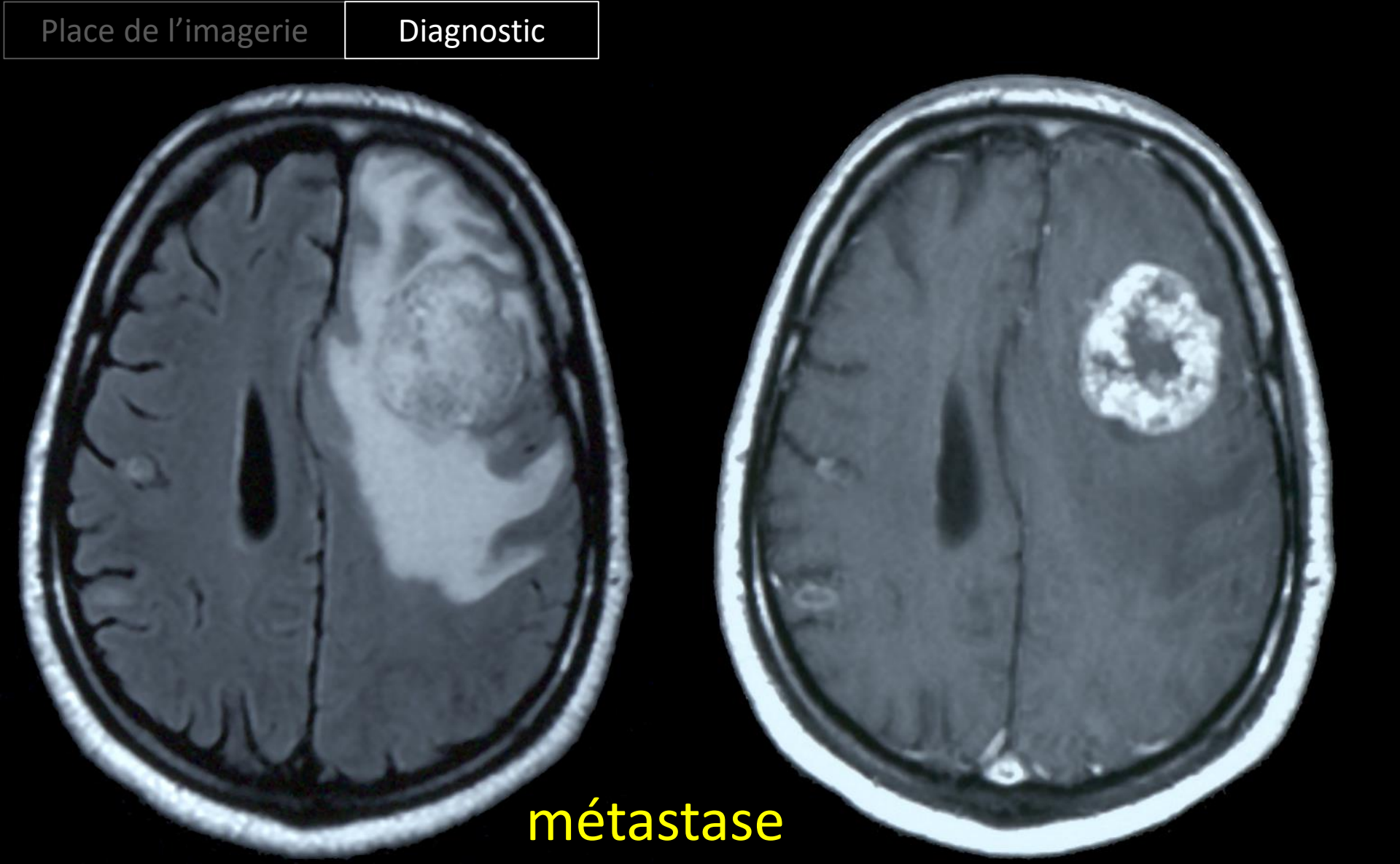

métastase

- Lésion parfaitement bien limitée, cortico-sous corticale
- Œdème très marqué
- 2 autres lésions !

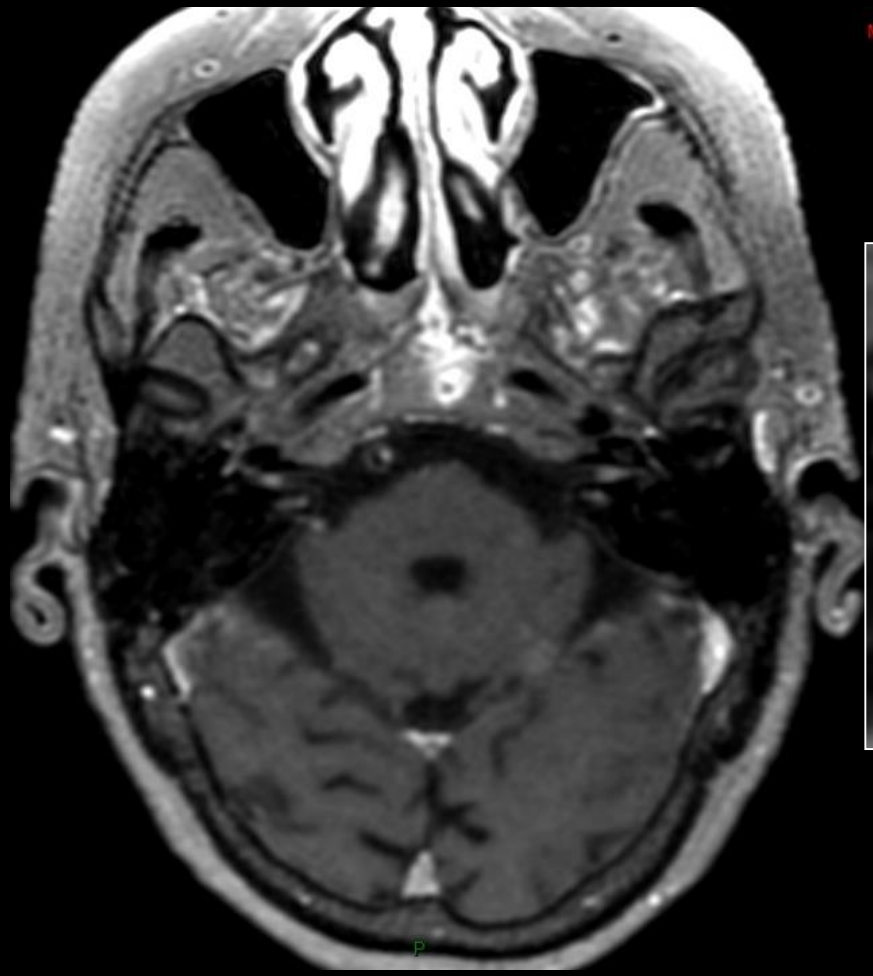

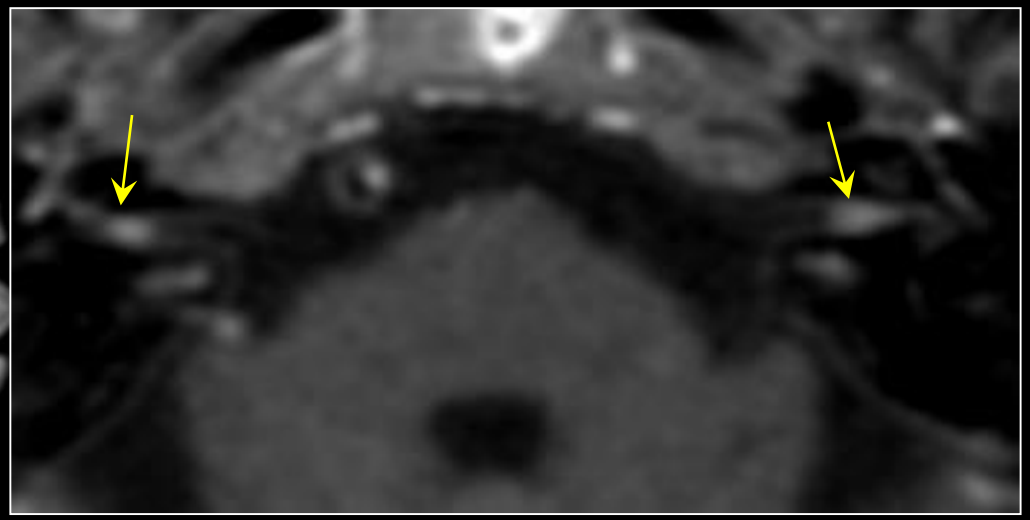

Méningite carcinomateuse

- Prise de contraste bilatérale du paquet acoustico-facial

Place de l’imagerie | Diagnostic

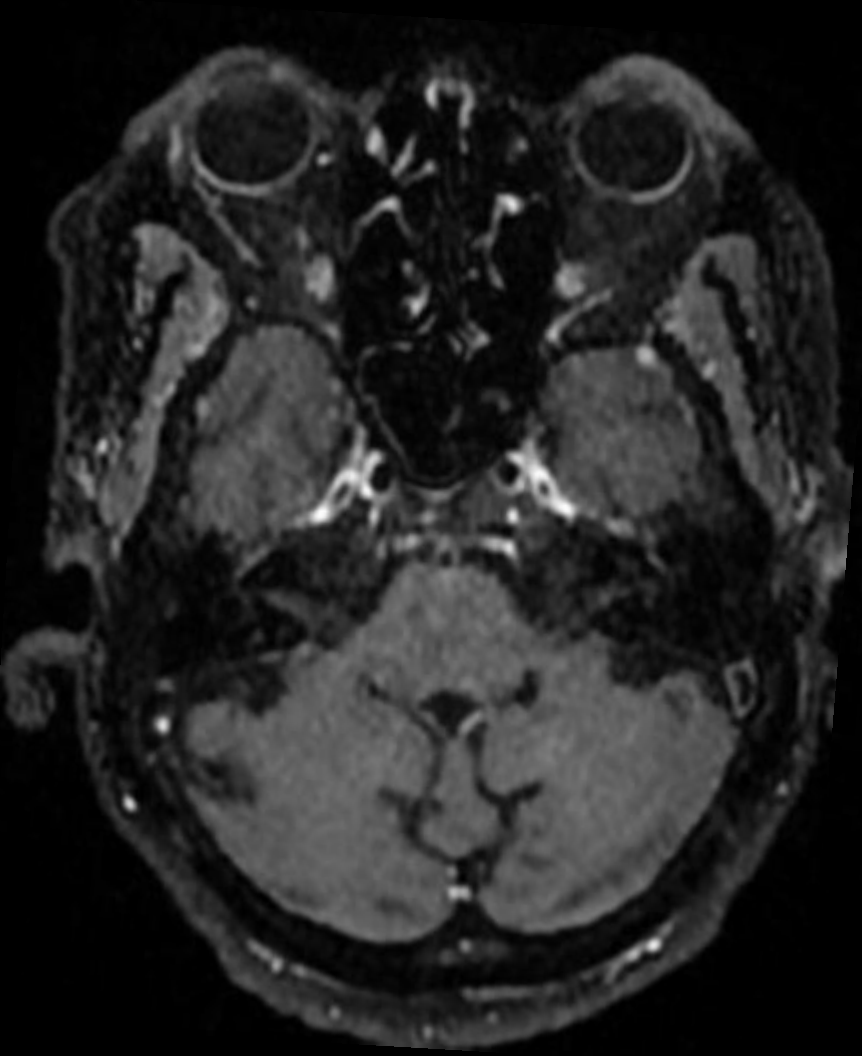

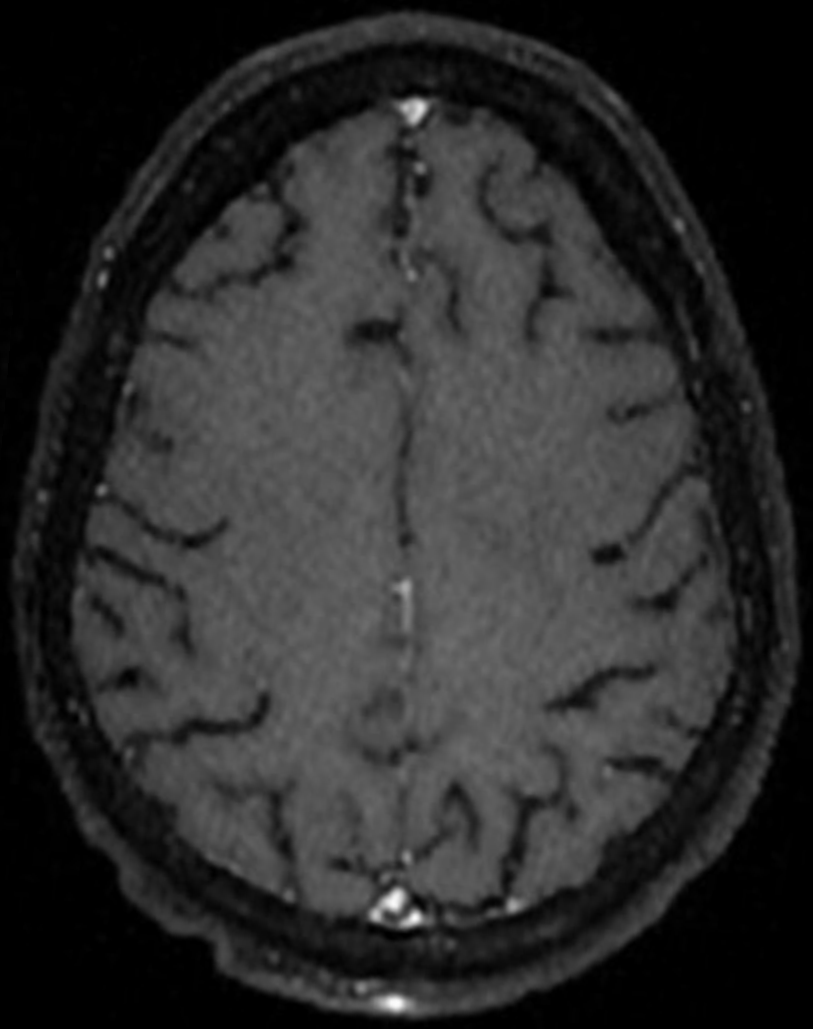

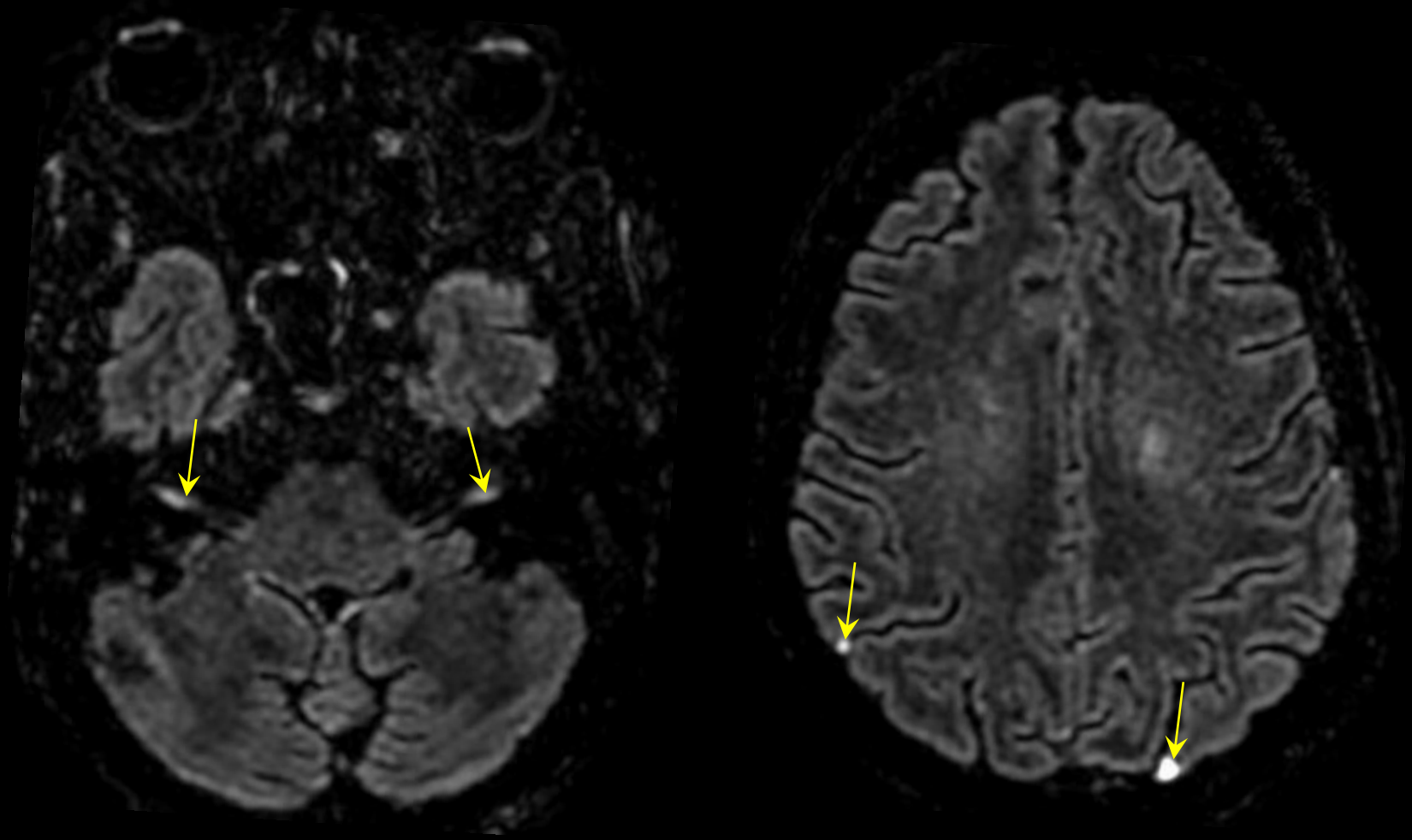

Méningite carcinomateuse

- Prise de contraste bilatérale du paquet acoustico-facial
- Prises de contraste cortico-méningées

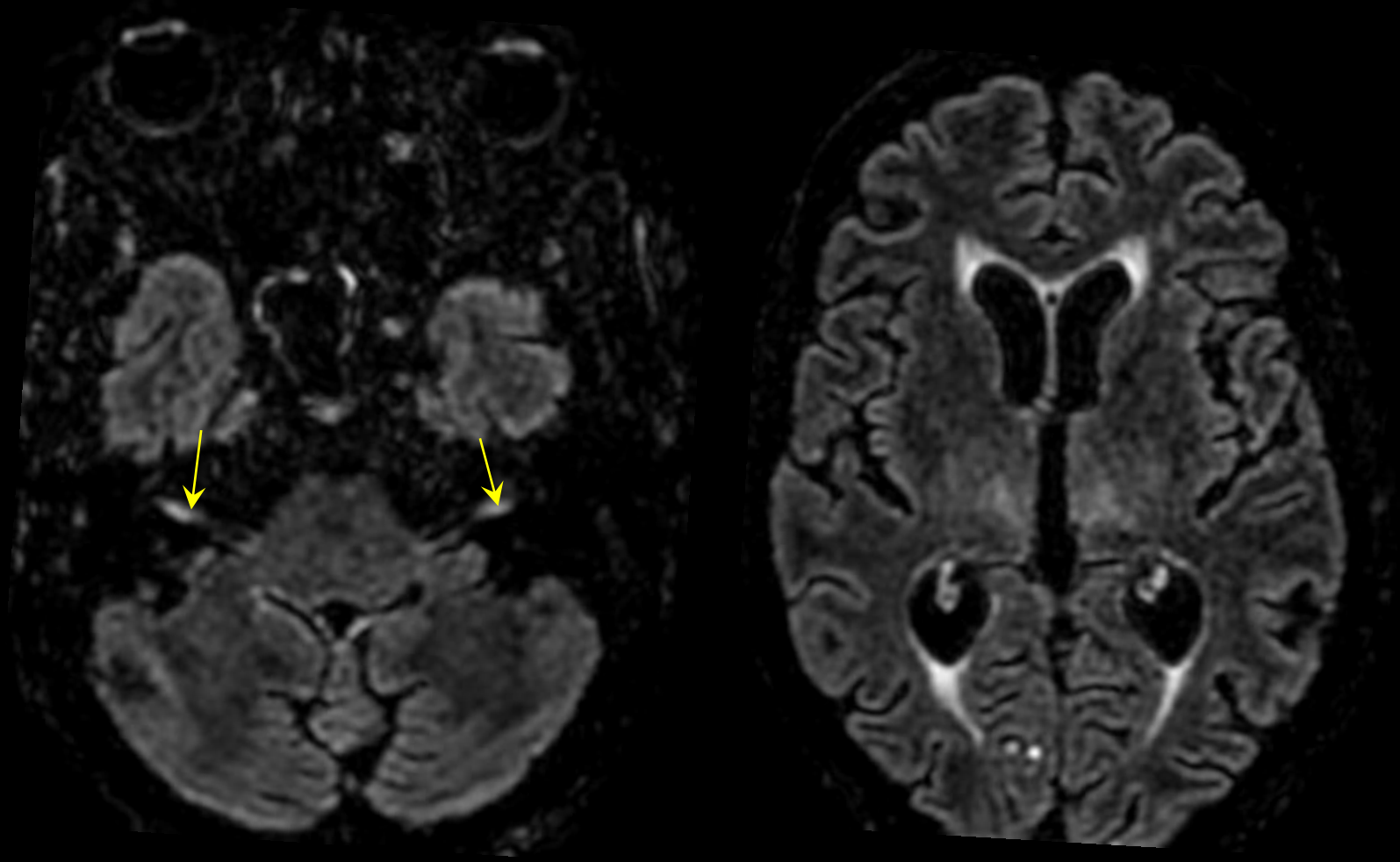

Méningite carcinomateuse

- Prise de contraste bilatérale du paquet acoustico-facial
- Prises de contraste cortico-méningées
- Élargissement ventriculaire + résorption transépendymaire

F 77 ans, carcinome pulmonaire indifférencié

Méningite carcinomateuse

Prise de contraste des racines de la queue de cheval

F 77 ans, carcinome pulmonaire indifférencié

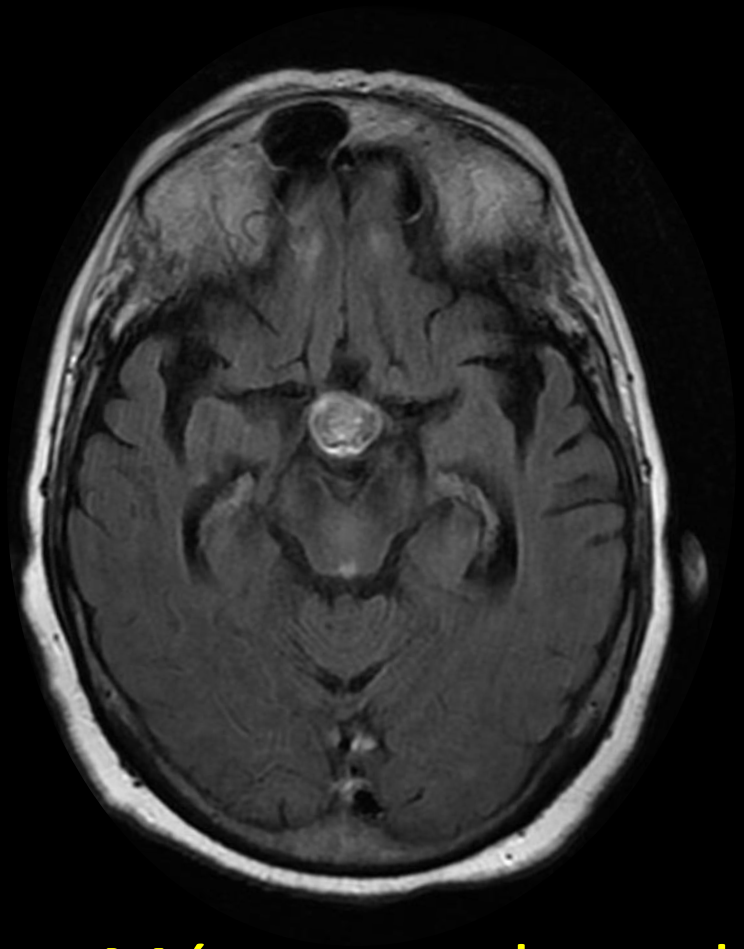

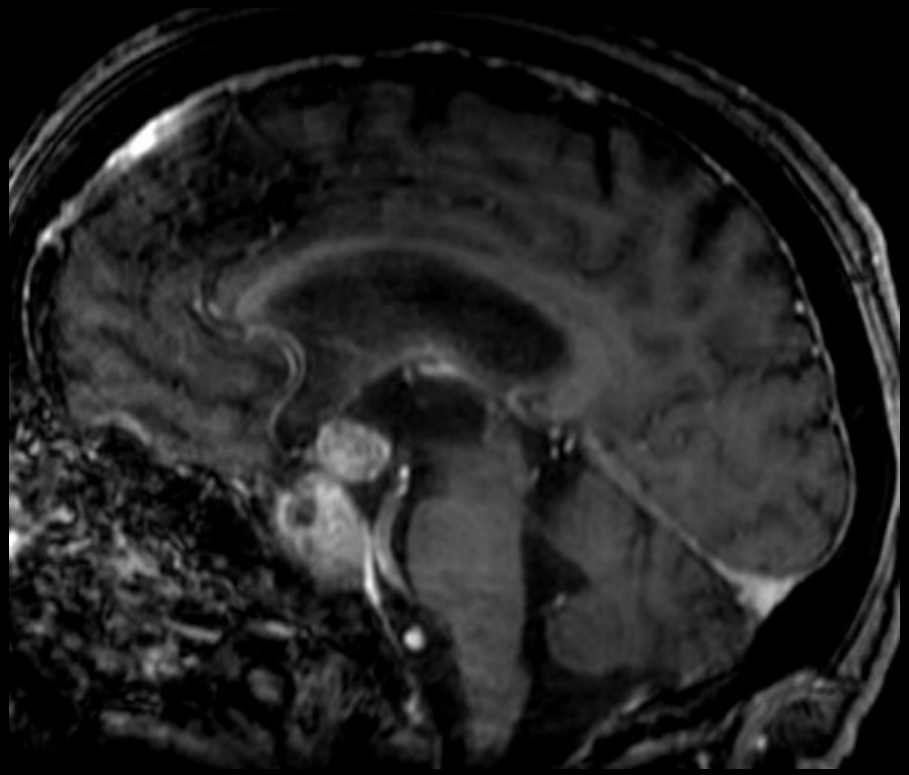

Métastases hypothalamo-hypophysaires

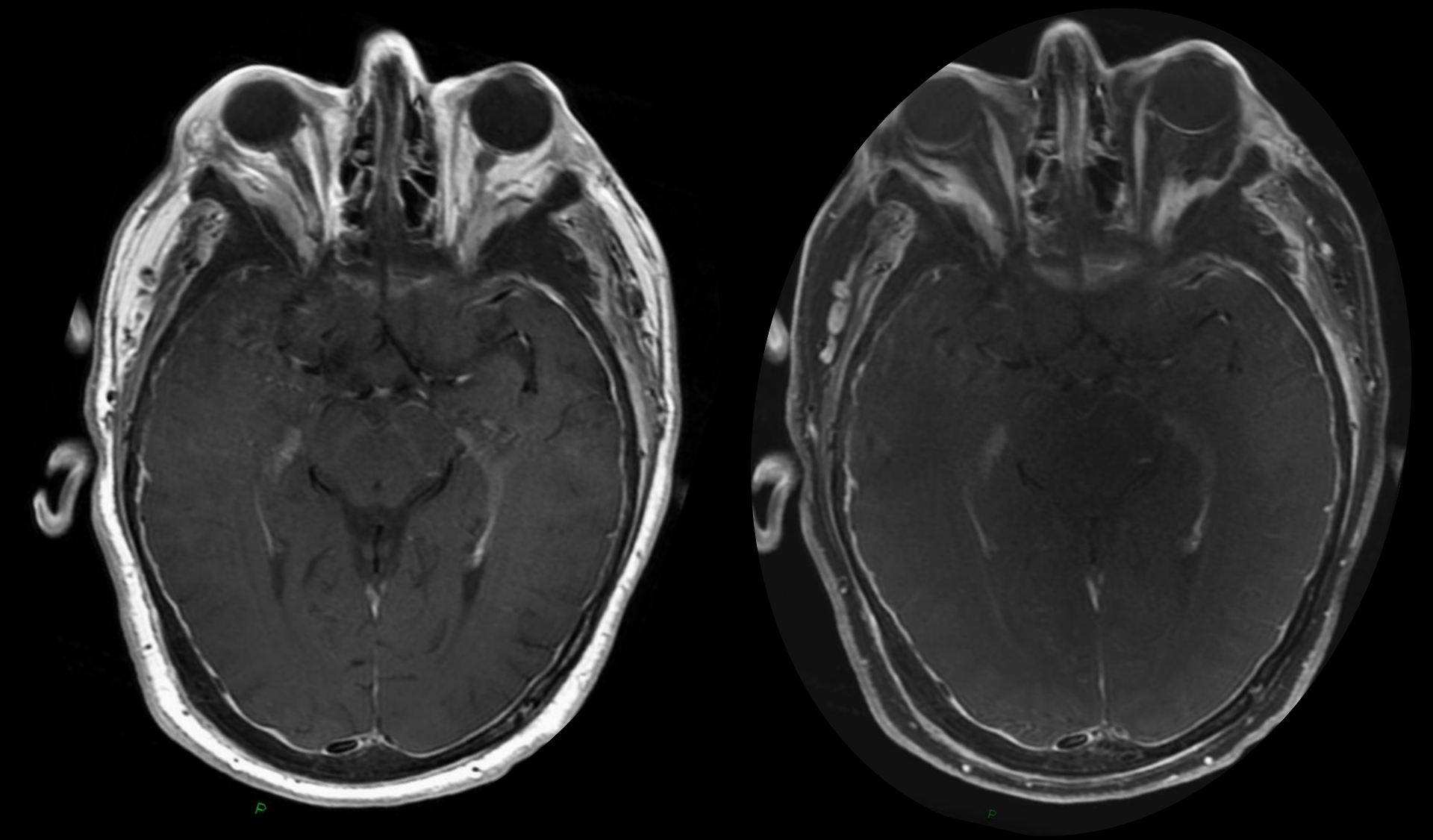

Métastase pachyméningée

- Extension d’une lésion osseuse

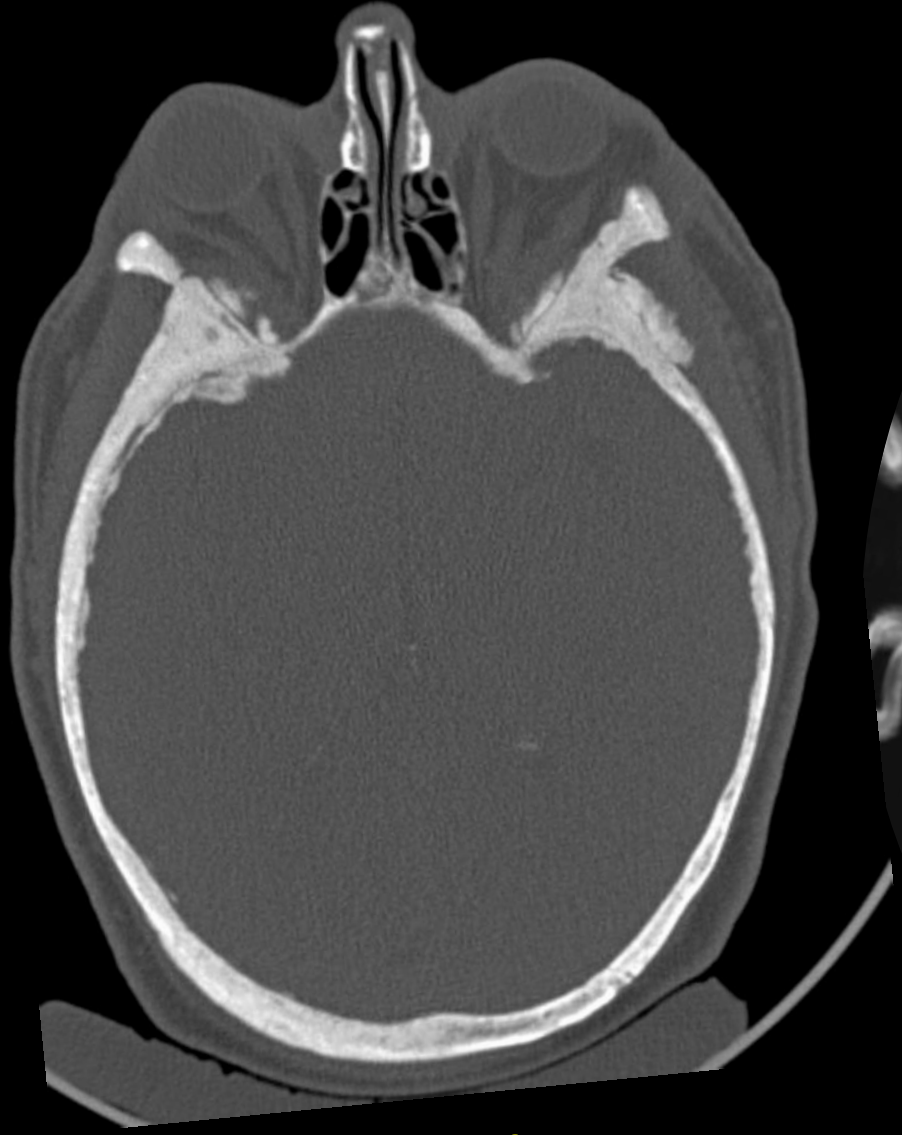

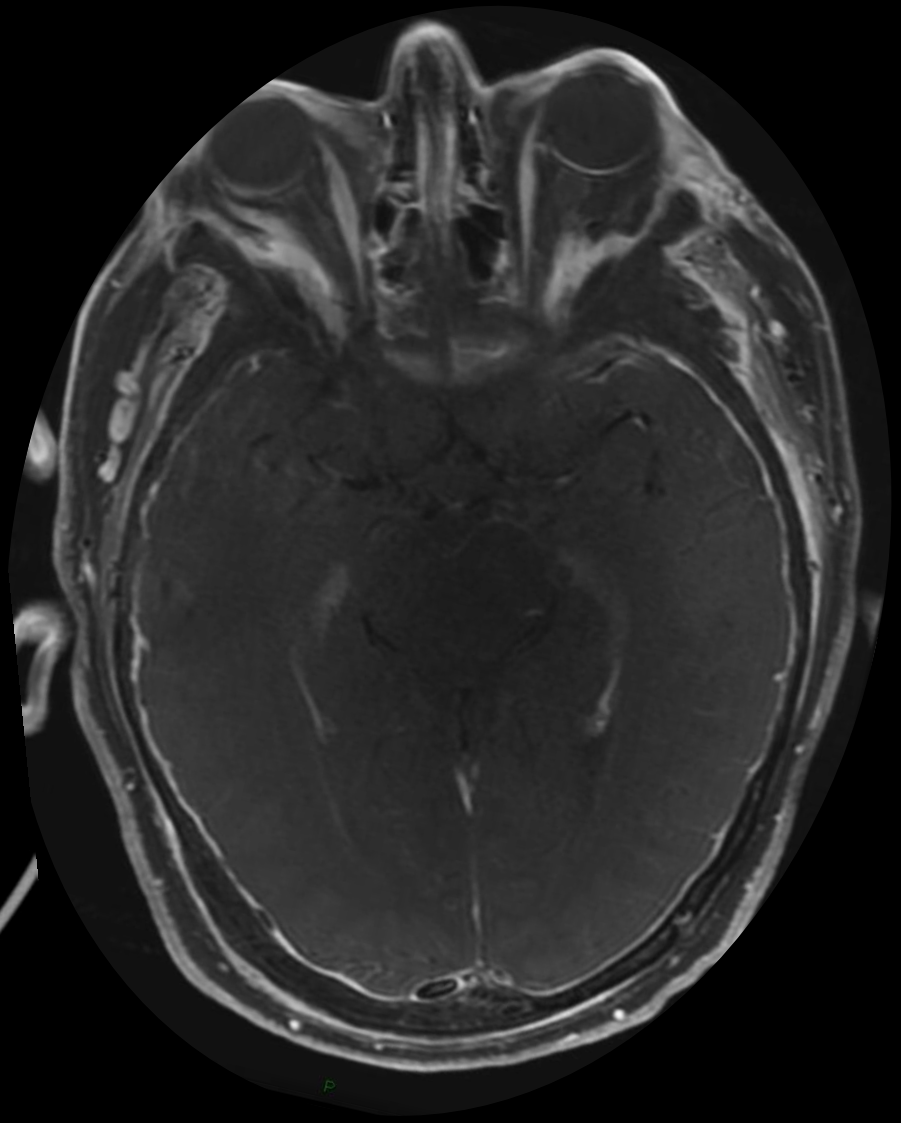

Métastase pachyméningée

- Extension d’une lésion osseuse

Aspect IRM des métastases cérébrales

- Rond, limites nettes
- Œdème périlésionnel étendu
- Topographie hématogène

- Chercher d'autres localisations à distance

- Chercher des rehaussements leptoméningés en FLAIR gado

- Lésion cérébelleuse rehaussée après 50 ans : métastase +++

Aspect IRM des métastases cérébrales

- Imagerie multimodale peu spécifique
  - Diffusion : ADC élevé dans la zone nécrotique
  - Perfusion : normale mais parfois élevée…
  - Spectroscopie : pic de lipides et baisse des autres métabolites

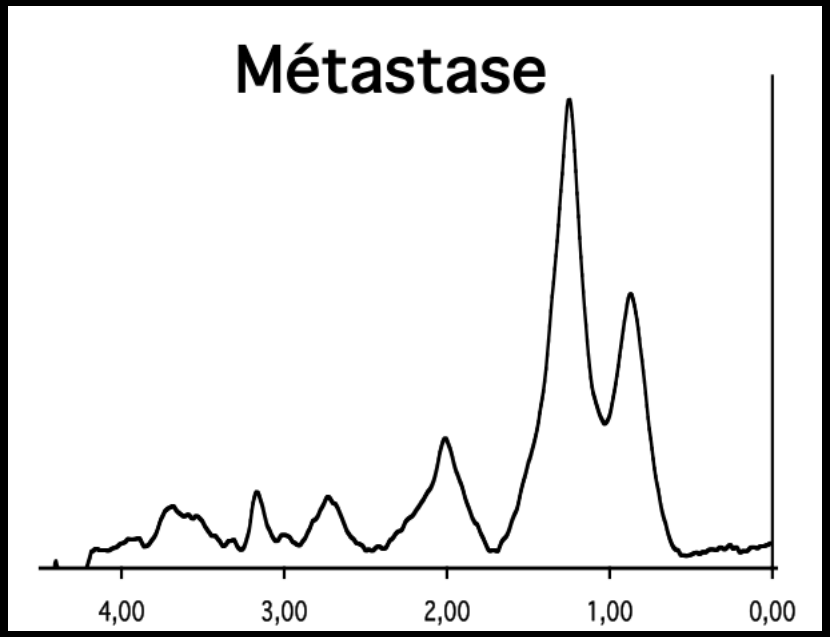

quel impact de l'imagerie cérébrale sur la prise en charge ?

- Indication à la chirurgie
  - Métastase unique en zone accessible
  - Métastase « menaçante » (au cas par cas)

- Indication au gammaknife
  - lésion < 3cm : traitement en une séance
  - lésion > 3cm : possible si fractionnement de la dose
  - lésions multiples : traitables en une séance dans la limite du raisonnable... (10/15 ?)
  - Complément post-chirurgical

- Contre indication chirurgie et gammaknife
  - Méningite carcinomateuse (leptoméninge); on peut alors proposer une radiothérapie panencéphalique

F 61 ans, consulte pour chutes et AEG

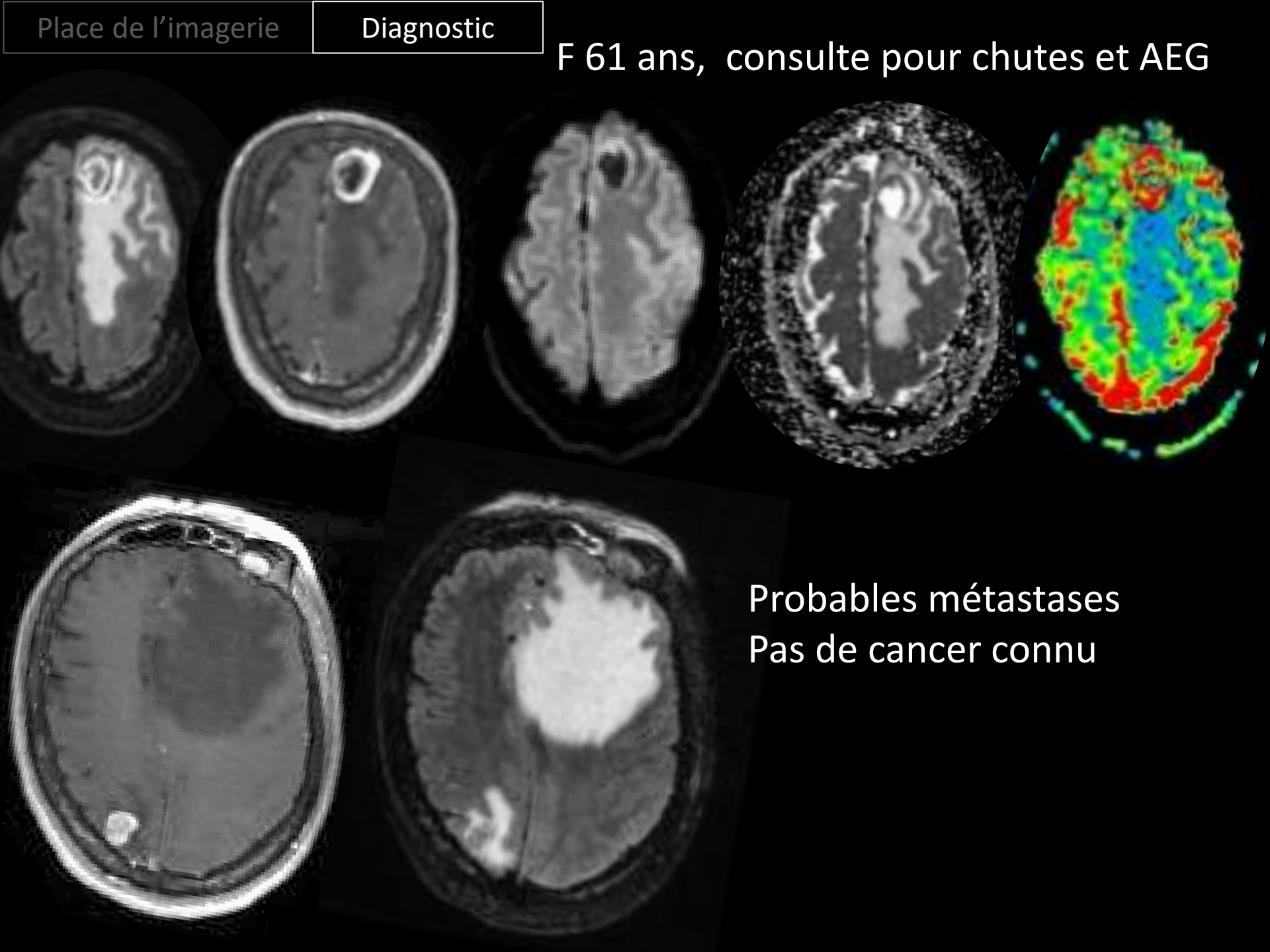

Probables métastases
Pas de cancer connu

F 61 ans, consulte pour chutes et AEG

Dec 2015 PET-CT : lésions suspectes thoraciques droite

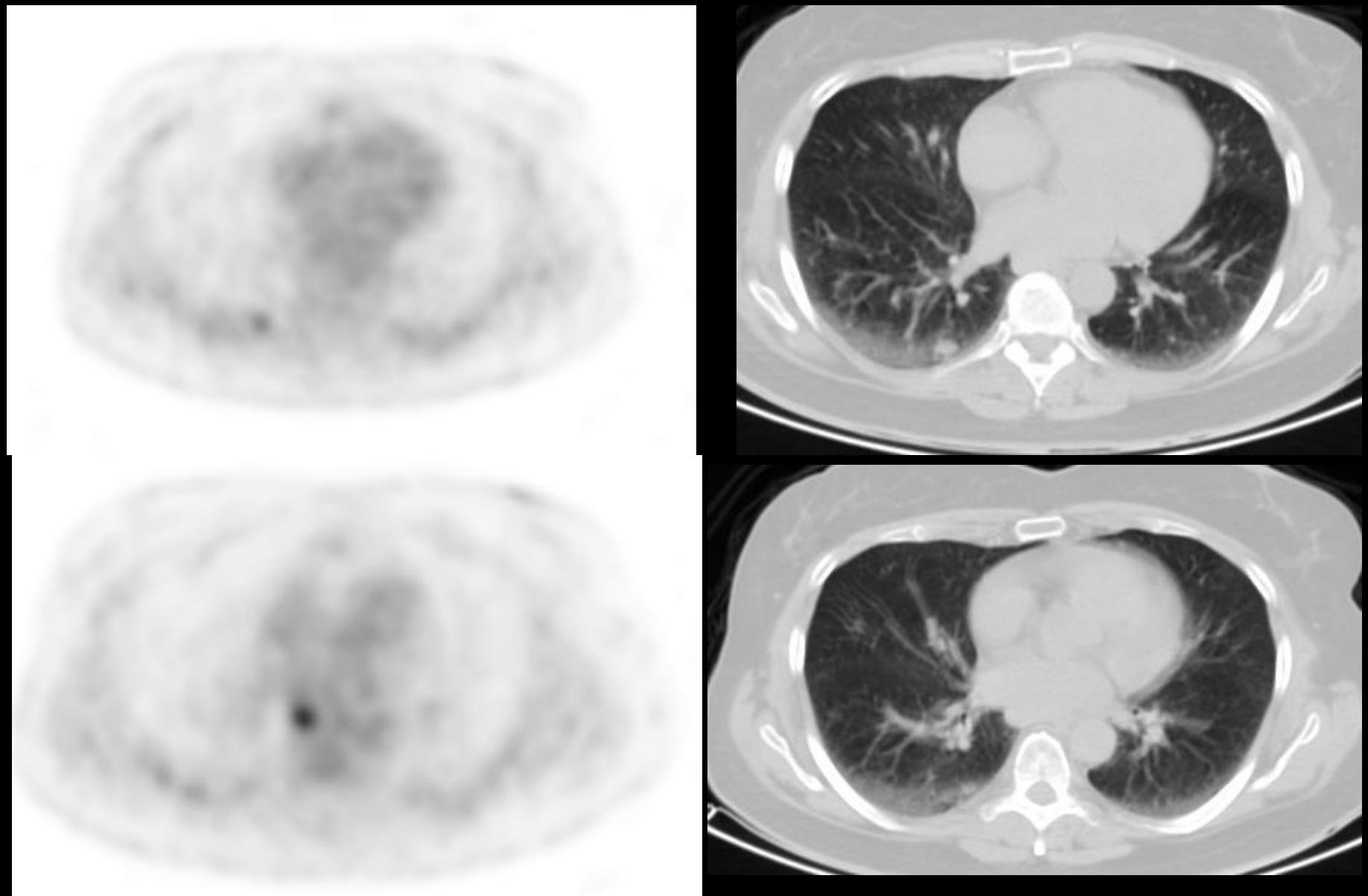

Dec 2015 Chirurgie rapide de la lésion frontale gauche

Dec 2015 Chirurgie rapide de la lésion frontale gauche
Fev 2016 Gamma knife lésion pariétale droite + site opératoire

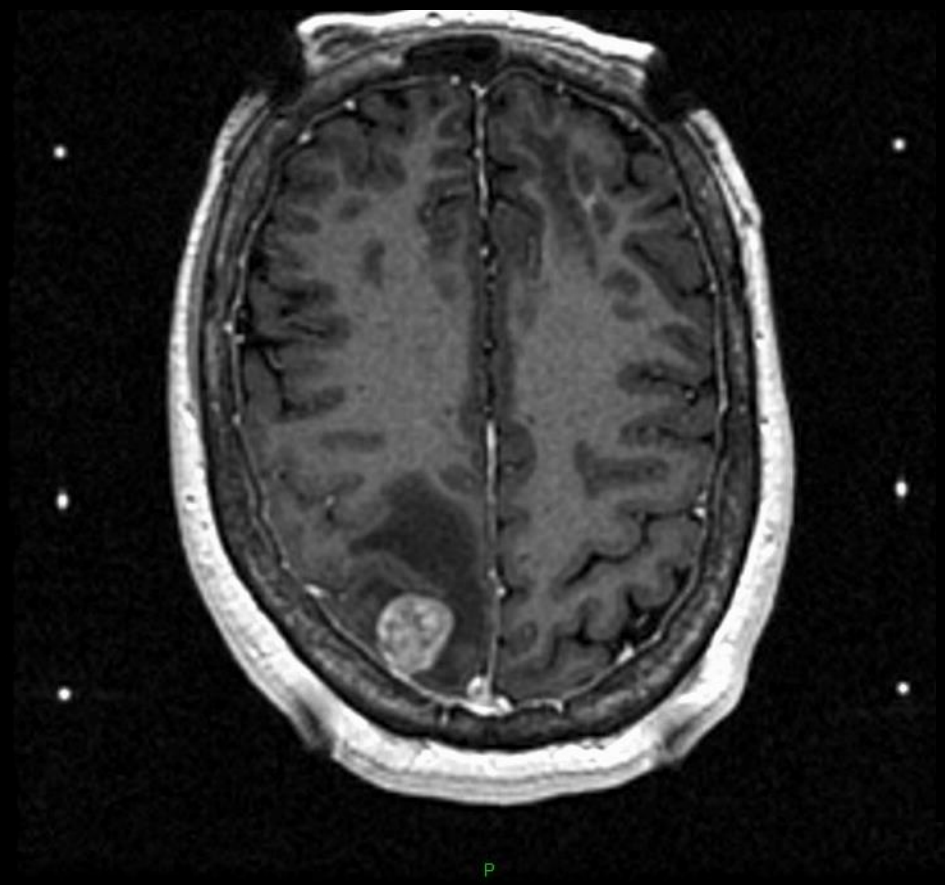

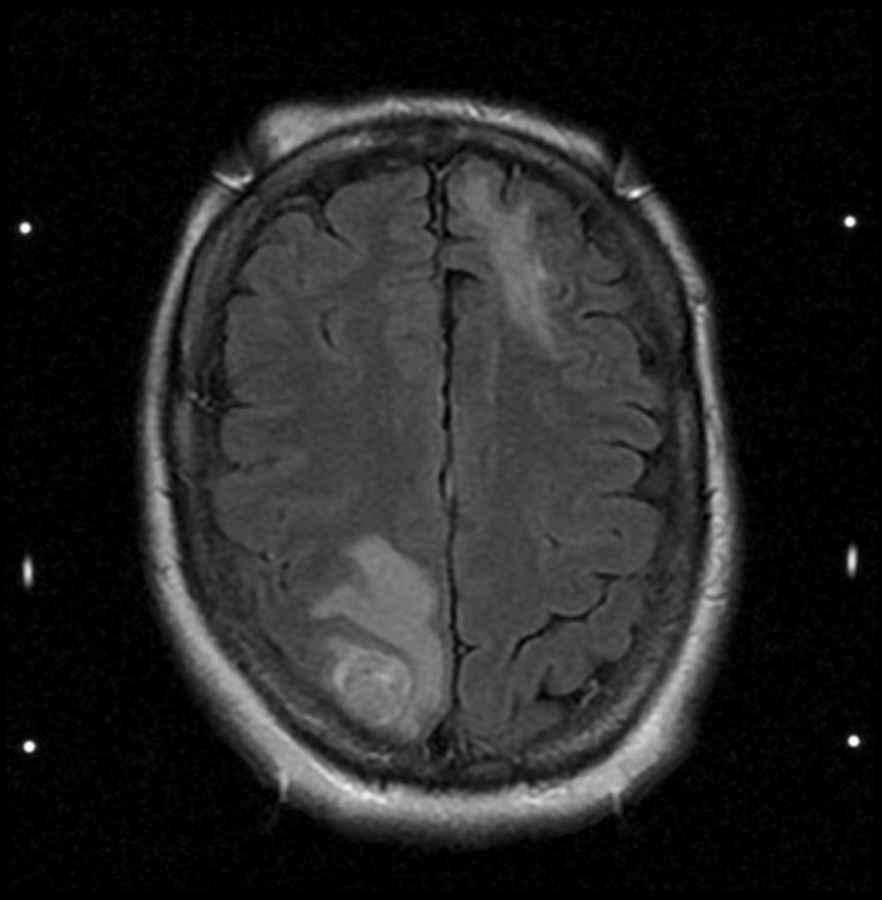

Dec 2015 Chirurgie rapide de la lésion frontale gauche
Fev 2016 Gamma knife lésion pariétale droite + site opératoire
Chimiothérapie par cisplatine – Alimta
Mai 2016 PET CT de contrôle : disparition des foyers hypermétaboliques
Juin 2016 Lobectomie droite + curage ganglionnaire
Actuellement : surveillance

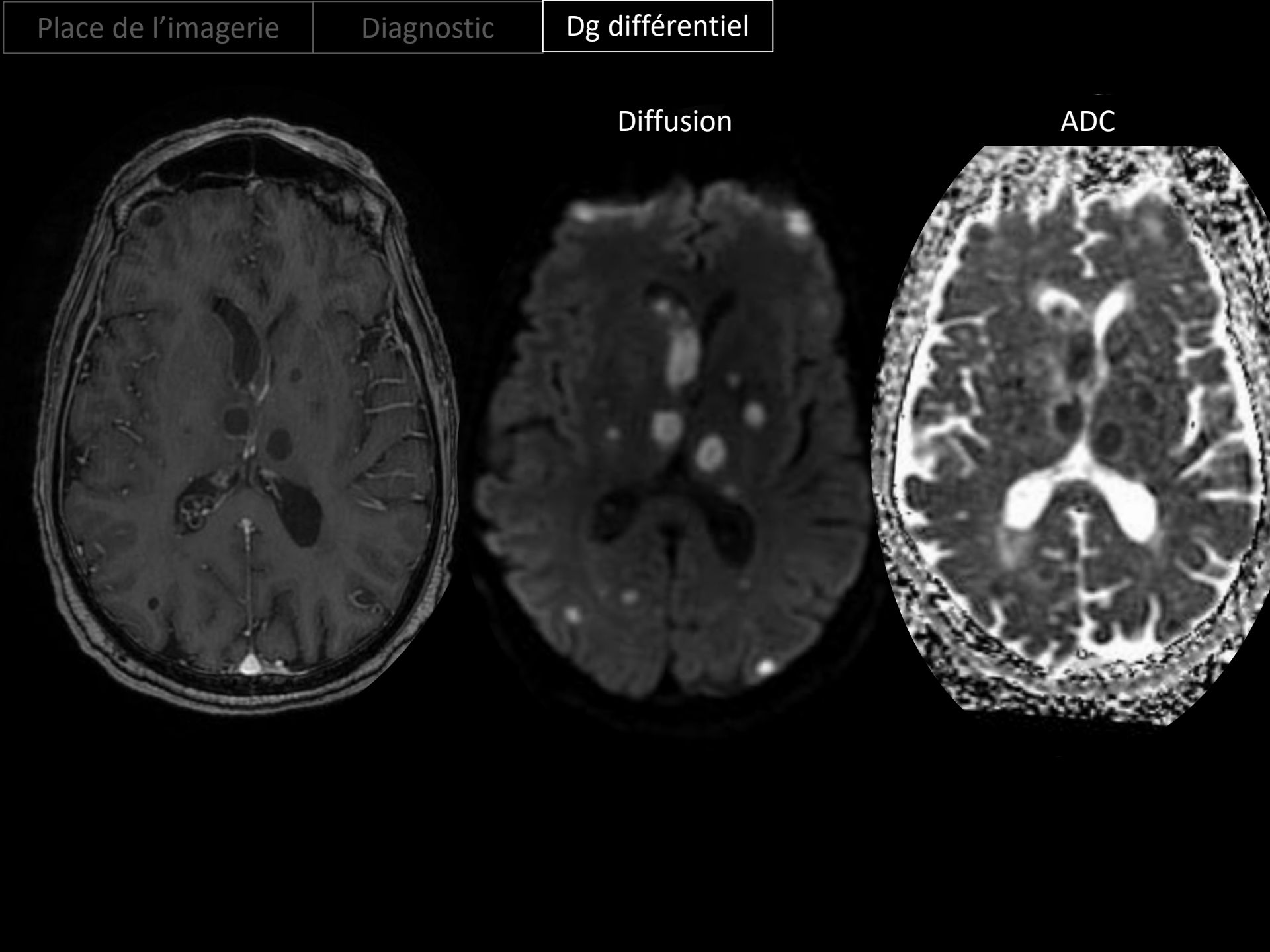
Diffusion
ADC

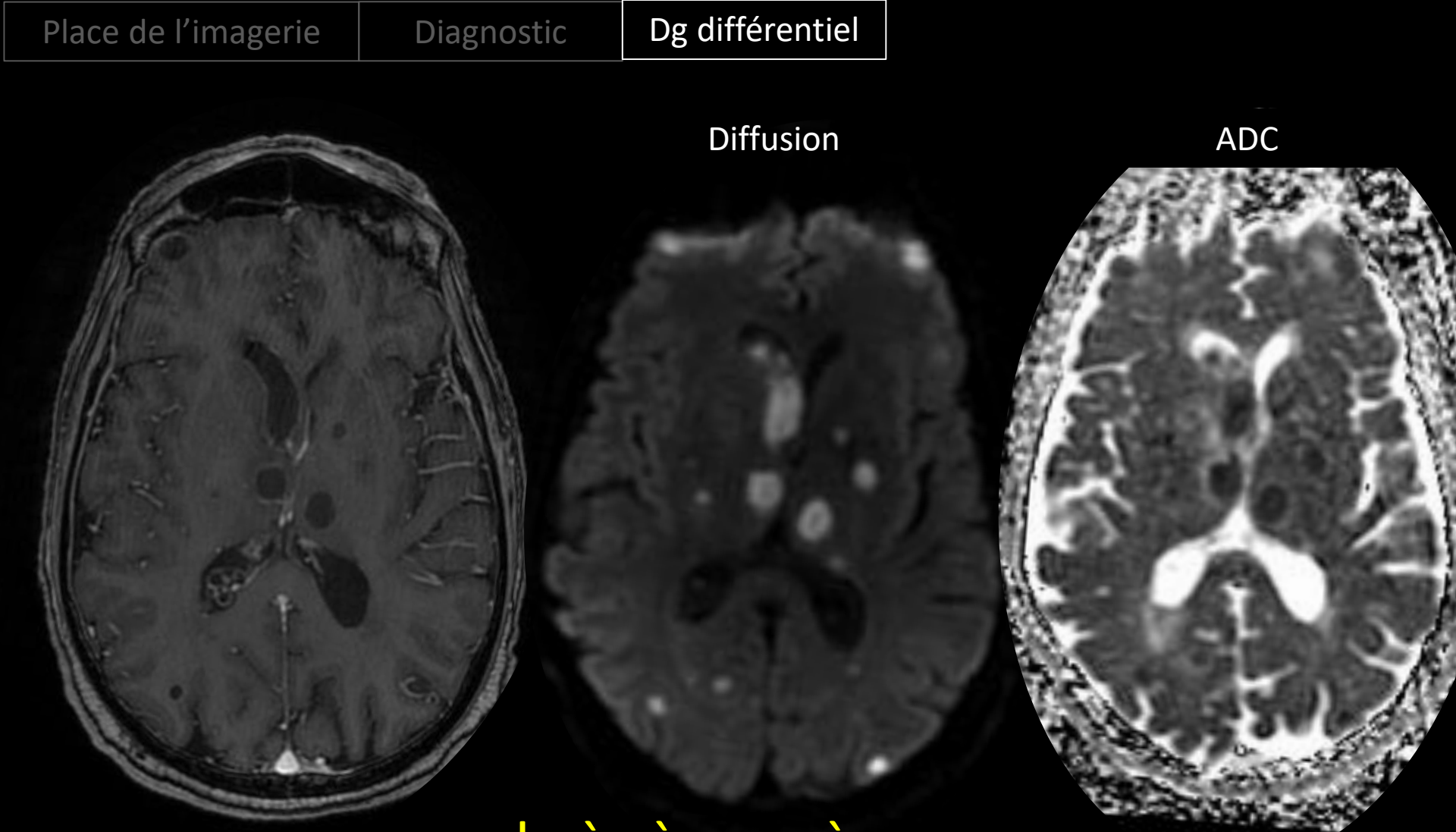

abcès à pyogènes

- Lésions multiples de topographie hématogène
- Très nécrotiques
- Hypersignal diffusion avec ADC diminué

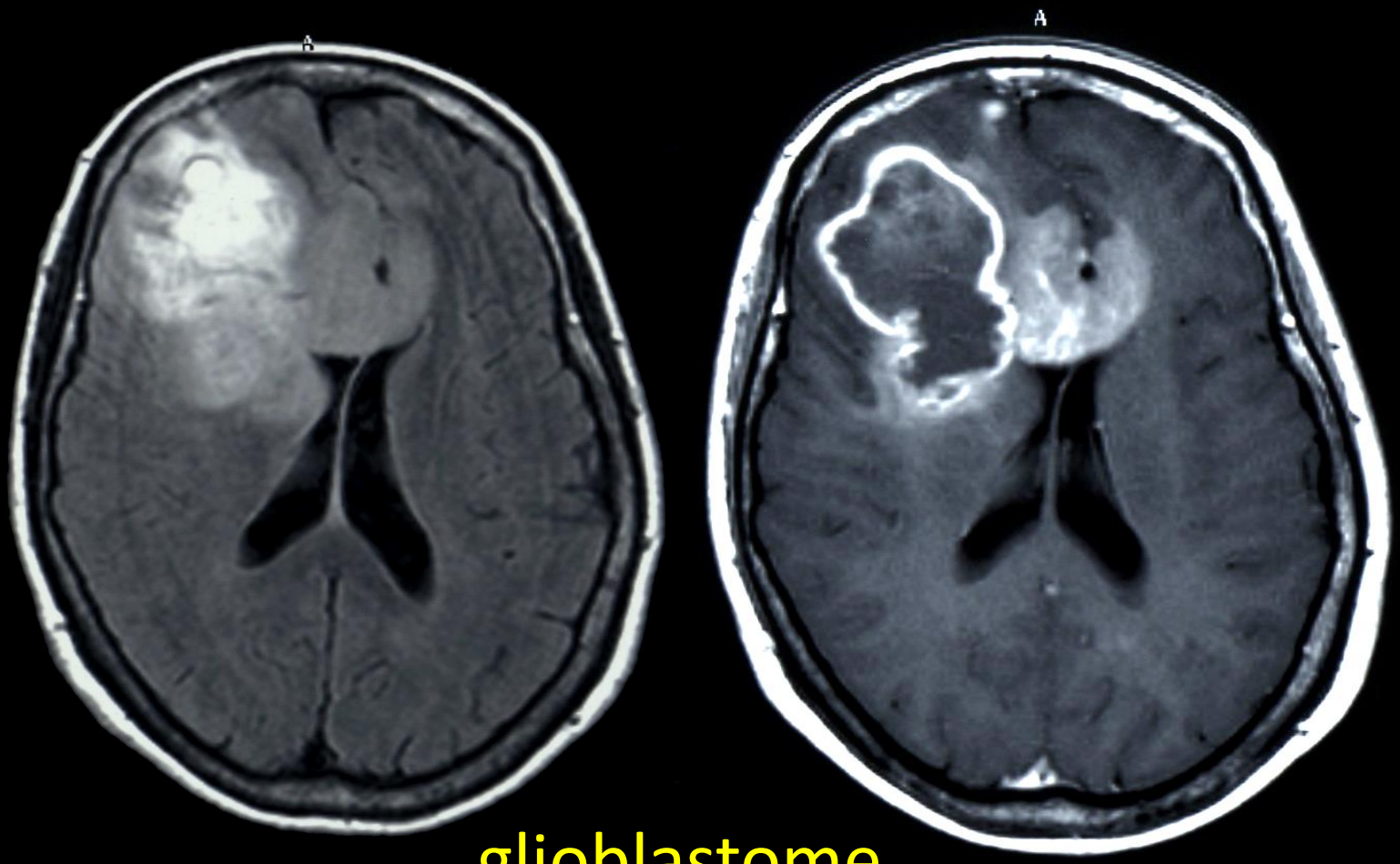

glioblastome

- Lésion infiltrante en FLAIR
- Extension au corps calleux

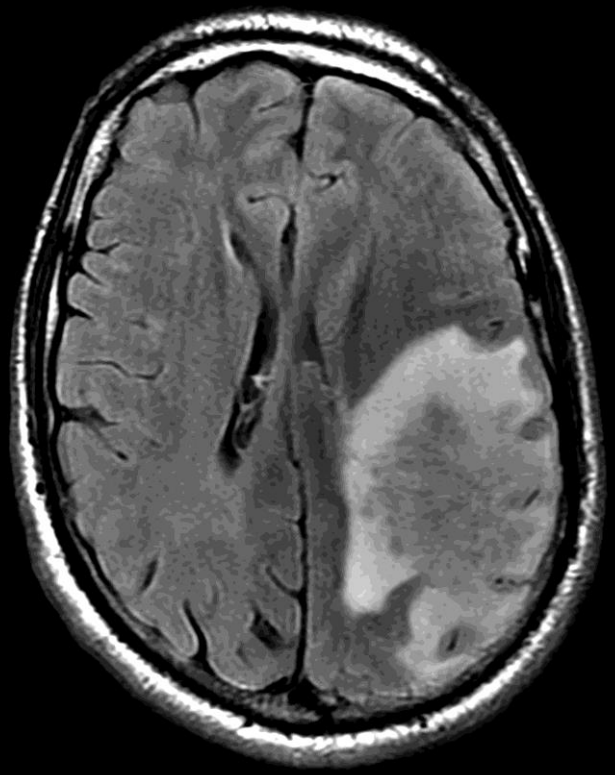

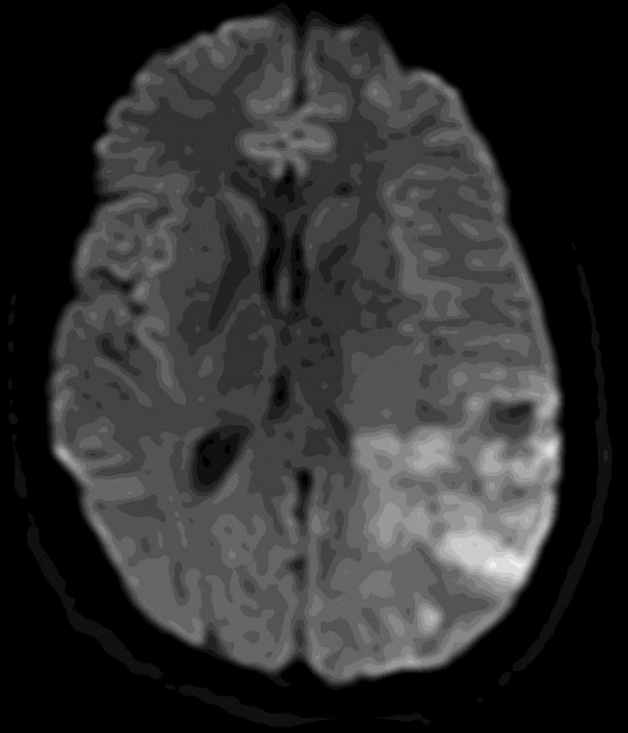

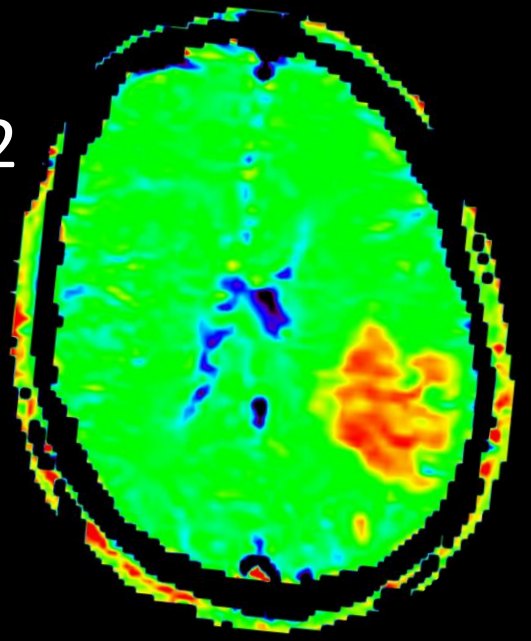

lymphome

- Prise de contraste en flaque
- Hypersignal diffusion avec baisse d'ADC
- Trouble de perméabilité capillaire en perfusion

prises de contraste leptoméningées

Nombreuses causes d'artefacts en FLAIR

Flux de LCR

prises de contraste leptoméningées

Nombreuses causes d'artefacts en FLAIR

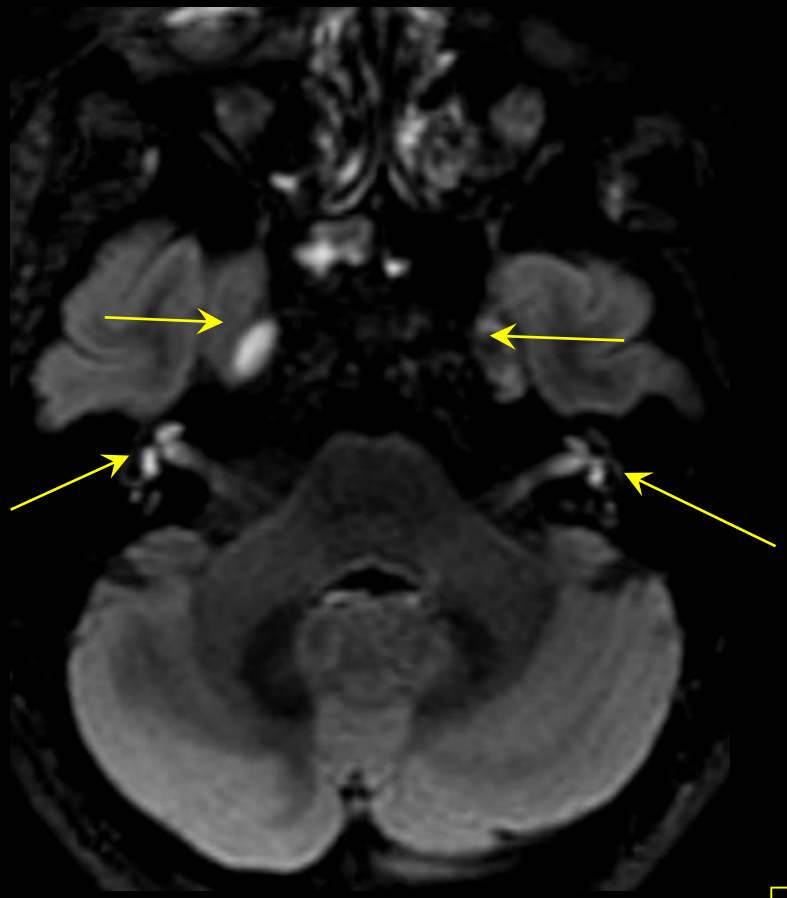

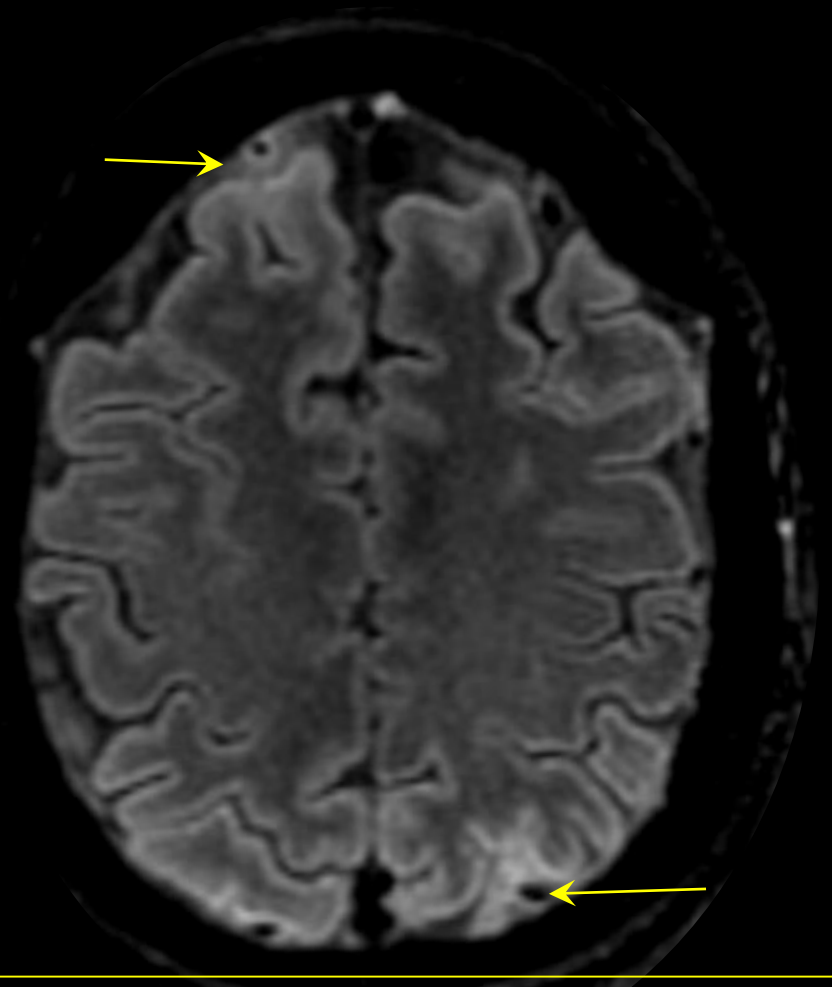

Injection de gadolinium la veille

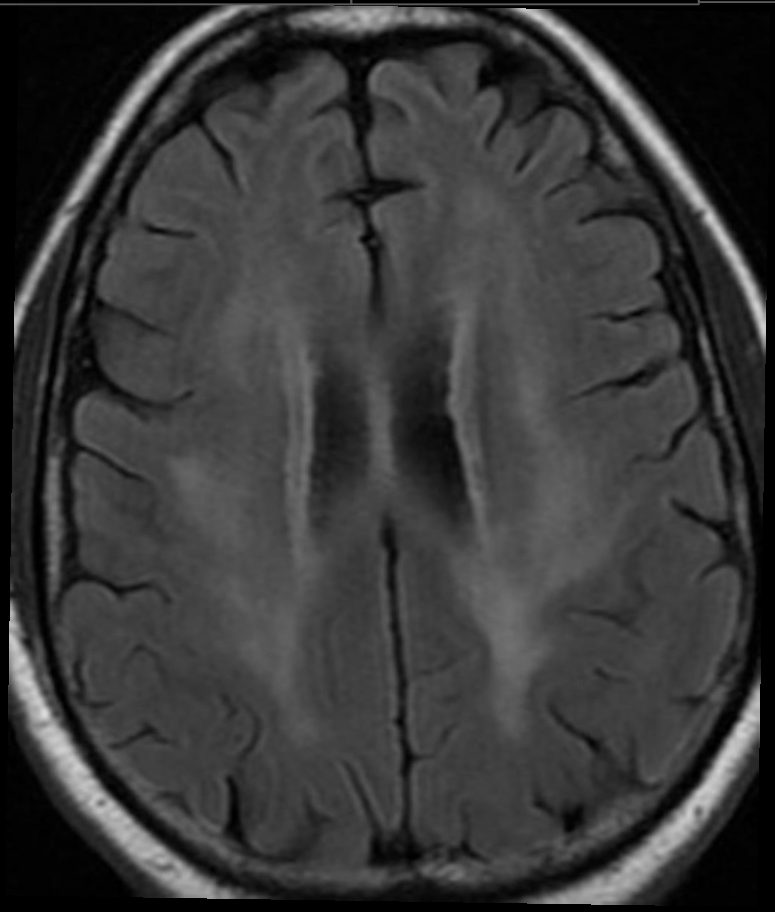

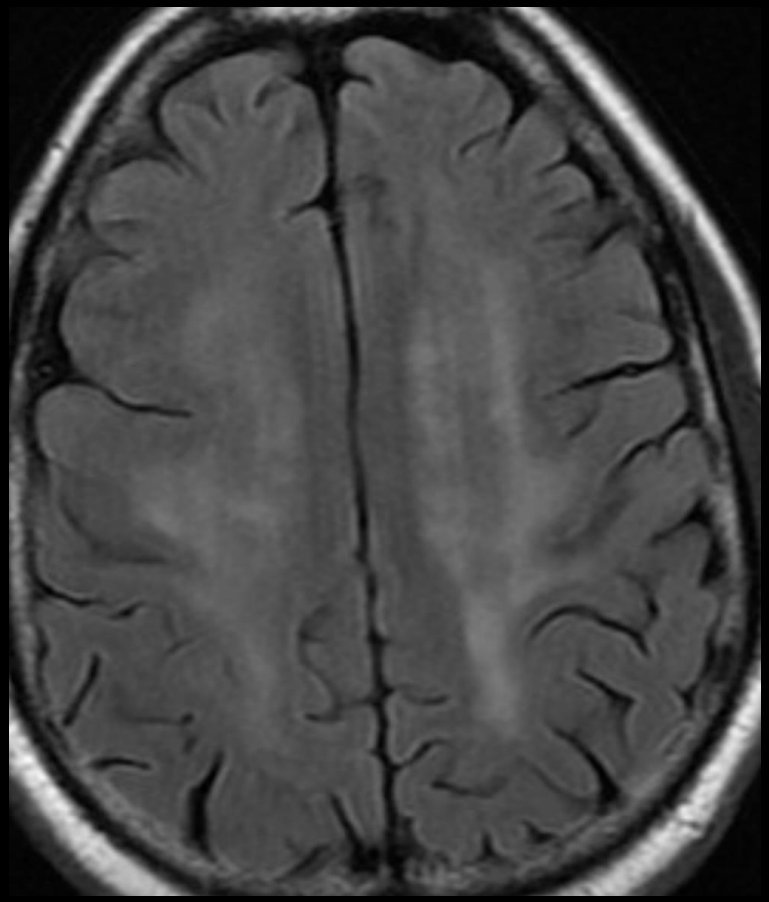

Leucopathie post radique

- Hypersignaux FLAIR peu intenses
- Bilatéraux et symétriques
- Substance blanche supratentorielle

Radiothérapie panencéphalique

- Indications :
  - Traitement des métastases multiples et/ou méningites carcinomateuses du CBNPC
  - Traitement prophylactique du CBPC en rémission complète

- Conséquences :
  - Lésions morphologiques de la substance blanche +/- microhémorragies
  - Séquelles cognitives souvent marquées

métastase traitée par radiothérapie/radiochirurgie

↓

contrôle IRM : augmentation en taille

↙ ↘

récidive ? radionécrose ?

arguments IRM pour une radionécrose

aspect en T1 gado

« swiss cheese »

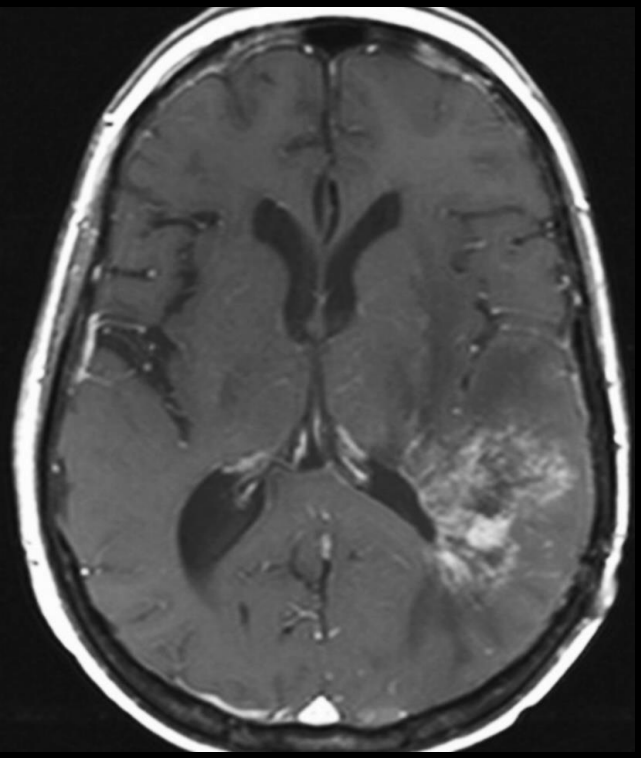

« cut green pepper »

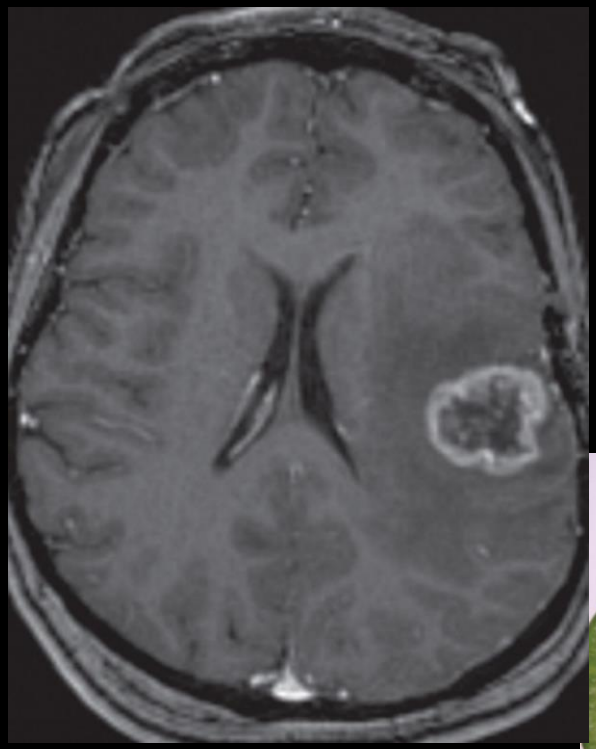

…pas complètement spécifique...

Shah Radiographics 2012

arguments IRM pour une radionécrose

aspect en T2* : nombreuses microhémorragies

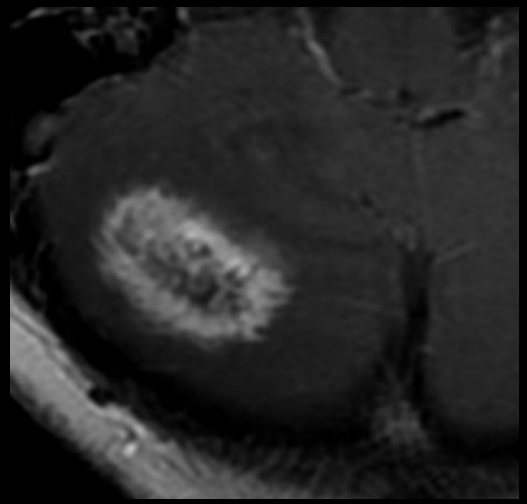

arguments IRM pour une radionécrose

Perfusion : normoperfusion, trouble de perméabilité capillaire

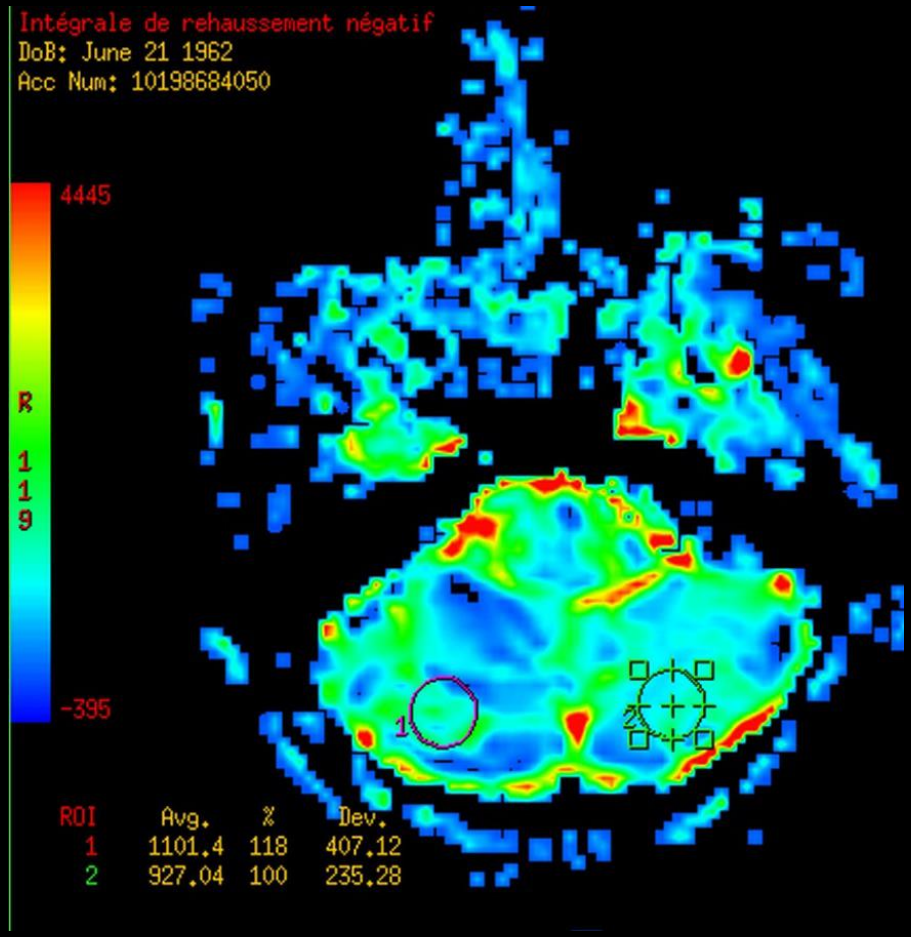

Imagerie avancée : prédiction de la réponse au traitement

- Prédiction de la réponse à 1 an après ttt par radiothérapie de métastases cérébrales:
  - Ktrans diminué à 1 semaine (accuracy 71%)
  - rCBV diminué à 1 mois (accuracy 78%)

Jacubovic Clin Oncol 2014

  - ADC diminué à 1 semaine (accuracy 65%)
  - ADC diminué à 1 mois (accuracy 69%)

Jacubovic Clin Exp Metast 2016

Imagerie hybride PET-IRM

- Machines récentes (PSL, HMN)
- Intérêt potentiel par rapport au PET-CT :
  - meilleure détection des métastases cérébrales
  - moins de faux positifs ?

- 45 patients avec CBNPC opérable au scanner
  - T et N : PET-MR = PET-CT
  - M : PET-MR > PET-CT

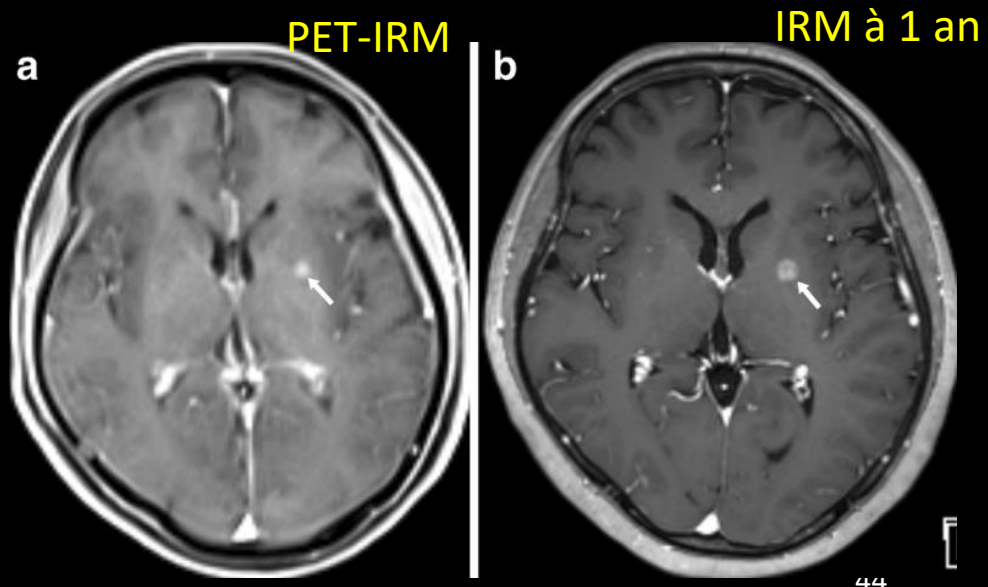

Lee Eur Radiol 2016

Imagerie hybride PET-IRM

- Limites
  - Encore peu répandu
  - Problèmes de correction d'atténuation
  - Intérêt reste à démontrer par rapport à PET-CT + IRMc

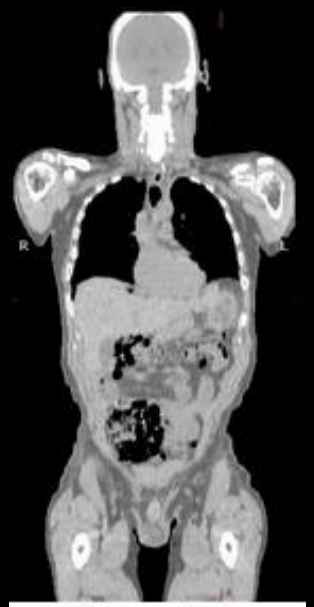

CT Transmission Scan

Non-Attenuation Corrected (NAC) Emission Scan

Attenuation Corrected PET Emission Scan

Aspect IRM des métastases cérébrales

- Rond, limites nettes
- Œdème périlésionnel étendu
- Topographie hématogène

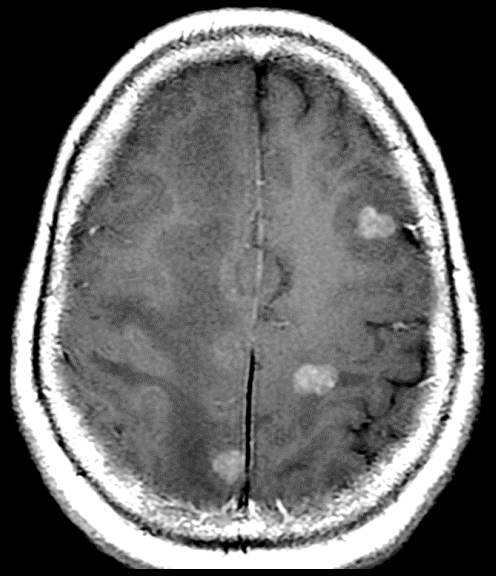

- Chercher d'autres localisations à distance

- Chercher des rehaussements leptoméningés en FLAIR gado

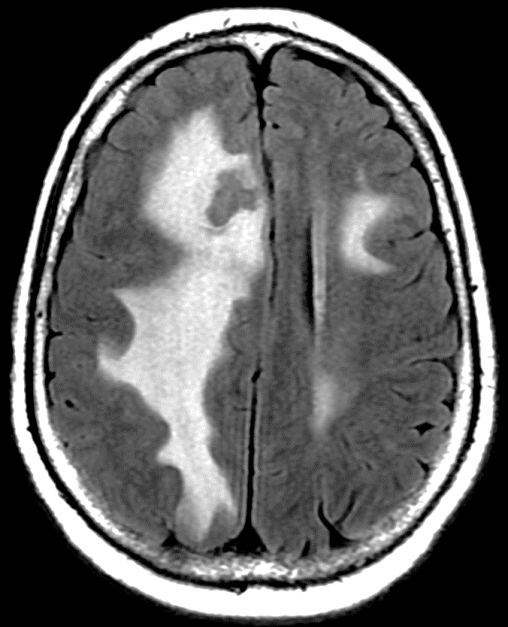

- Lésion cérébelleuse rehaussée après 50 ans : métastase +++

Diagnostic différentiel

- Lésion unique : glioblastome, lymphome
- Lésions multiples : abcès
- Méningite carcinomateuse : attention aux artefacts en FLAIR

Arguments IRM pour une radionécrose

- Aspect de la prise de contraste : nécrose centrale, rehaussement périphérique irrégulier
- Nombreuses microhémorragies
- Pas d'hyperperfusion

- Mais souvent, coexistence de radionécrose et de tissu tumoral…