Hôpitaux Universitaires Est Parisien
TENON

Hémoptysies

Place de l'imagerie dans le diagnostic et le traitement

Dr Sebastian Tavolaro
CCA Imagerie diagnostique et interventionnelle
Hôpital Tenon; APHP

Dr Haddad, Dr Fedida, Dr Benjoar, Pr Cornelis, Pr Carette

Hémoptysie

- Définition
- Equipes
- Clinique : Abondance / tolérance
- AngioTDM
- Radiologie interventionnelle

Hémoptysie : définition

Rejet par la bouche lors d’efforts de toux de sang rouge, aéré, spumeux provenant de la région sous glottique

Prise en charge multidisciplinaire

- Réanimateur – Pneumologue
- Radiologue interventionnel
- Chirurgien

- Pas toutes les hémoptysies
- Assurer la survie

- Embolisation systémique: 90%
- Vaso-occlusion artérielle pulmonaire

- Echecs de la RI +++
- Causes chirurgicales

Hémoptysie: Abondance

Moyenne abondance : 200 ml ➔ *Danger*

Grande abondance

- Quantité : 400 / 600 ml
- Débit : 1fois /24h /48h /1sem

Grave :

- Quantité / Terrain
- Intubation, transfusion ...

5 ml

150 ml

300-400 ml

Hémoptysie: Abondance

Moyenne abondance : 200 ml ➔ *Danger*

Grande abondance

- Quantité : 400 / 600 ml
- Débit : 1fois /24h /48h /1sem

Grave :

- Quantité / Terrain
- Intubation, transfusion ...

Faible abondance

surveillance, bilan hospitalisation
Pas de contexte réanimatoire nécessaire

5 ml

150 ml

300-400 ml

Prise en charge des hémoptysies graves

BUT : Stopper l'hémoptysie

La localiser
Préciser l'étiologie
Préciser son mécanisme

Angio-TDM-Volumique
+/- Endoscopie bronchique
+/- Artério. Br. pour EB (AEB)
(ou/et) Angio. Pulm. pour VOAP

Angioscanner thoracique

Angioscanner thoracique: Localisation

Zone de condensation alvéolaire entourée d'une zone de verre dépoli

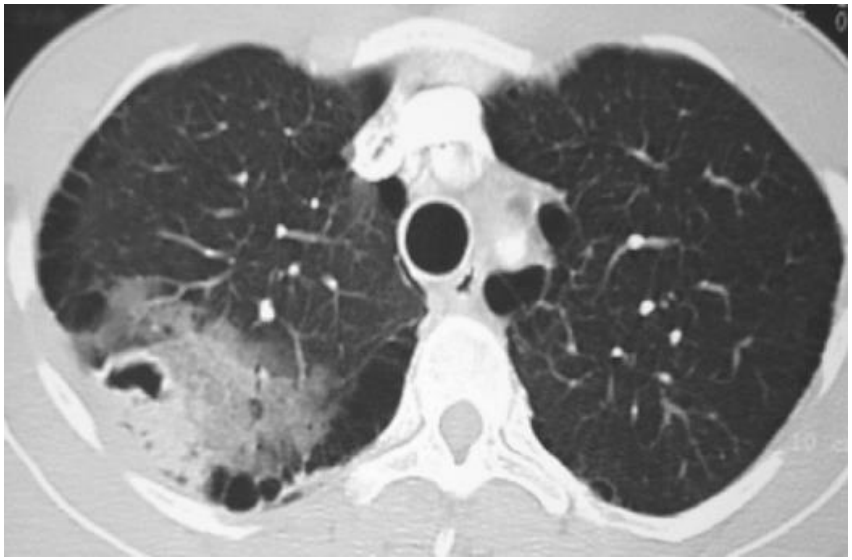

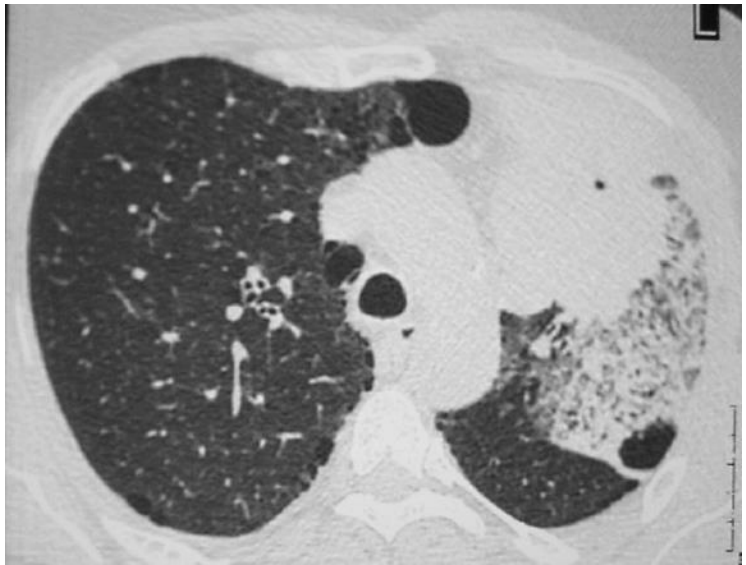

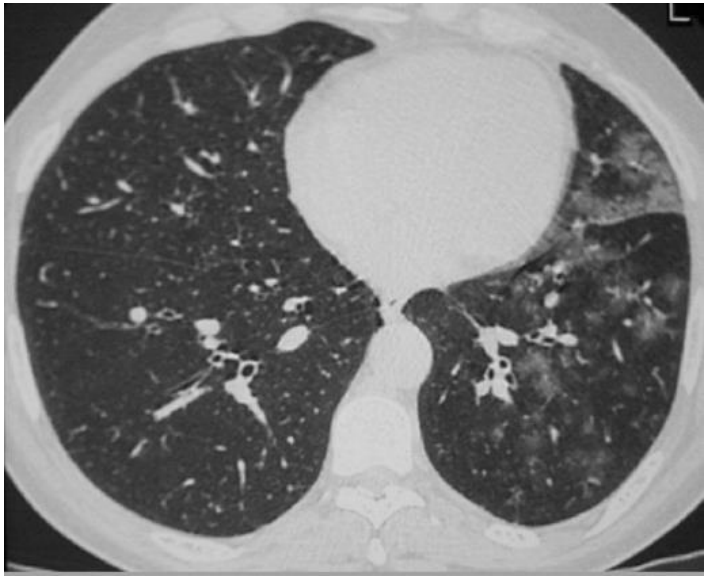

+++ si les signes sont au contact de l 'étiologie

Angioscanner thoracique: Localisation

Présence de

matériel endo-bronchique

AngioTDM: évaluation de la gravité

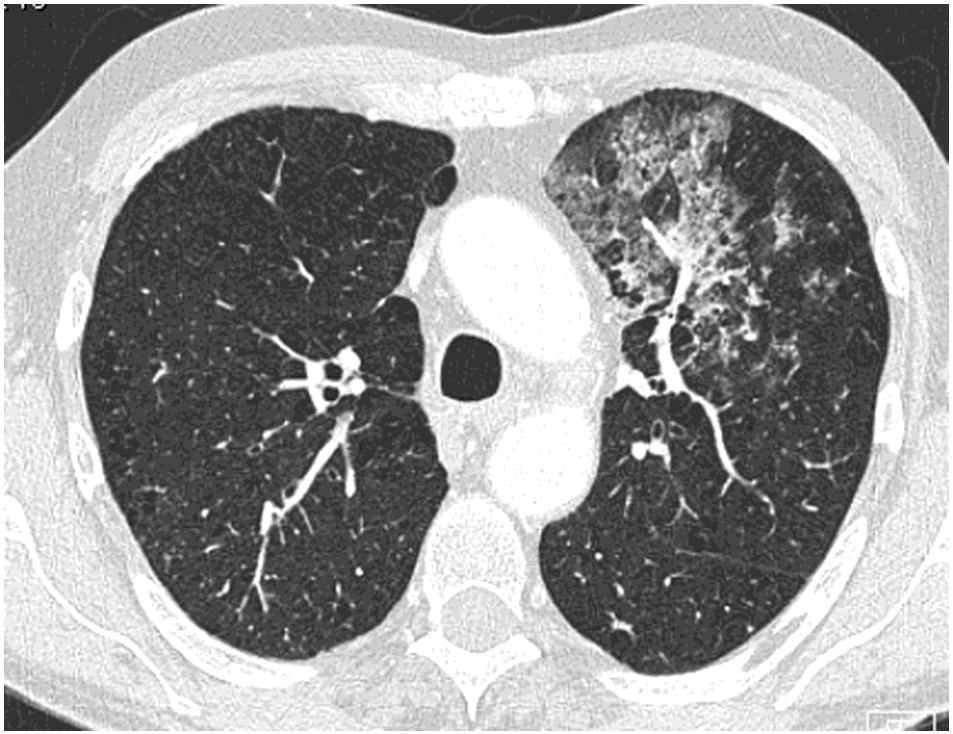

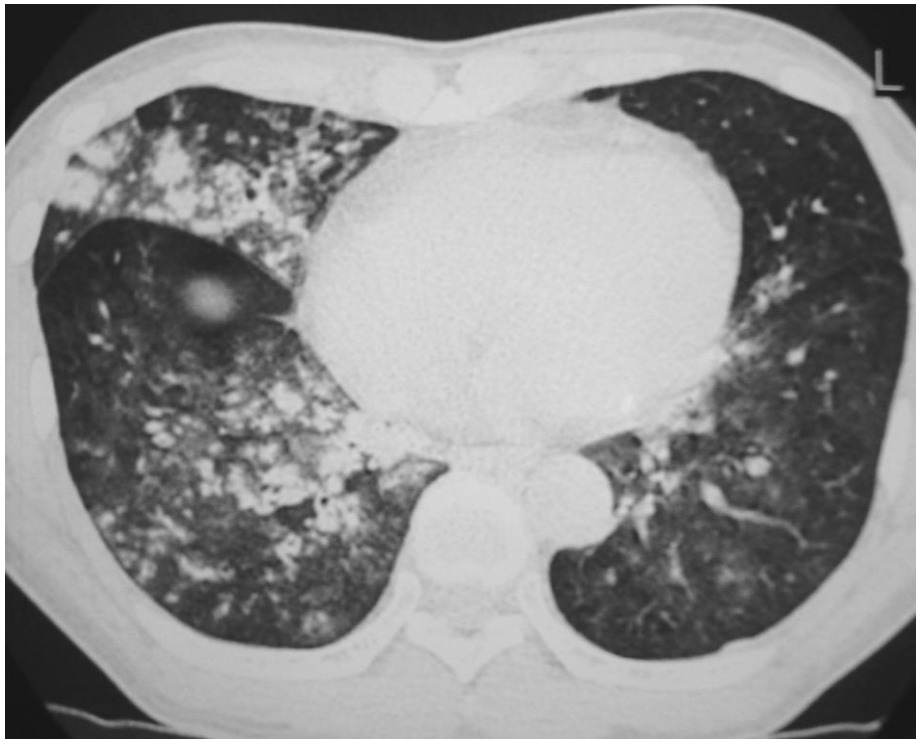

L ' atteinte de 3 à 6 lobes, versus 1 à 2, est corrélée au volume quotidien ou cumulatif de l ' hémoptysie ; à la ventilation et au décès.

AngioTDM : Mécanisme

- **Artériel pulmonaire ?** **=> VOAP**
- **Artériel bronchique ?** **=> AEB ou Systémique**

Modification +++ de la prise en charge

Éliminer d'emblée le moins fréquent (5 à 10%)

=> L 'atteinte artérielle pulmonaire

AngioTDM : Mécanisme

Principales causes

Artères pulmonaires

Cryptogénique

DDB

Aspergillose

Fx A de Rasmussen

Cancer excavé

Artères bronchiques

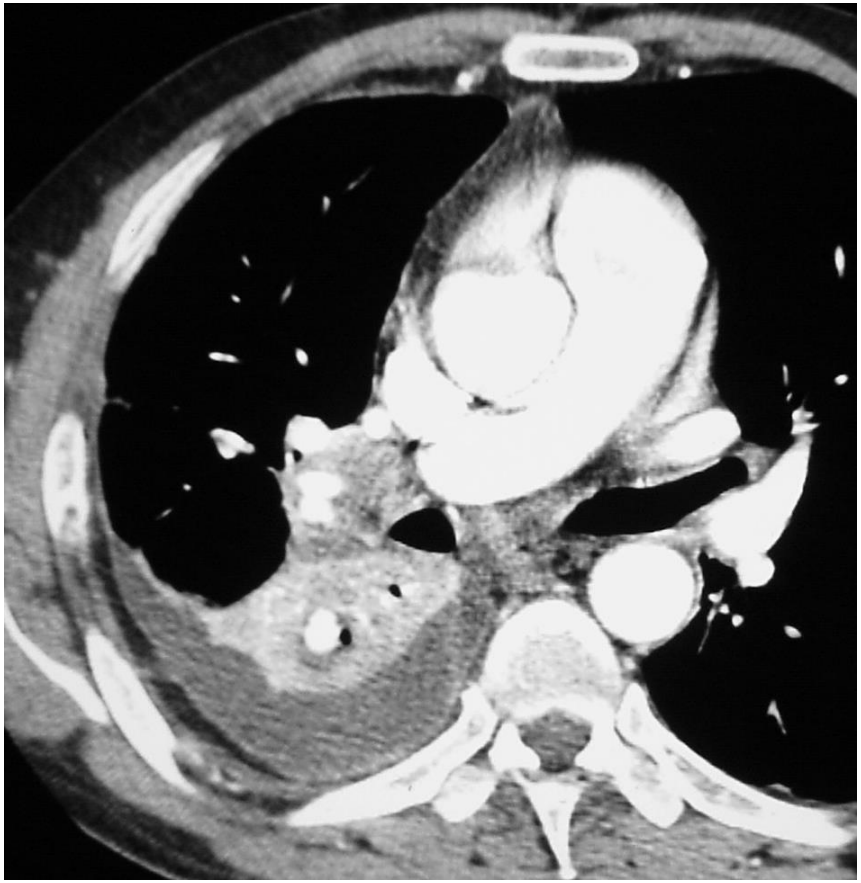

Chronique: plutôt bronchique

Aigu nécrotique: penser AP

AngioTDM : Mécanisme

Signes d'atteinte artérielle pulmonaire

Clinique

- Hémoptysie massive : # 1 litre
- Résistante aux vasopresseurs

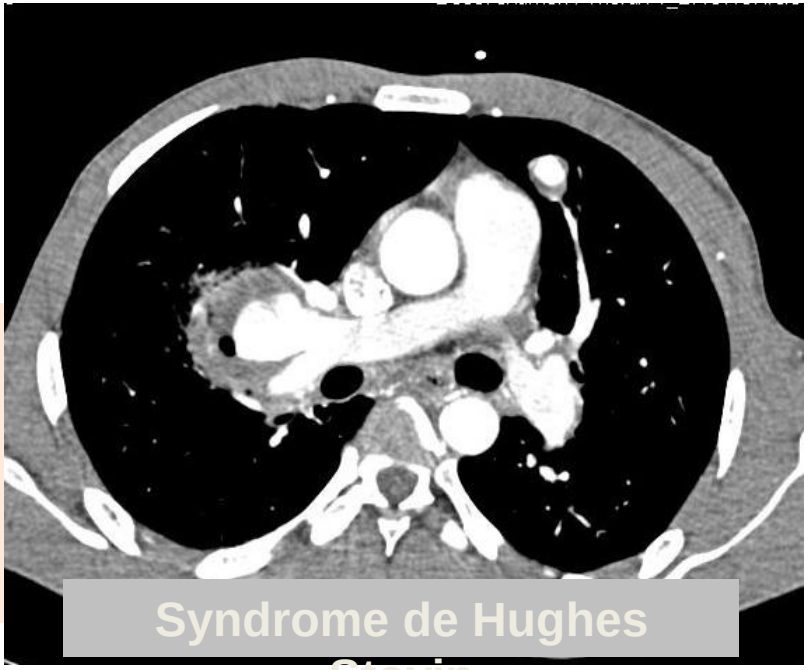

ATDM

- Anévrysme ou faux anévrysme
- Simple contact de l'AP avec une cavité nécrotique
- Sténose ou arrêt

AngioTDM : Mécanisme

Signes d'atteinte artérielle pulmonaire

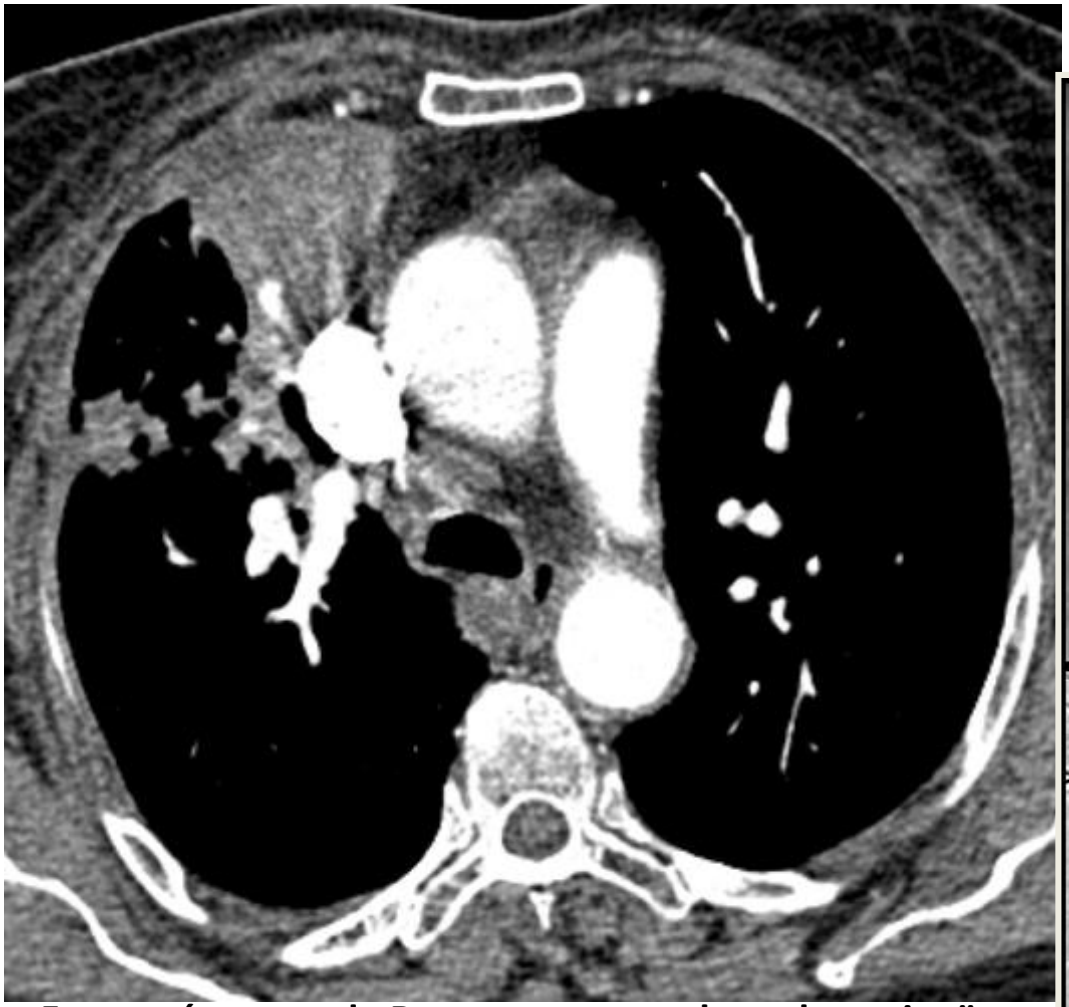

Faux anévrysme de Rasmussen sur tuberculose aiguë

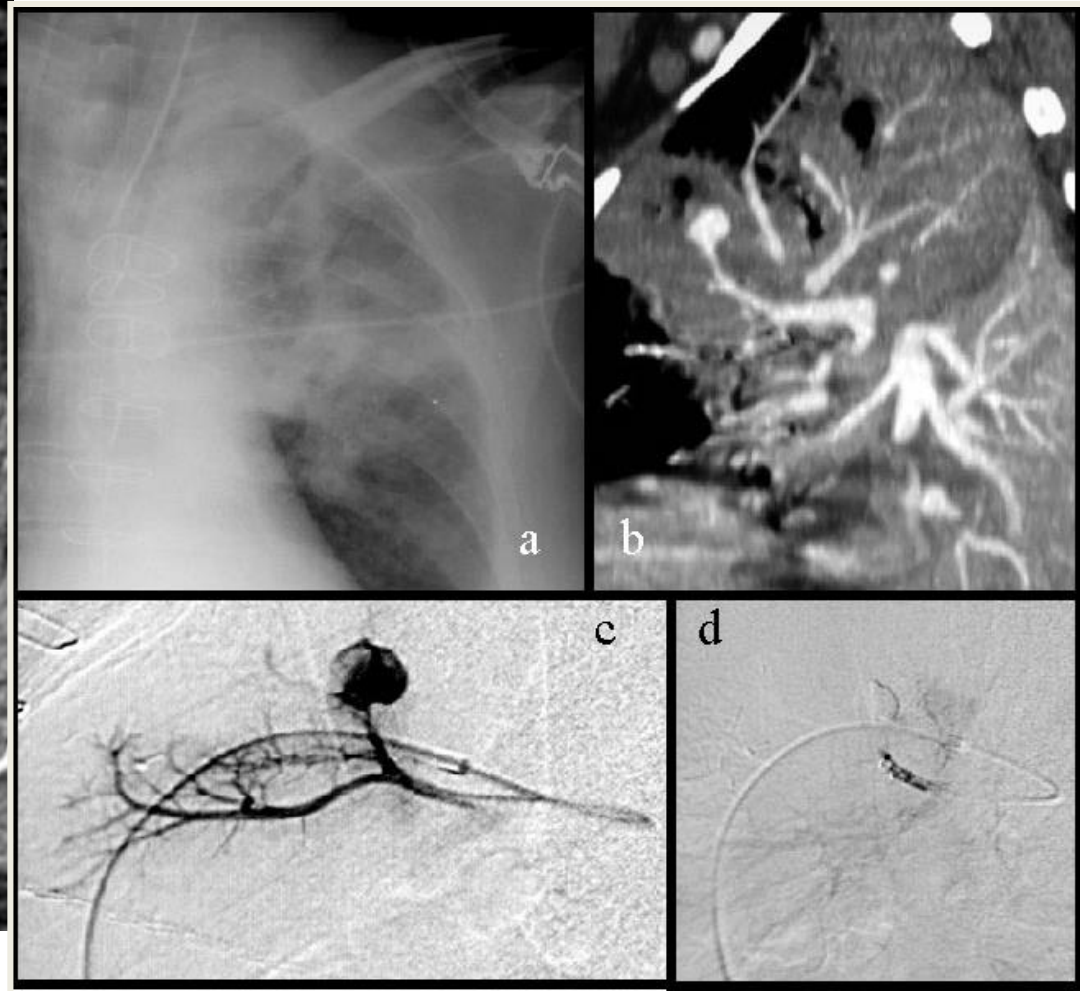

Atteinte artérielle pulmonaire

PAAP: n=25, 58%

Art Irrégulière: n=5, 12%

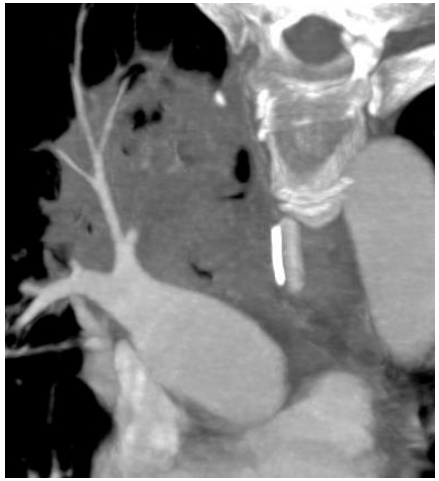

Arrêt brutal: n=3, 7%

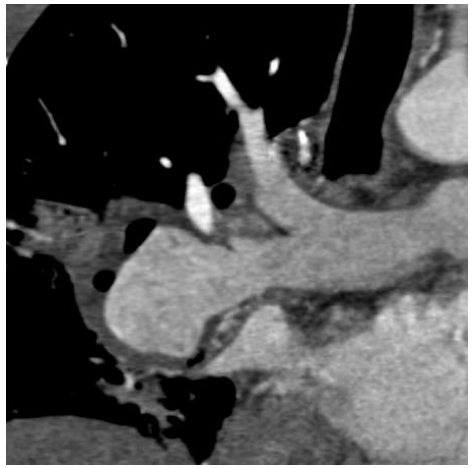

AAP:n=5, 12%

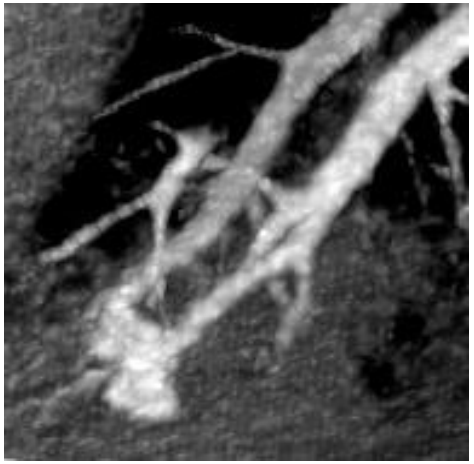

MAVP: n=1, 2%

Absence de lésion:
n=4, 10%

PAAP: n=28

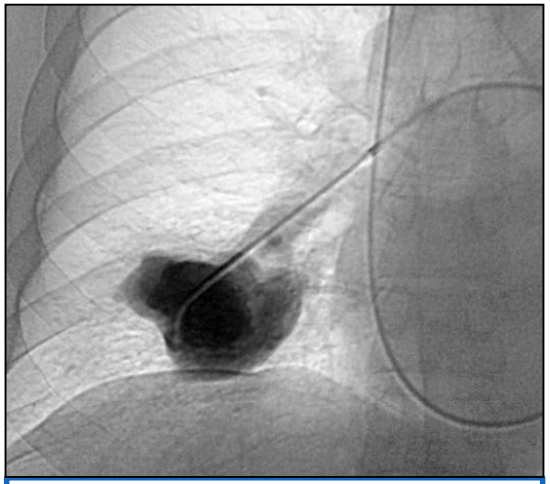

AAP:n=5

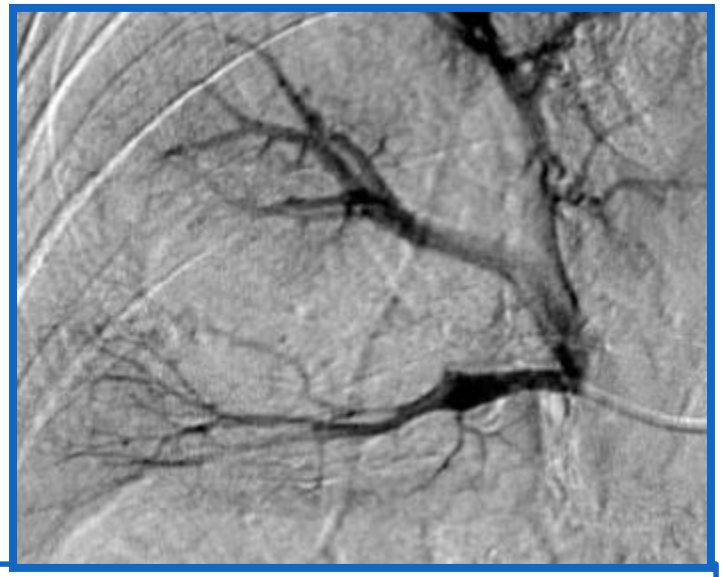

Art Irrégulière: n=4

MAVP: n=1

AngioTDM : Mécanisme

Il n'y a pas de signe en faveur d'une atteinte artérielle pulmonaire

Cas le plus fréquent : 90% des cas

Saignement d'origine artériel systémique

Embolisation

artérielle bronchique

+/- systémique non bronchique

AngioTDM : Anatomie artérielle

Aide à l'artério-embolisation bronchique

Niveau de naissance des artères bronchiques

- Typique
- Ectopique
- Quand sont-elles hypertrophiques?

Visualisation d'anastomoses

Visualisation d'artère systémique non bronchique

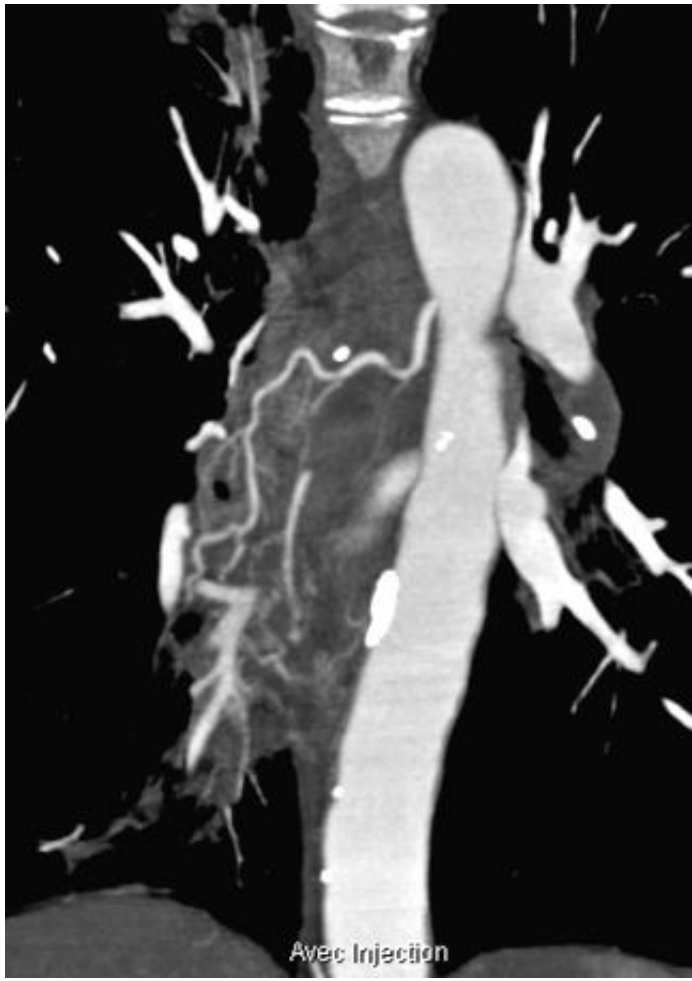

AngioTDM : Anatomie artérielle

AB en position « eutopique » T5/T6

Paroi antérieure de l'aorte thoracique descendante

Carène et bronche souche gauche.

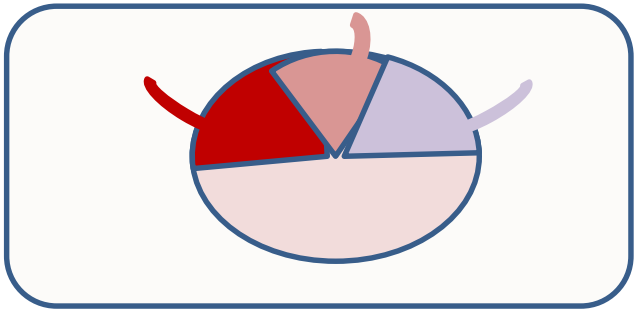

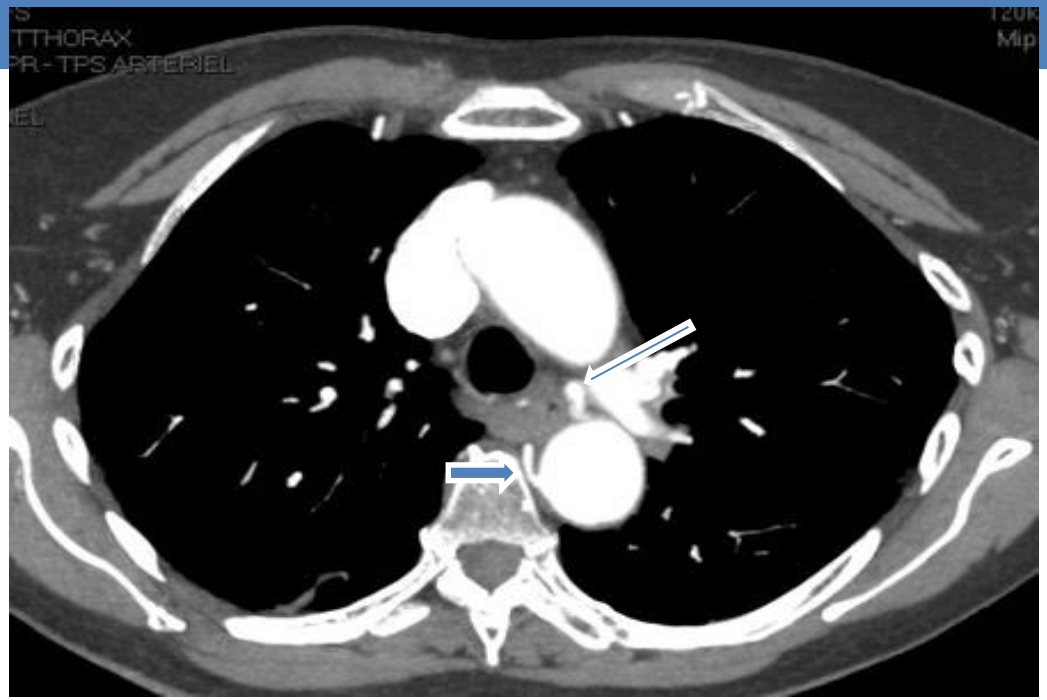

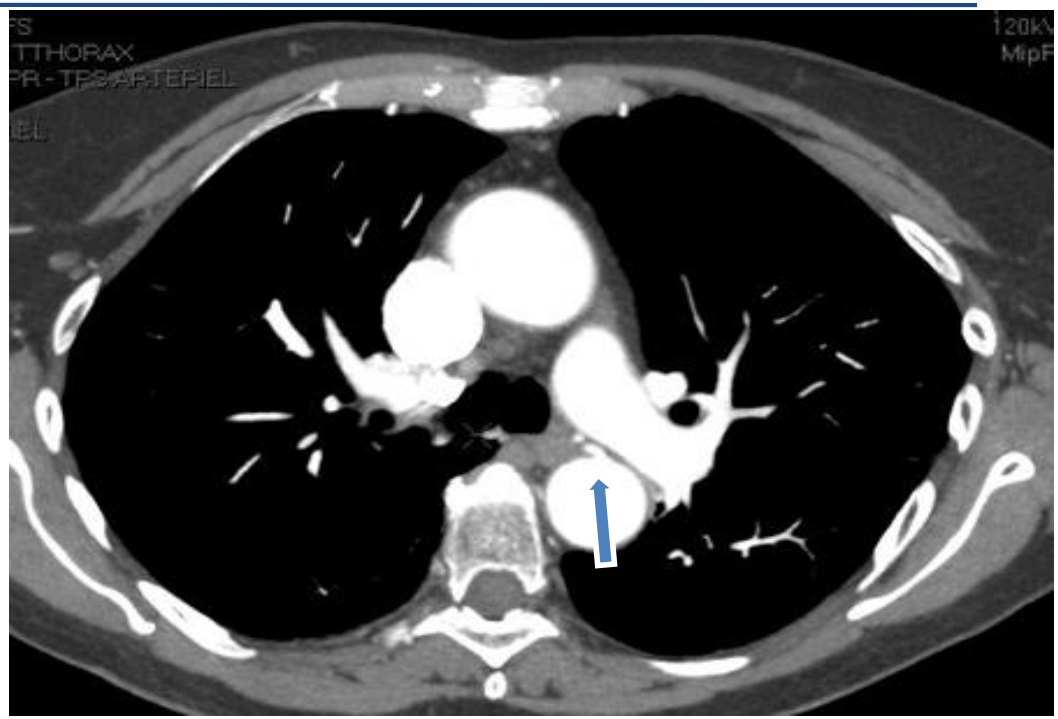

AngioTDM : Anatomie artérielle

AB hypertrophiques si visibles au hile et font plus de 1,5 mm

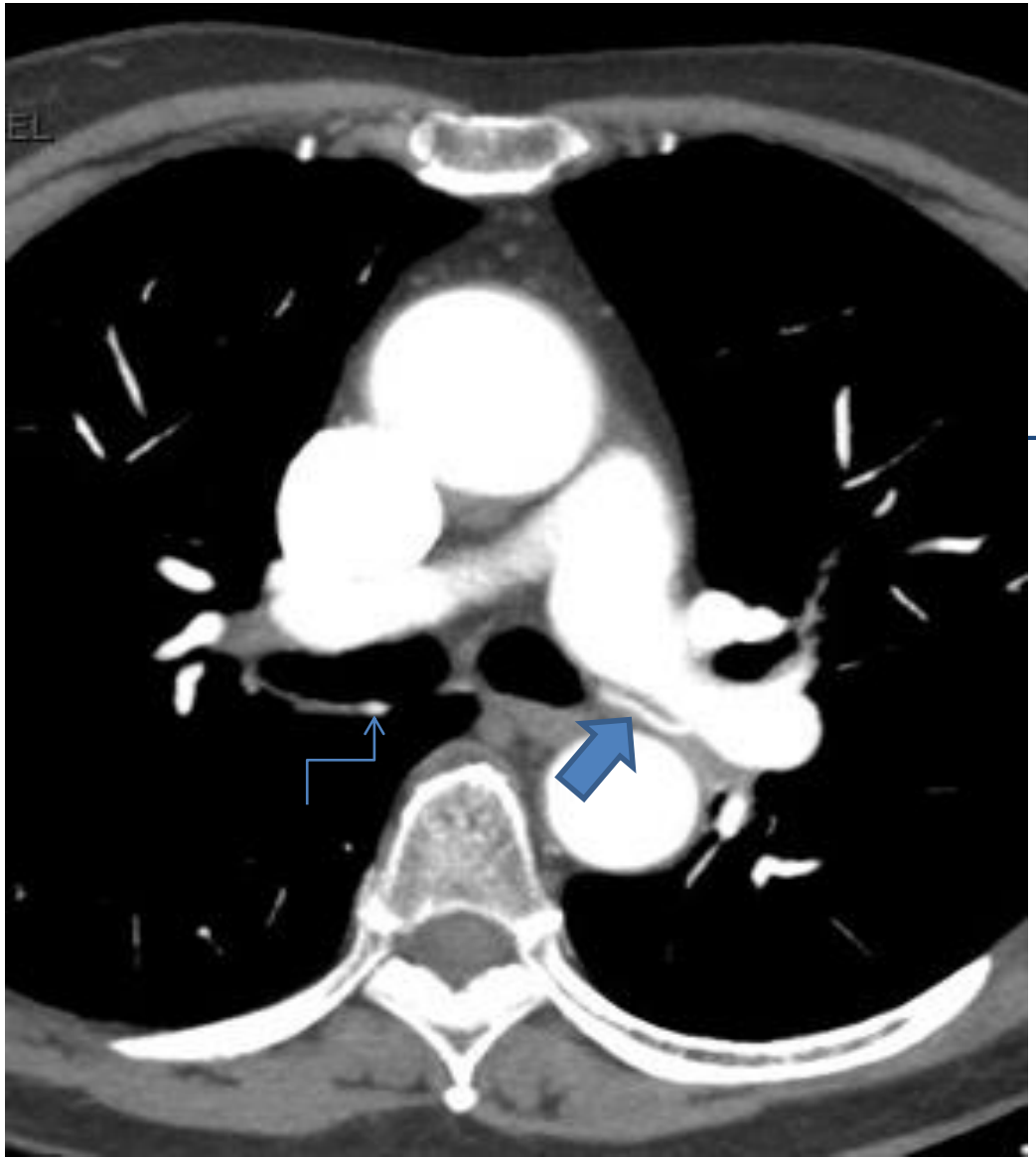

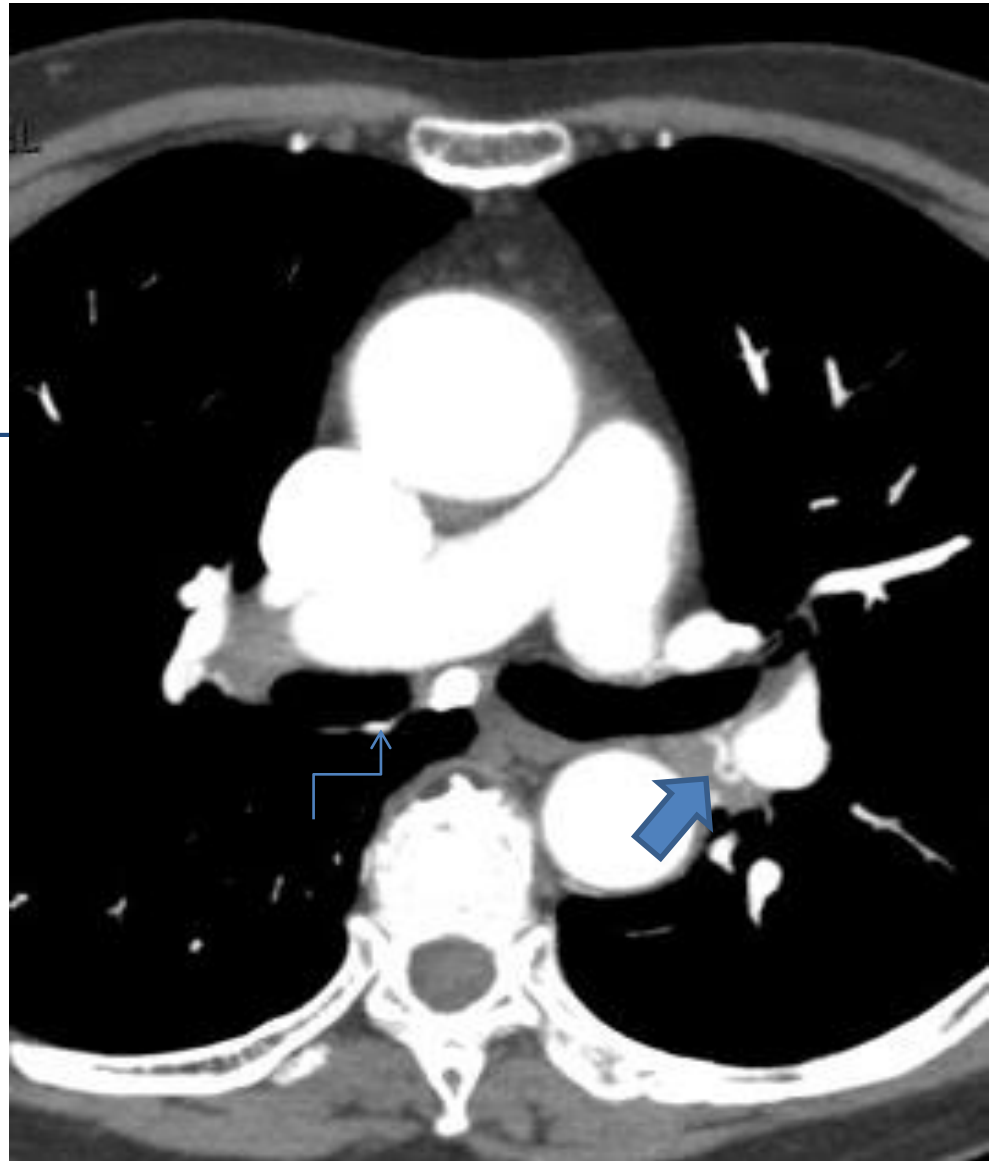

AngioTDM : Anatomie artérielle

- Recherche des AB en position « atypique » : plancher de la crosse de l'aorte

Ostium assez postérieur sur la crosse de l'aorte

AngioTDM : Anatomie artérielle

3 AB distales par coté

- Supérieure
- Moyenne
- Inférieure

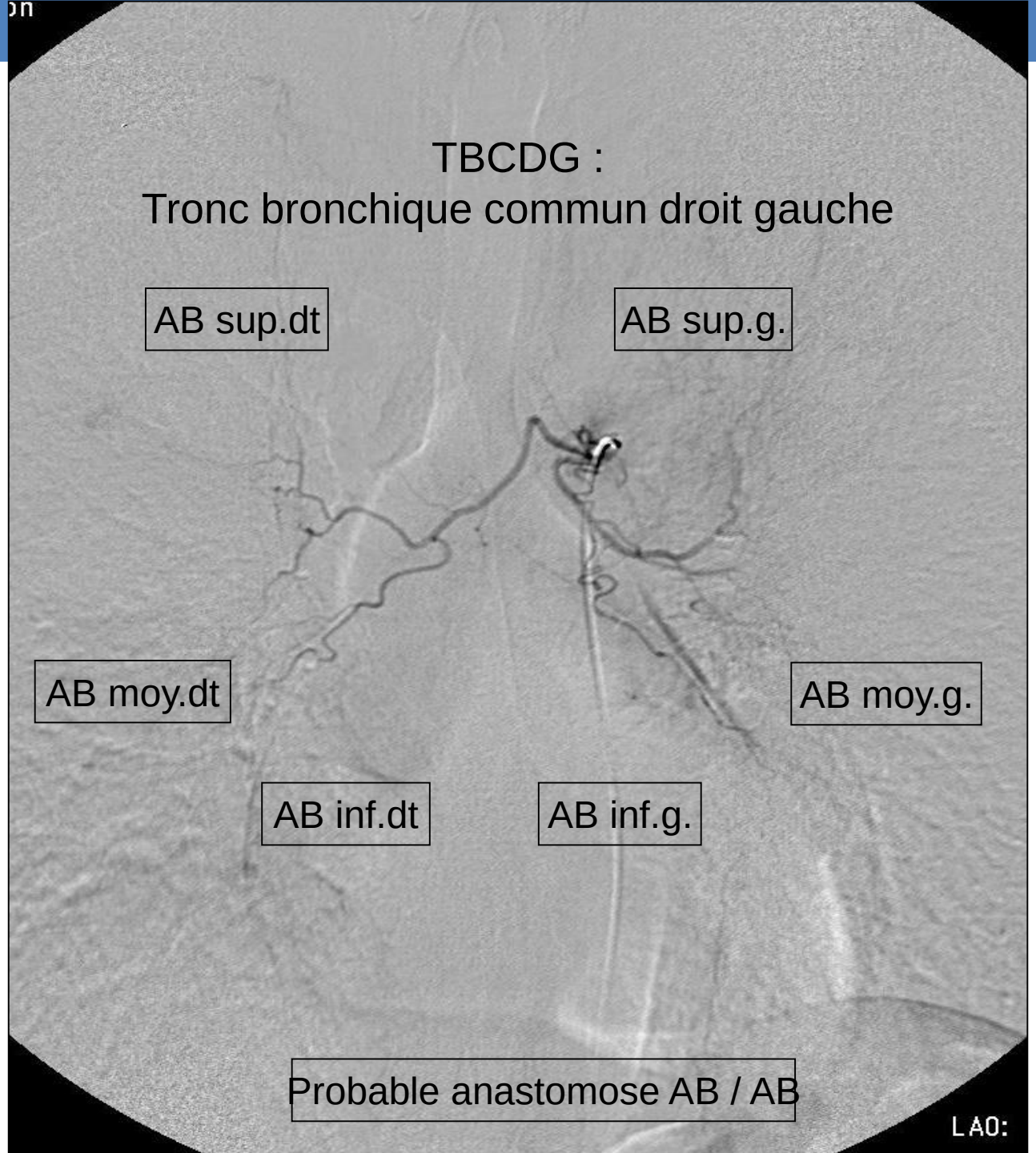

AngioTDM : Anatomie artérielle

+ fréquent

TBICD : *Tronc broncho-Intercostal droit*

Et 2 AB gauches

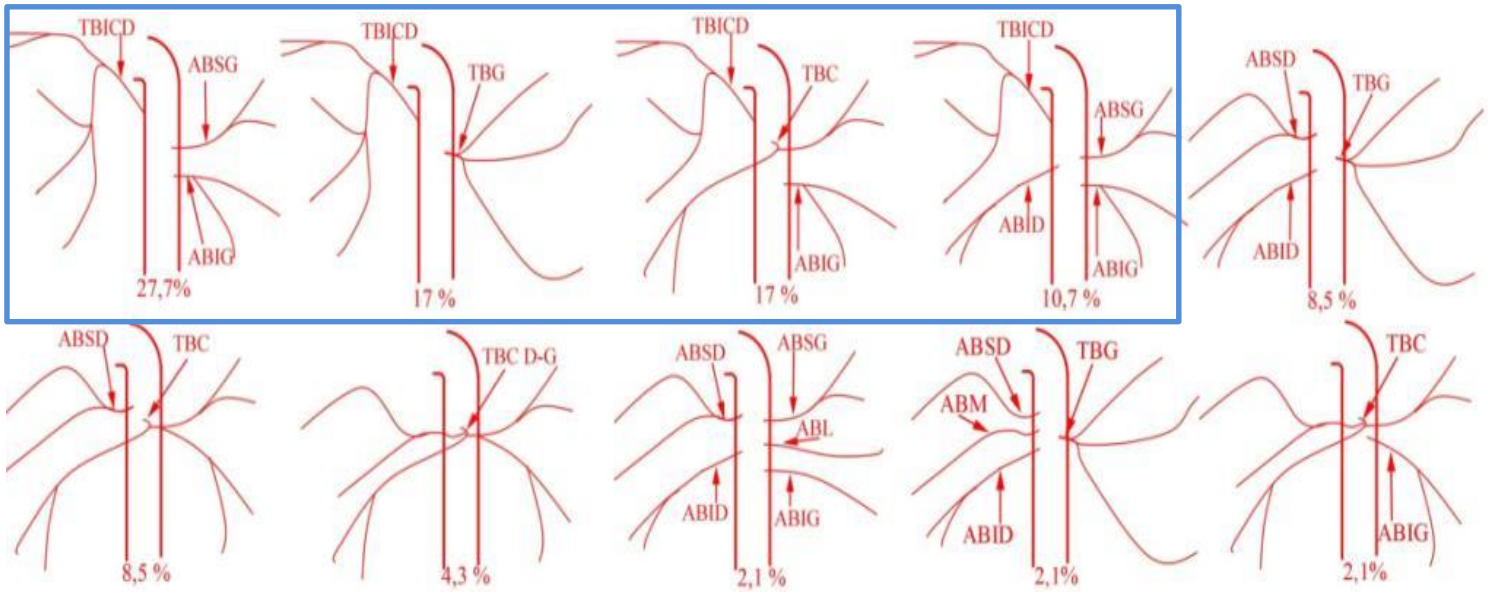

TBICD : 80%

Le rameau spinal antérieur médian naît des intercostales, jamais d'une AB, mais peut naître des intercostales venant du TBICD
(Environ 3% des cas)

Schéma d'après Cauldwell E, et al *Surg Gynecol Obstet* **1948**;86:395-412

AngioTDM : Anatomie artérielle

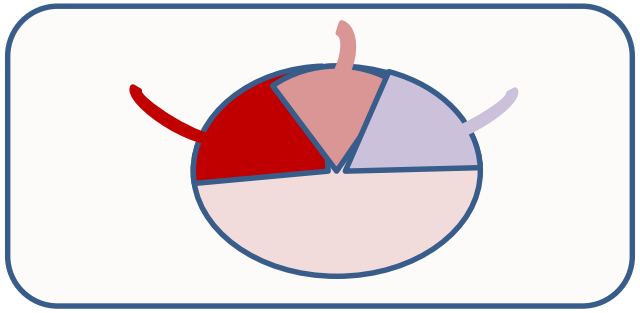



TBICD +++
AB droites

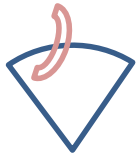

TBCDG

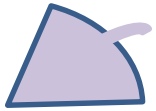

AB gauches

Mais une AB gauche ou un TCBDG peuvent naître à droite

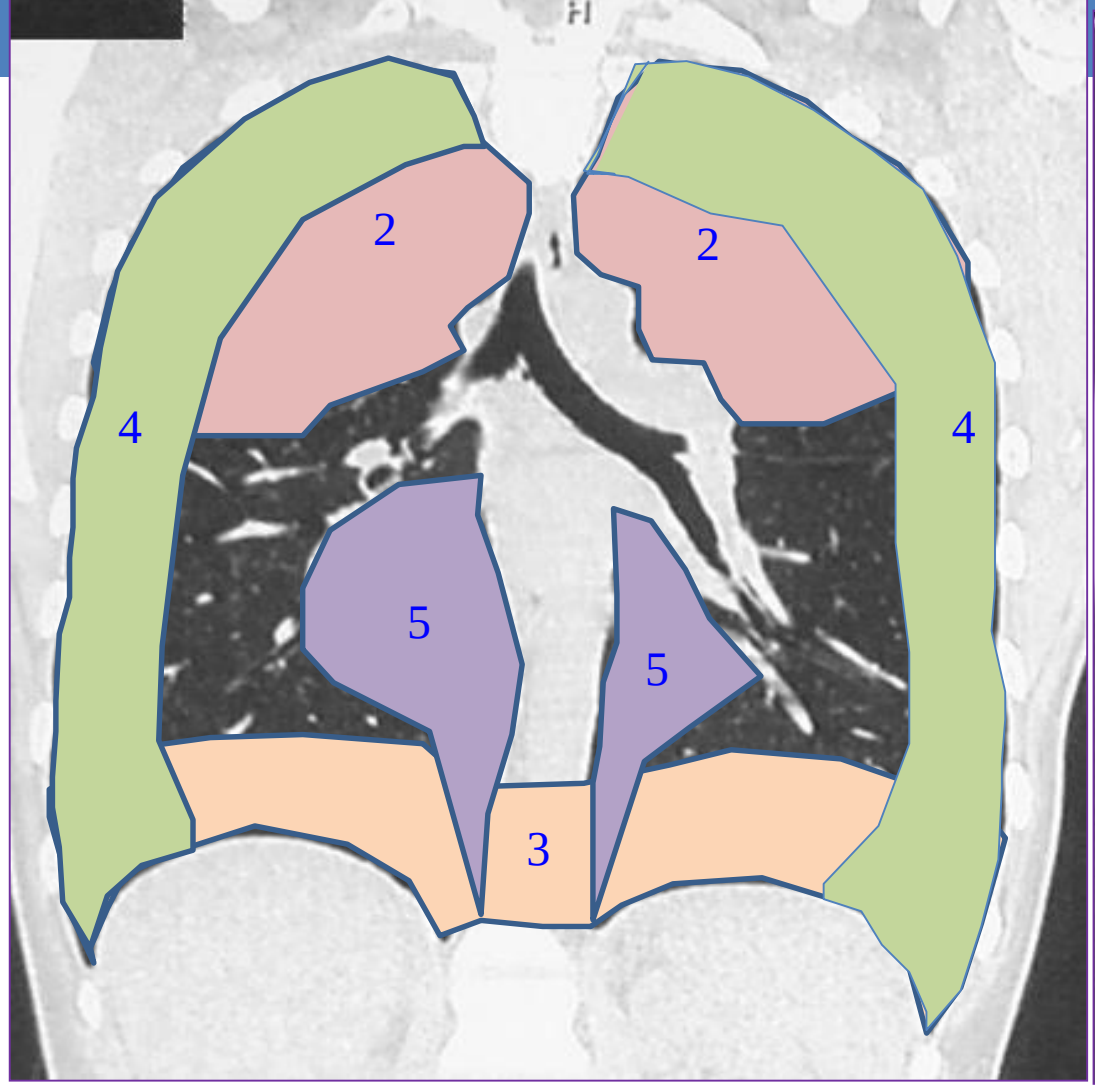

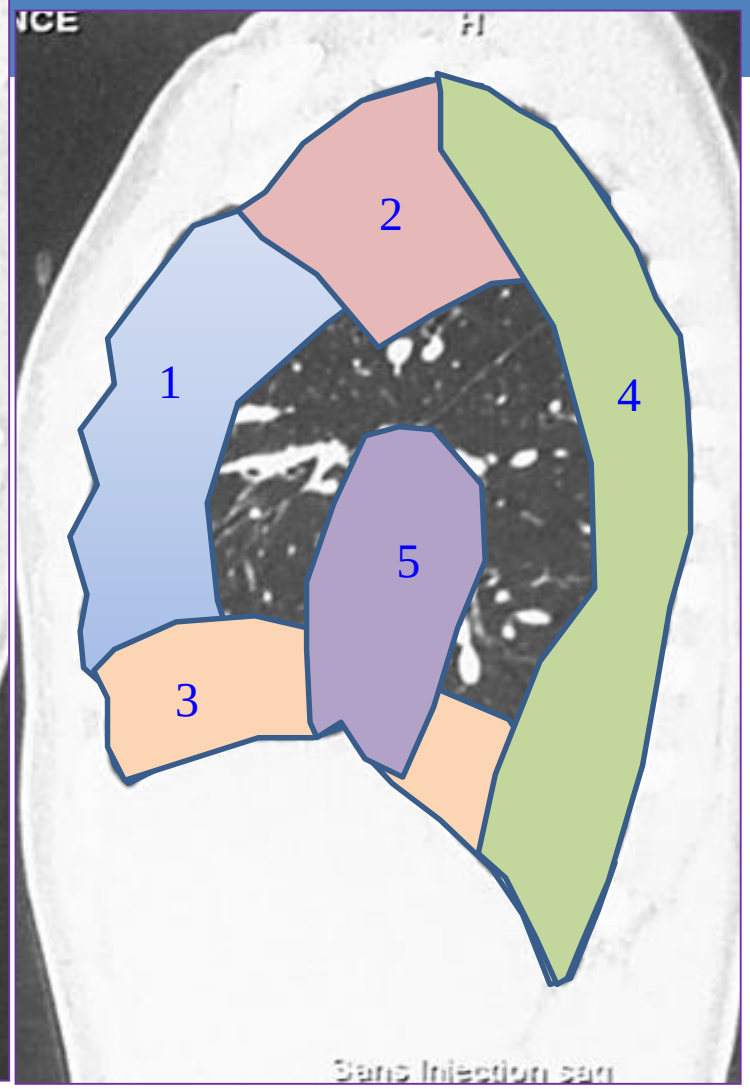

1- Artère thoracique interne D/G	3-Artère diaphragmatique inférieure D/G ou l'artère gastrique
2- Troncs supra-aortiques (tronc thyro-bicervico-scapulaire)	4- Artères intercostales
5- Artère du ligament triangulaire	6- Autre : Artères coronaires

Artérioembolisation bronchique

Réaction à l'embolisation

- Toux
- Brûlures rétrosternales
- Douleurs au niveau des mâchoires et de la base du cou
- Hyperthermie à 38° - 38,5° (48h)
- Dysphagie transitoire
- Epanchement pleural

Artérioembolisation bronchique

Complications

- Dues au cathétérisme artériel +++
  - âge - athérome

- Ischémiques par embolisation
  - paraplégie : rameau médullaire
  - nécrose œsophagienne
  - nécrose bronchique (alcool, embole liquide)
  - nécrose myocardique

Artérioembolisation - Complication ….

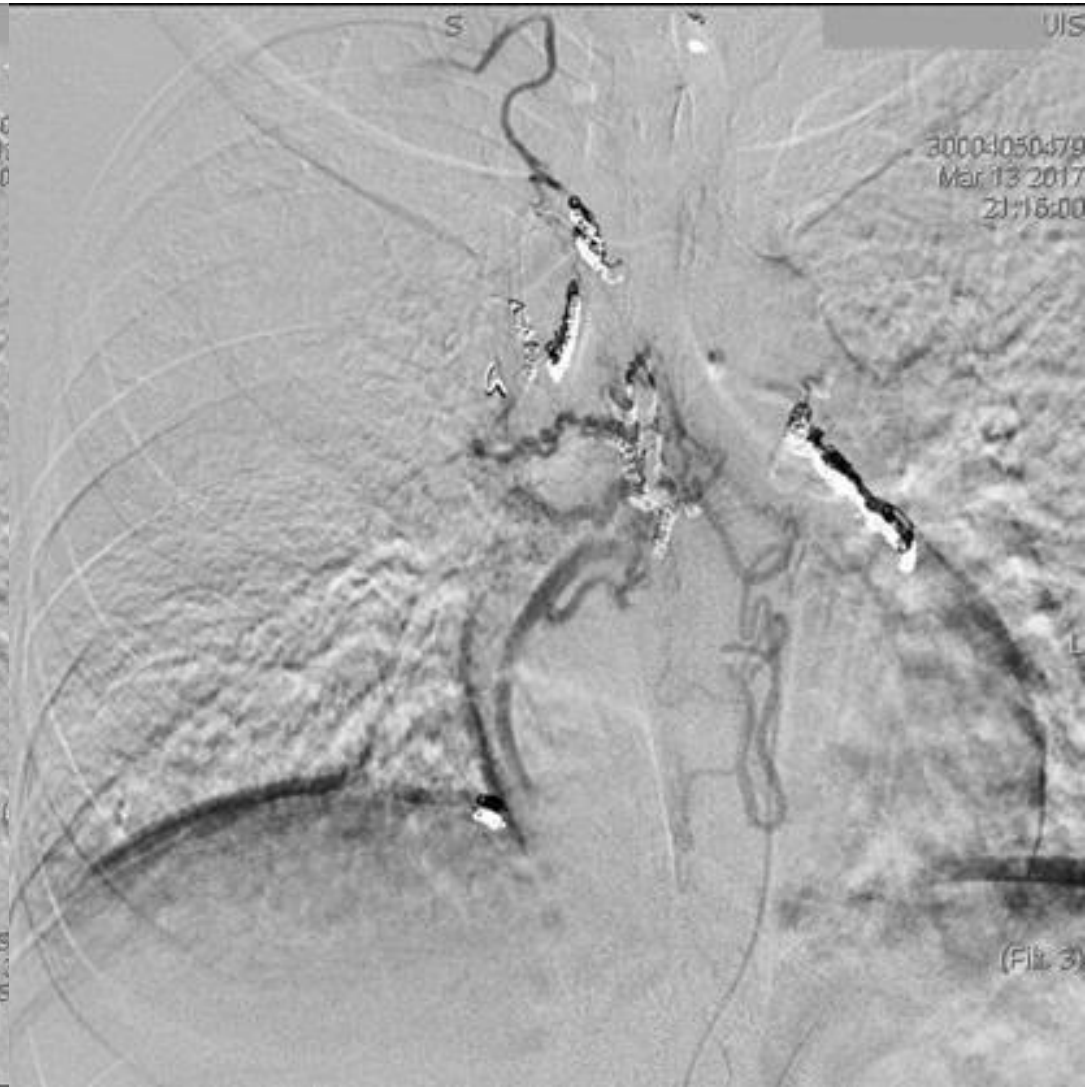

Artérioembolisation - Complication ...

Reflux du matériel d'embolisation

- Infarctus splénique
- Ischémie rénale (hypertension)
- Infarctus digestif
- Ischémie des membres inférieurs
- Ischémie cérébrale

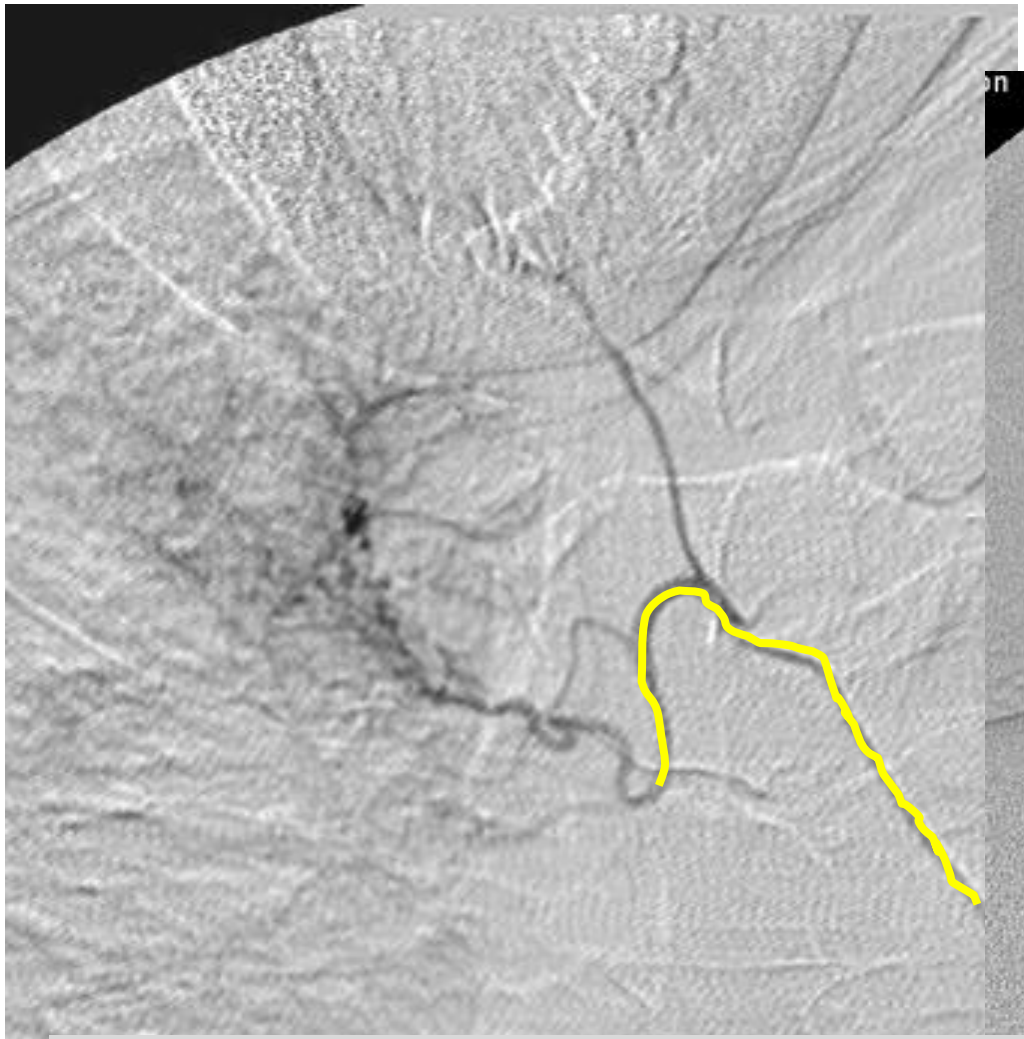

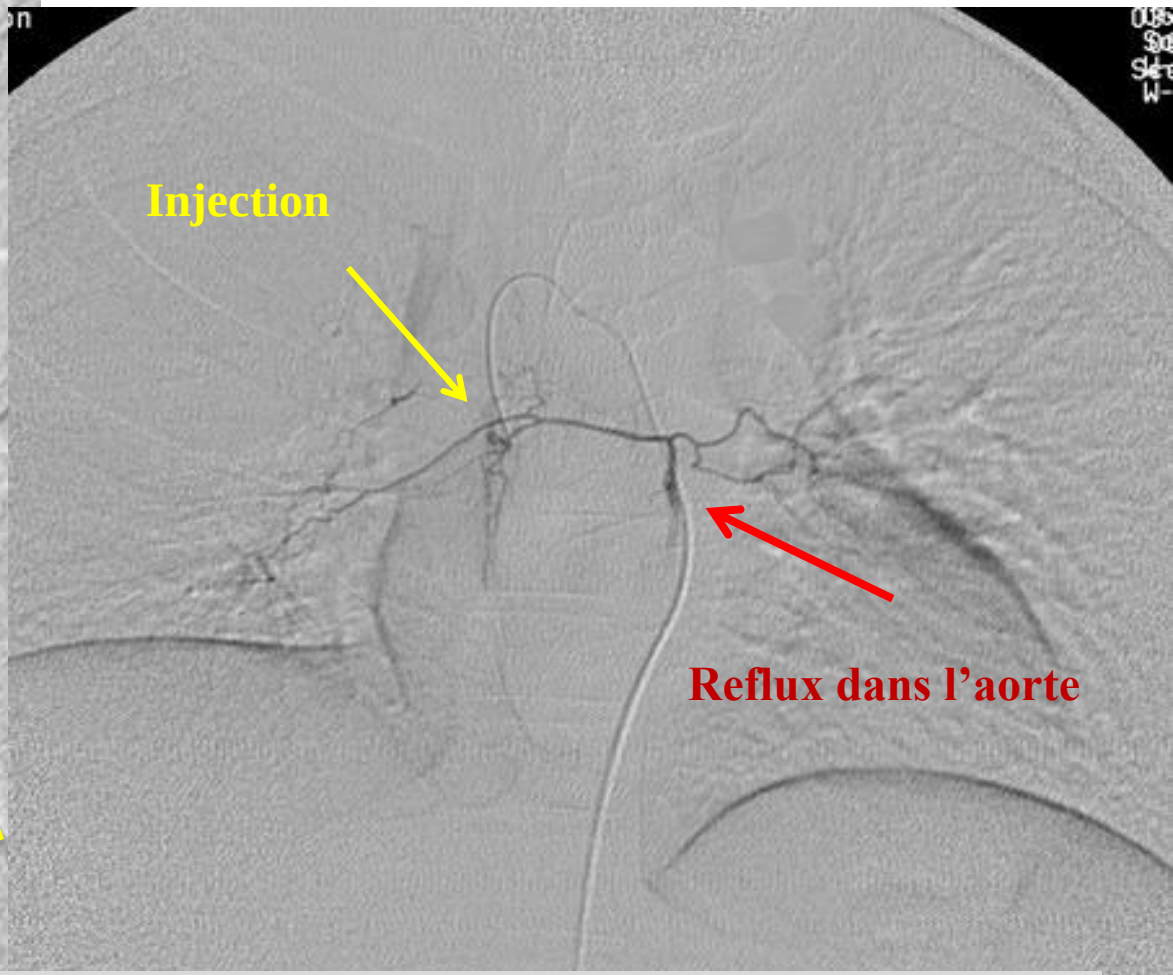

L' utilisation de microcathéter est quasi indispensable mais n' empêche pas les accidents par migration des billes

Artérioembolisation

Echecs secondaires

- <u>Récidive immédiate</u>
  - Echec d'identification des artères bronchiques
  - Thérapeutique par vaso-constricteurs
- <u>Récidive plus tardive</u>
  - Suppléance par des collatérales (ligatures, coils proximaux)
  - Recanalisation à distance (type d'embole)
  - Recrutement vasculaire (aspergillome)

Conclusion

Localisation - abondance – étiologie

Mécanisme
- Artériel pulmonaire ? => VOAP [Nécrose +++]
- Artériel bronchique ? => AEB

Anatomie

A améliorer : localisation du Rameau spinal antérieur médian (TBICD) et visualisation des anastomoses