Vendredi 25 novembre
12h30-13h
DES pneumologie

SÉMIOLOGIE RADIOLOGIQUE DES PNEUMOPATHIES INFECTIEUSES

Dr. Samia BOUSSOUAR

Imagerie Cardiovasculaire et Thoracique

Pitié Salpêtrière

ICT

MÉDECINE SORBONNE UNIVERSITÉ

GÉNÉRALITÉS

- 400 000 à 600 000 pneumonies / an en France
- **1ère cause de mortalité** infectieuse en Occident

Niederman MS, Am J Respr Crit Care Med 2001
lL;Washington et D.Palacio, 2010

QUELQUES DÉFINITIONS …

Communautaire = non immunodéprimé en ville ou dans les 48h d'une hospitalisation

- *Facteurs favorisants*: tabac, alcool, âge, immunodépression, malnutrition, obstruction (cancer, corps étranger) ...

Opportuniste = immunodépression sous jacente

Nosocomiale = milieu hospitalier ou > 48h après une hospitalisation

- *Facteurs favorisants* : hospitalisation prolongée, troubles de la conscience, intubations trachéales, ventilation assistée, chirurgie thoraco-abdominale.

PRINCIPAUX GERMES BACTÉRIENS…

Germes Gram positifs

Pneumocoque, Staphylocoque, Streptocoque, Listéria,

Germes Gram négatifs

Pyocyanique, E.Coli, Klebsielle, Hémophilus

Germes particuliers

Anaérobies, Legionnelle, Mycoplasme, Nocardia, Actinomycète, coxiella burneti

……

Agent infectieux identifié dans 30% des pneumonies

Fine MJ, Arch Inte Med, 1999

Cas n°1

Patiente de 31 ans

ATCD zona

Douleur thoracique gauche brutale et 39°

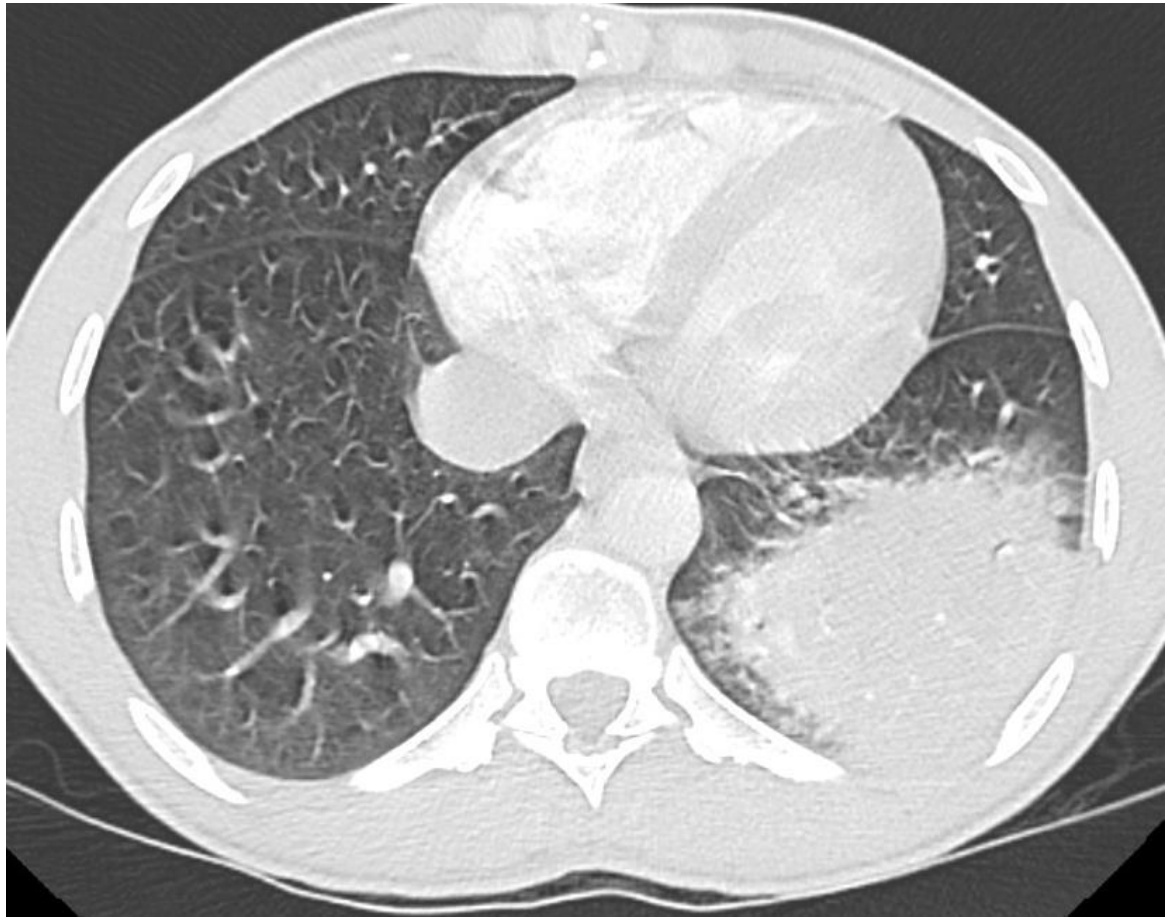

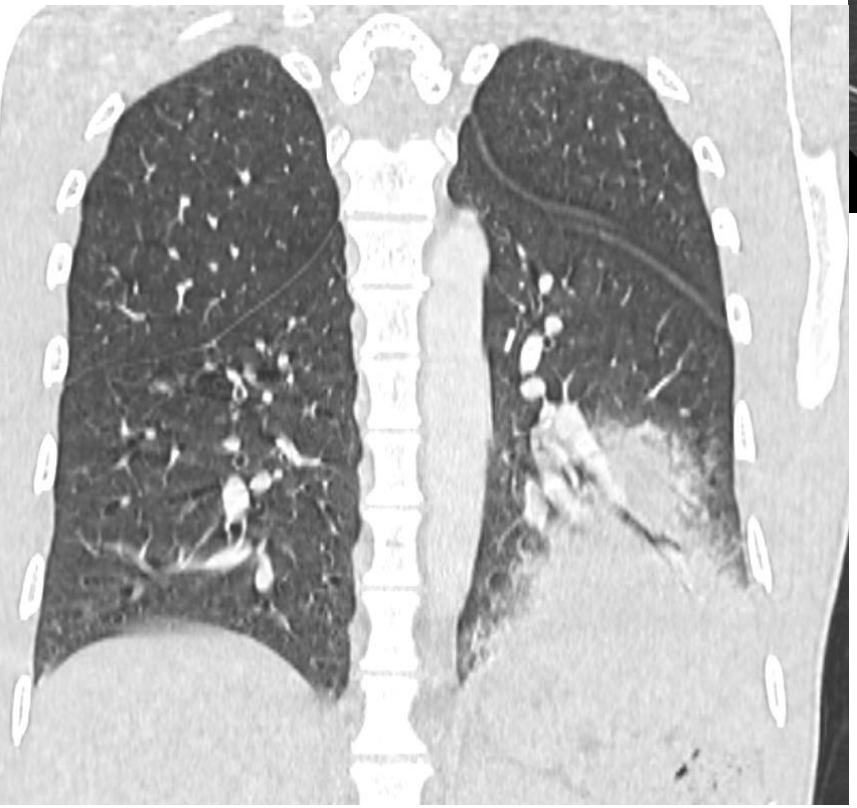

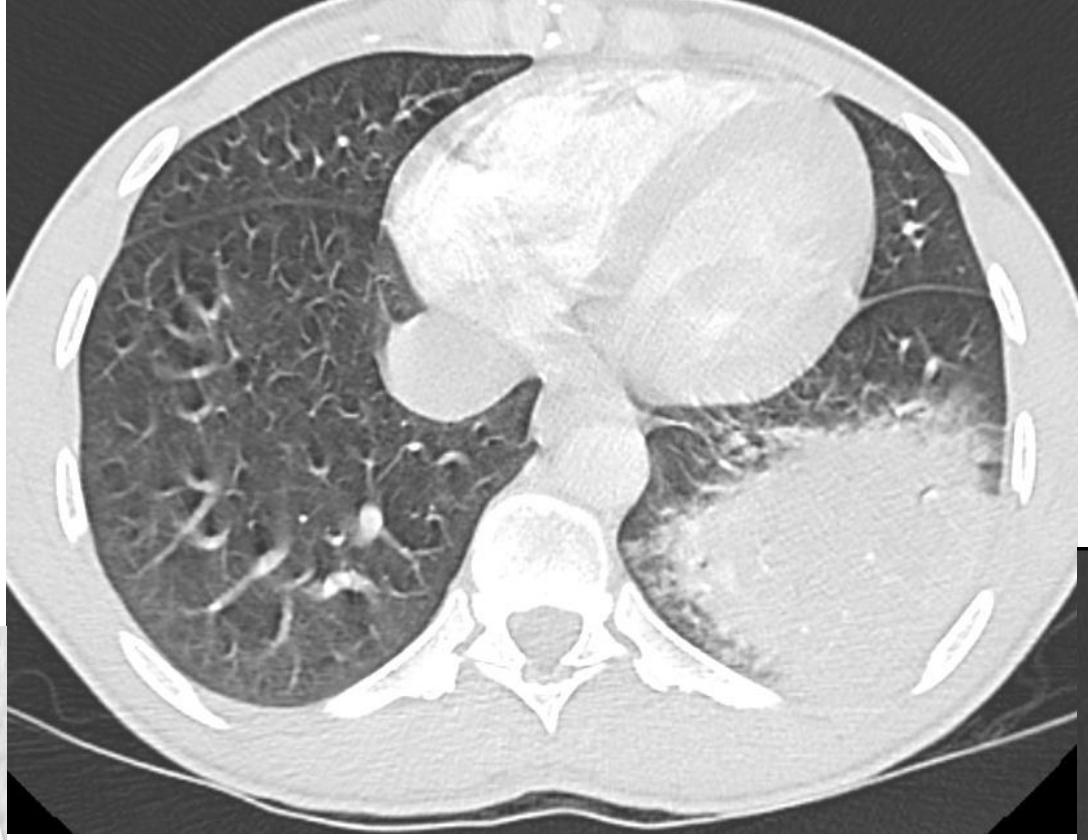

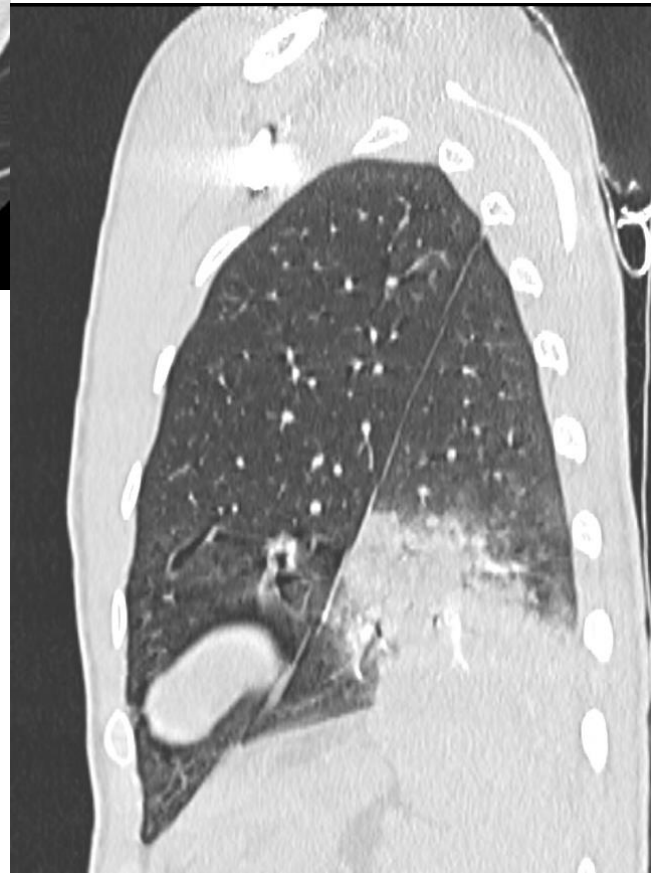

PNEUMONIES BACTÉRIENNES

Arguments pour l'infection:

- Foyer systématisé
- Bronchogramme aérien
- Appui scissural

Pneumonie à Pneumocoque

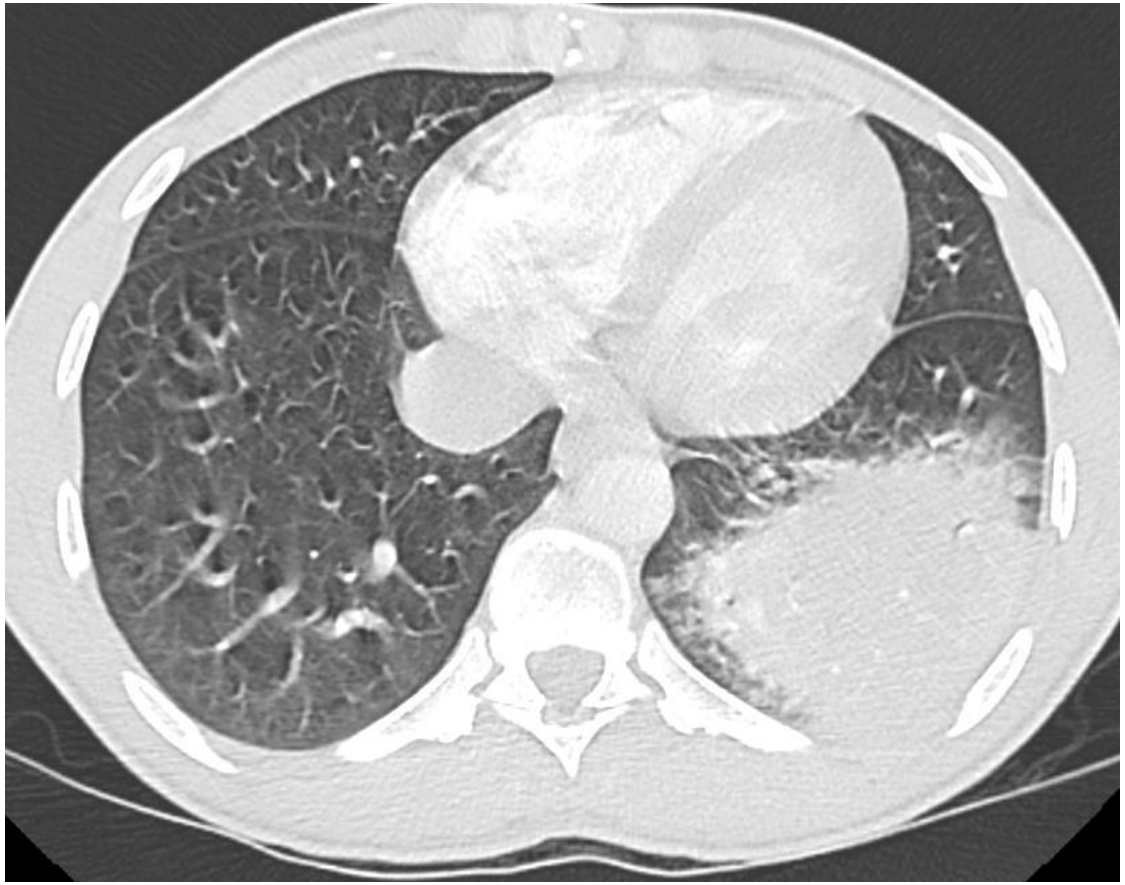

PNEUMOCOQUE

= *Streptococcus Pneumoniae*

Tableau clinique brutal

Signes généraux : fièvre 39-40°, frisson

Toux sèche qui devient productive +/- purulente dite d'aspect rouillé(crachat rouillé de Laennec)

40% des patients hospitalisés pour pneumonies communautaires documentée

Gharib AM, Med Clin North Am 2001

+/- épanchement pleural minime stérile dans 50%

Katz DS, Clin Chest Med 1999

Pneumocoque

PNEUMONIE LOBAIRE

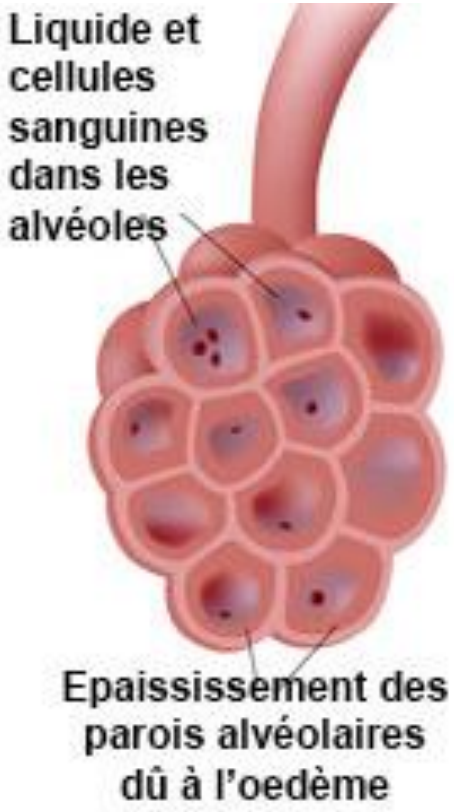

Foyer alvéolaire initial unique :

- Opacité alvéolaire
- floue
- homogène
- bronchogramme aérique
- souvent systématisée
- Evocateur de l'infection : non déclives / limite scissurale

<u>Germes à évoquer</u> :

Pneumocoque, mycoplasme, légionnelle

http://www.docteurclic.com/galerie-photos/image_3555.jpg

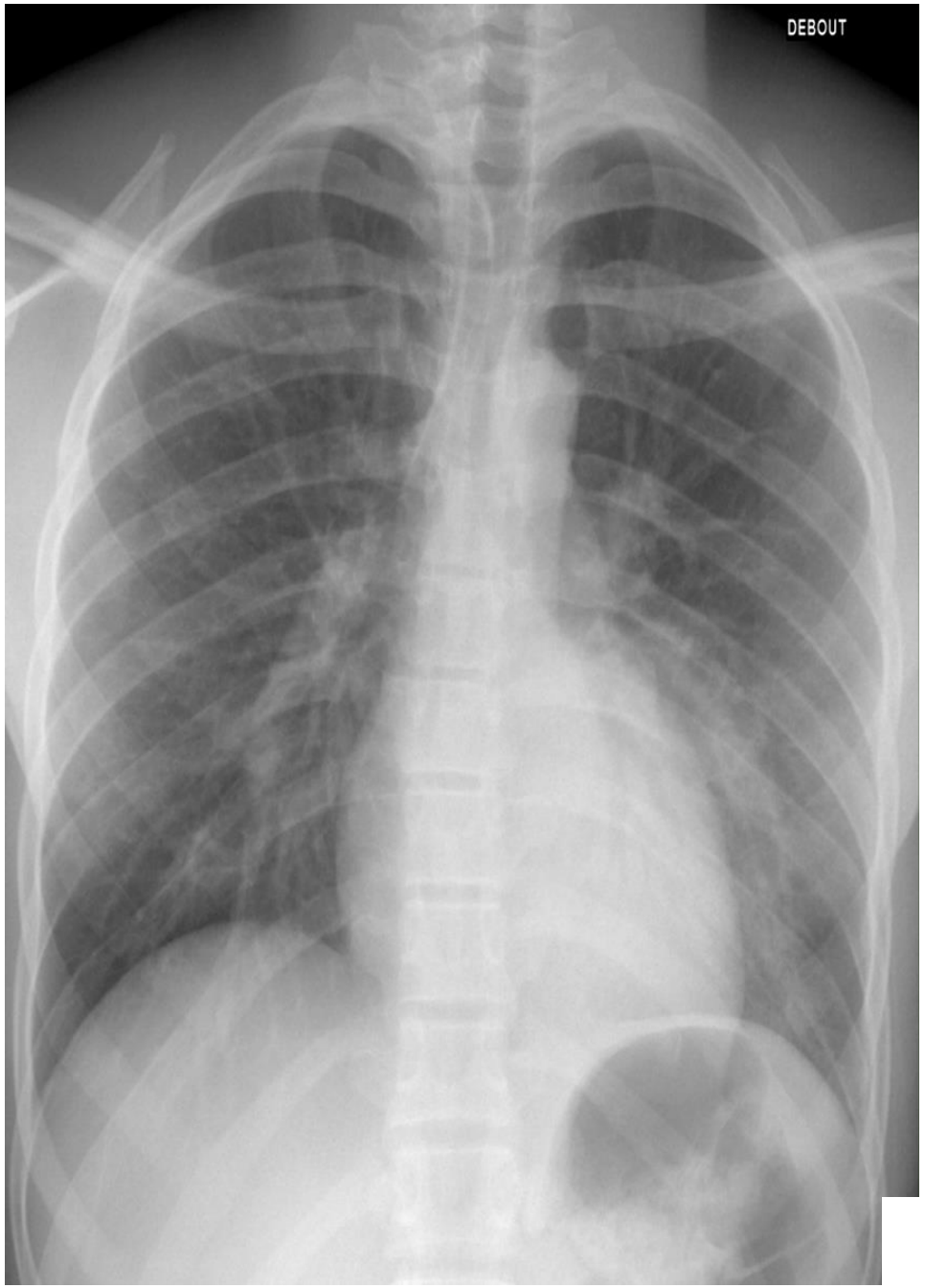
DEBOUT

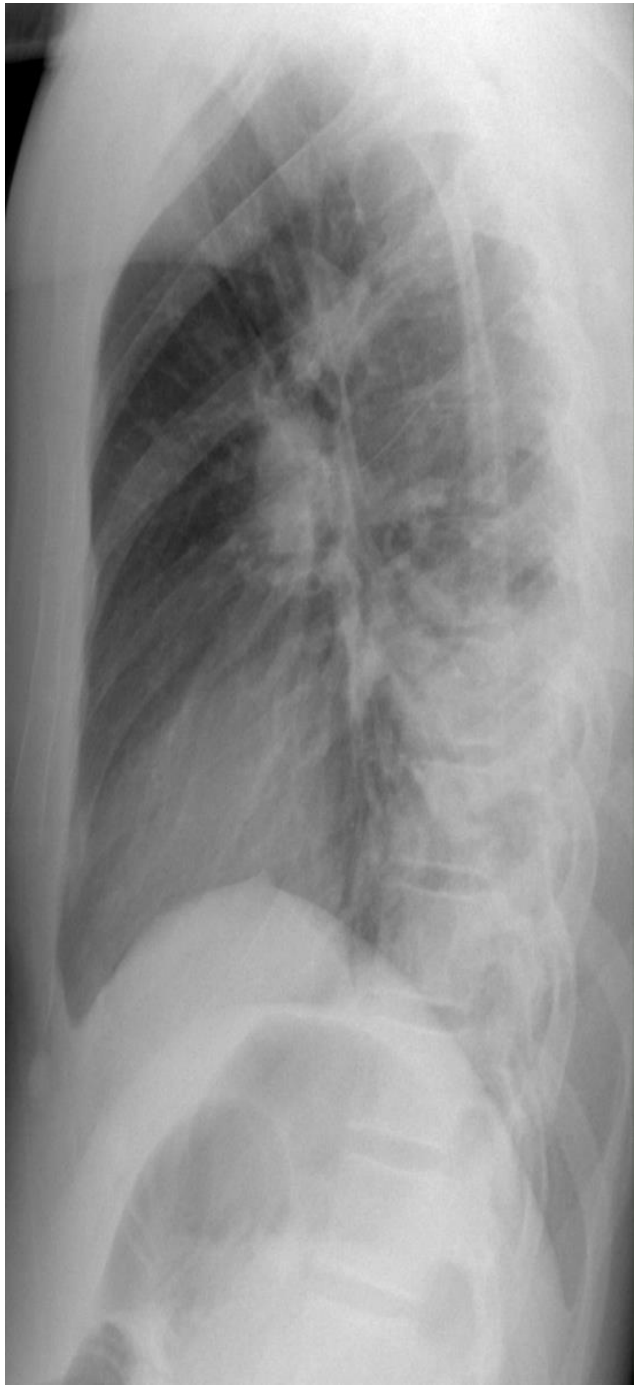

Pneumonie du lobe inférieur gauche

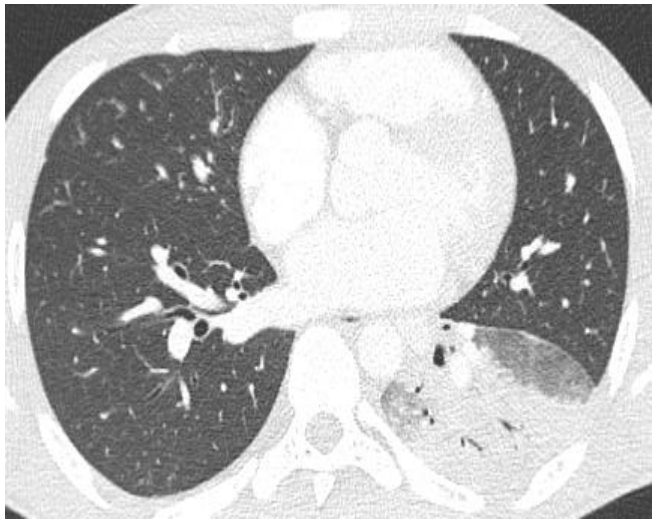

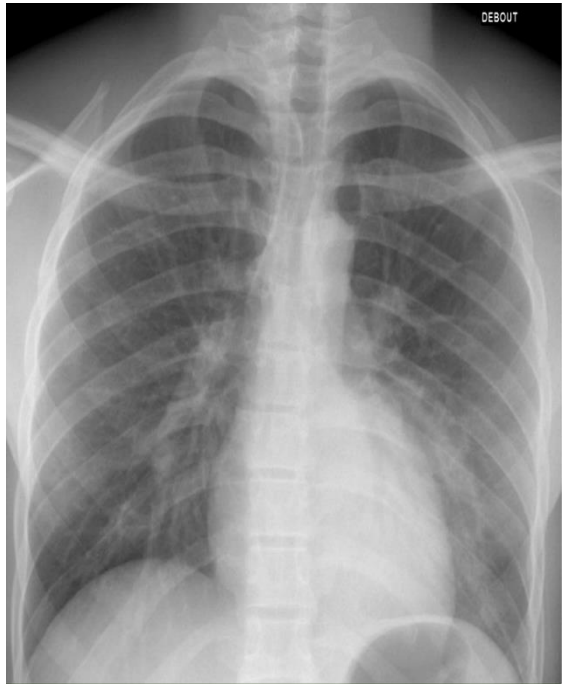

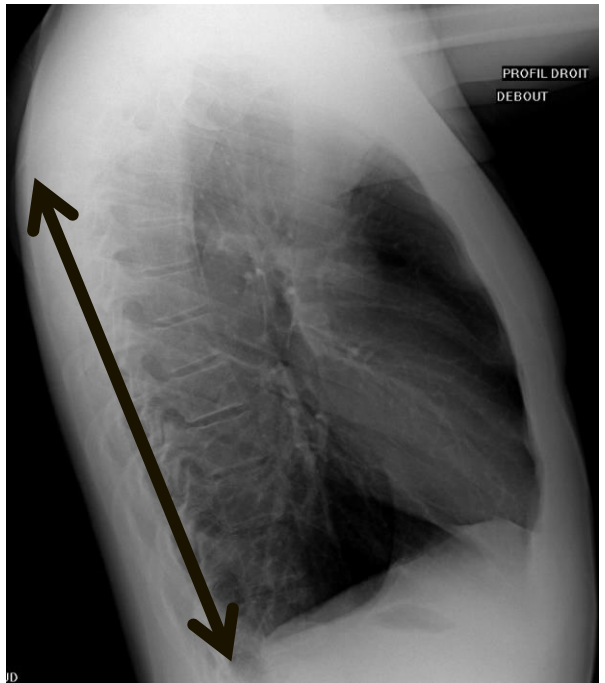

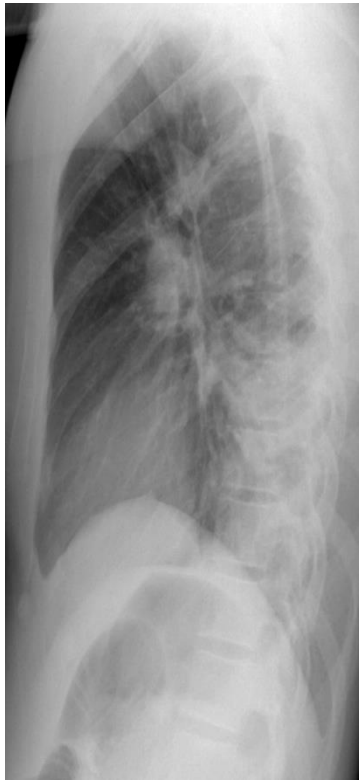

Gradient de densité vertébrale avec de haut en bas un aspect de plus en plus clair

Cas n°2

Homme 66 ans

Tabagisme sevré. Fièvre persistante à 4 jours d'un traitement probabiliste

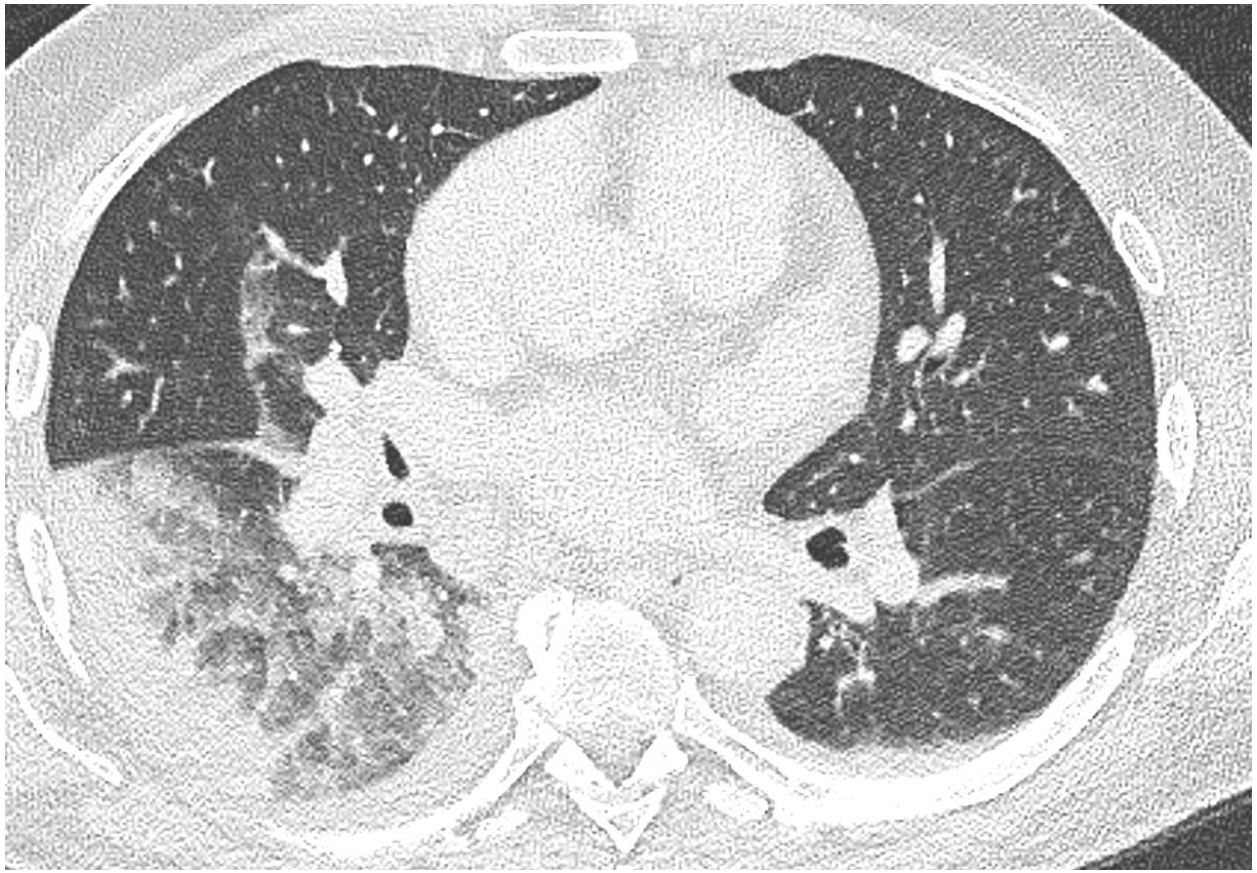

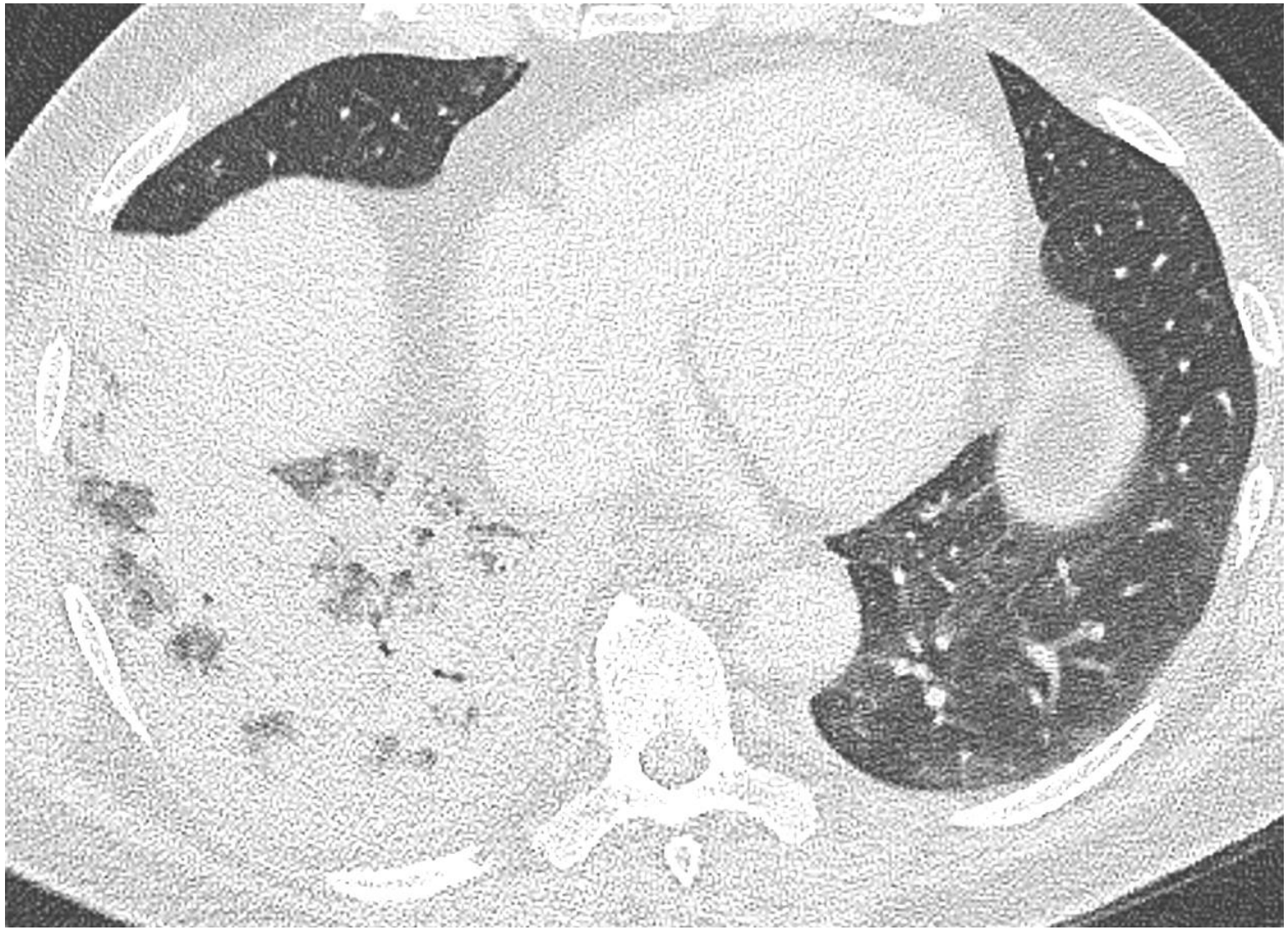

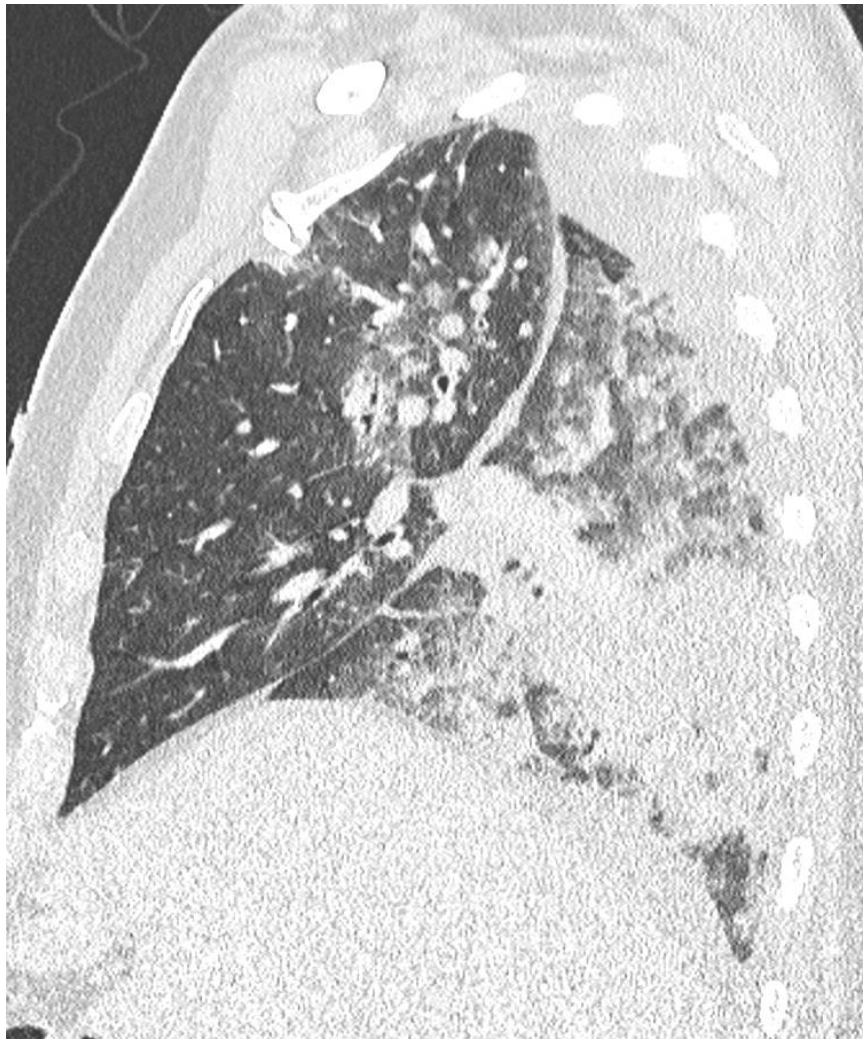

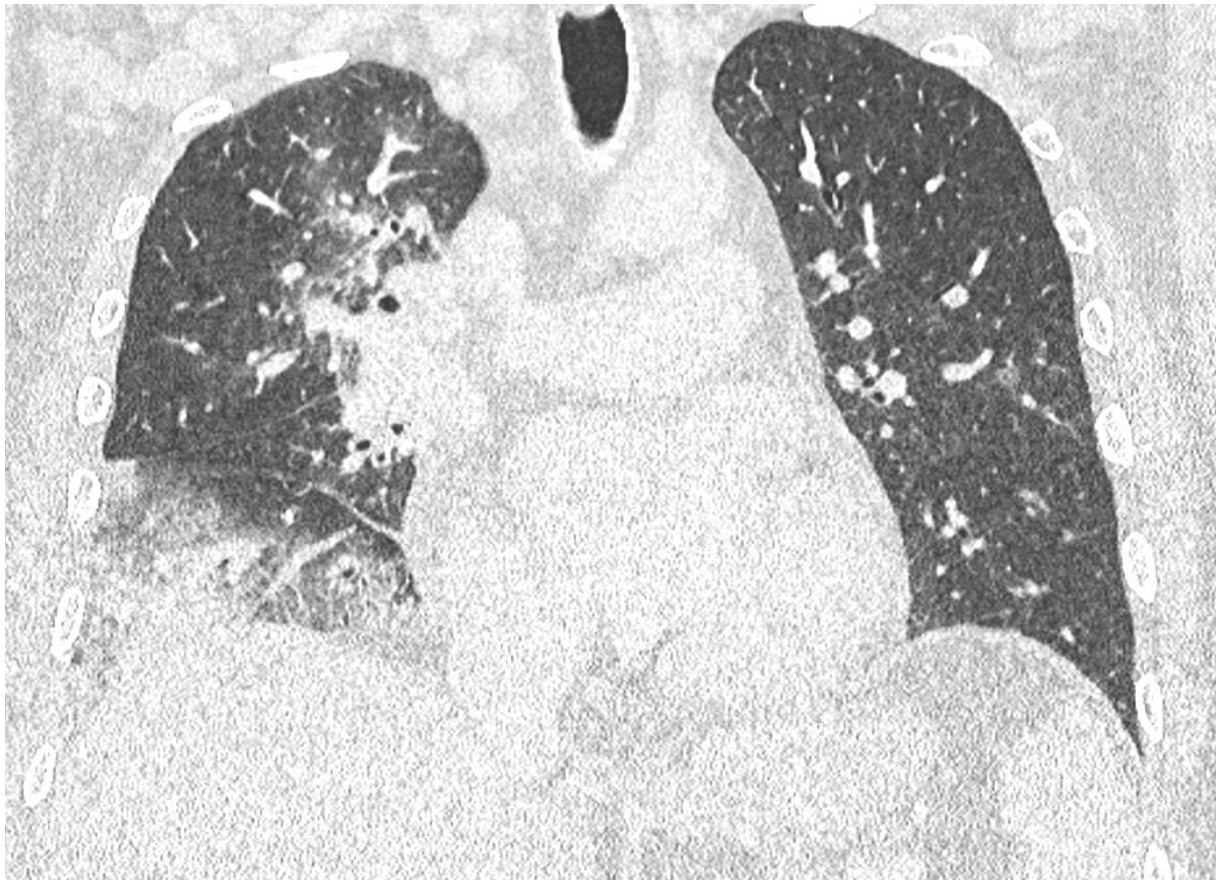

LÉGIONELLOSE

Coccobacilles à gram négatif

Progression rapide

Asthénie, fièvre

Signes digestifs

Signes neurologiques : convulsion, confusion, céphalées

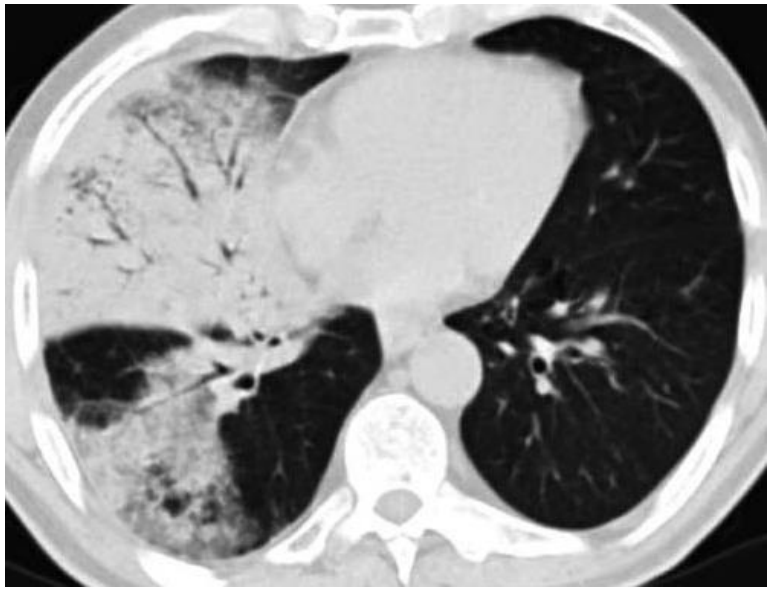

PNEUMONIE LOBULAIRE

Foyers bronchiolaires multiples

- nodules ou infiltrats
- lobulaires
- flous
- sans bronchogramme
- confluent

<u>Germes à évoquer</u> :

Staphylocoque, hémophilus, légionnelle

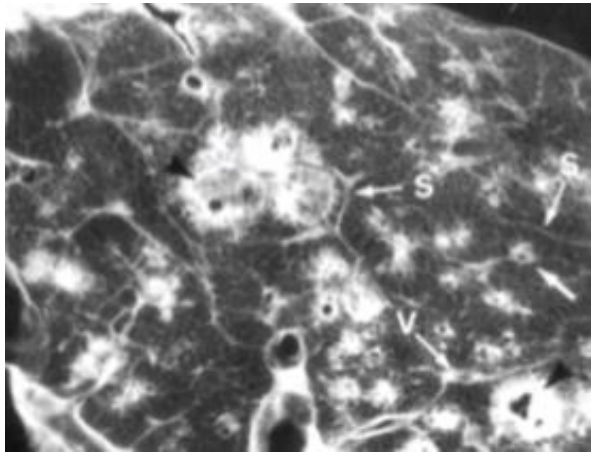

S.Hantous

Pneumonie lobaire = Pneumonie

- Limitée par la plèvre
- Atteinte par contiguïté
- Foyer souvent unique
- « Alvéolite »

Germes les plus fréquents :

Légionellose, Klebsielle, Pneumocoque

Pneumonie lobulaire *= Broncho-pneumonie*

- Atteinte péri-bronchiolaire
- Multi-lobulaires avec parenchyme sain
- Bronchiolite associée à l'alvéolite

Germes les plus fréquents :

Staphylocoque, BGN

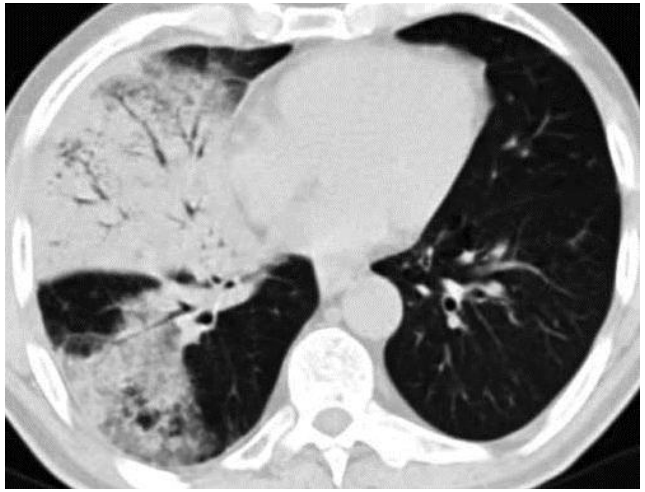

Legionellose

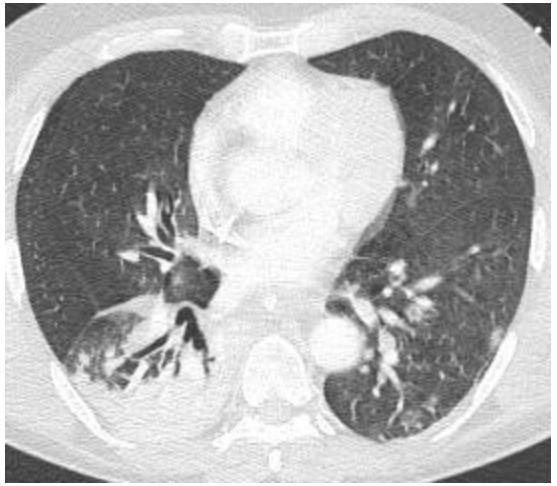

Pneumocoque

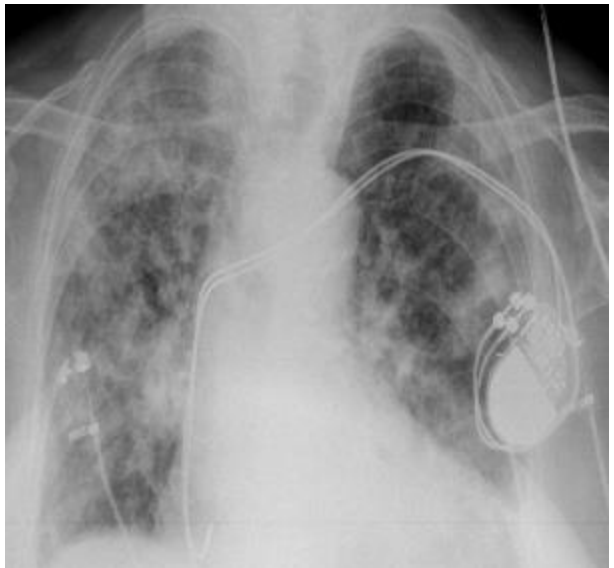

Cas n°3

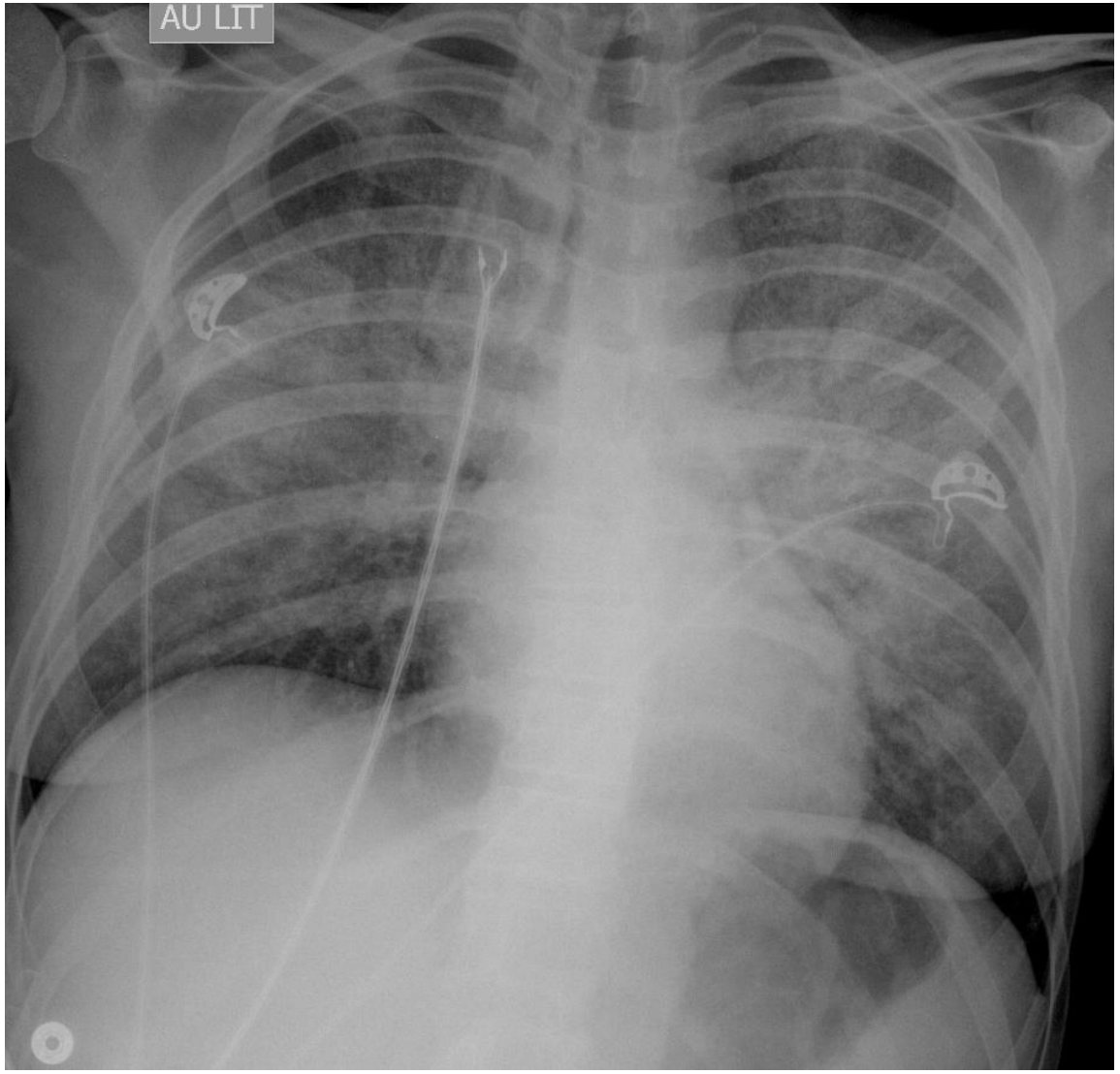

Patiente de 37 ans admise au GHPS pour détresse respiratoire aigue, polypnée, apyrétique, AEG depuis 6 mois, Saturation 80% en air ambiant, PaO2= 49mmHg

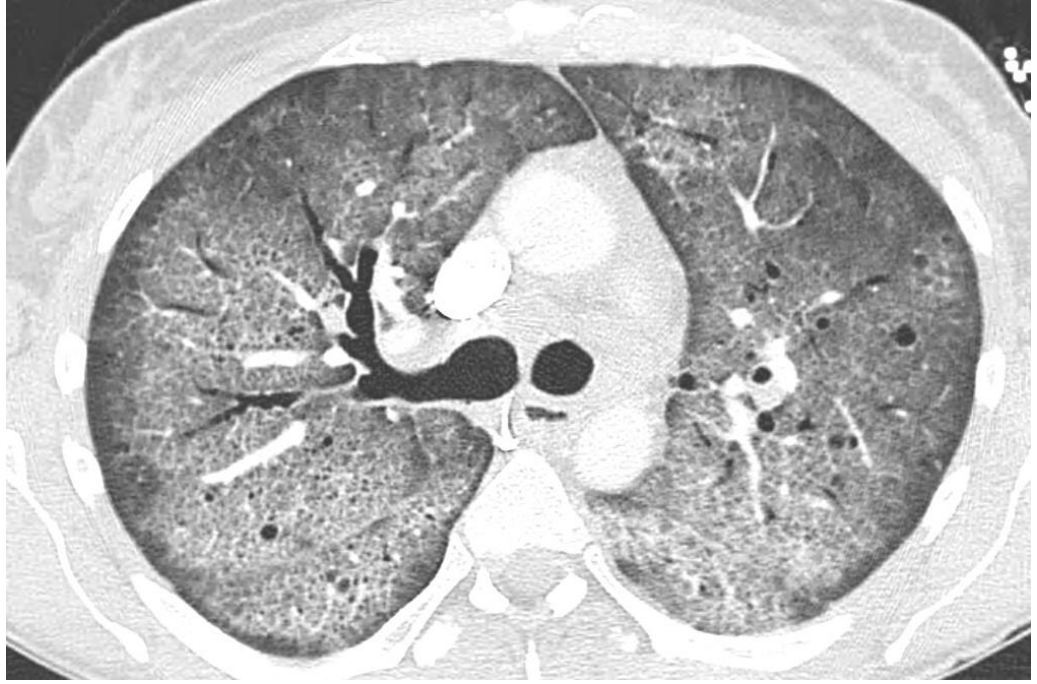

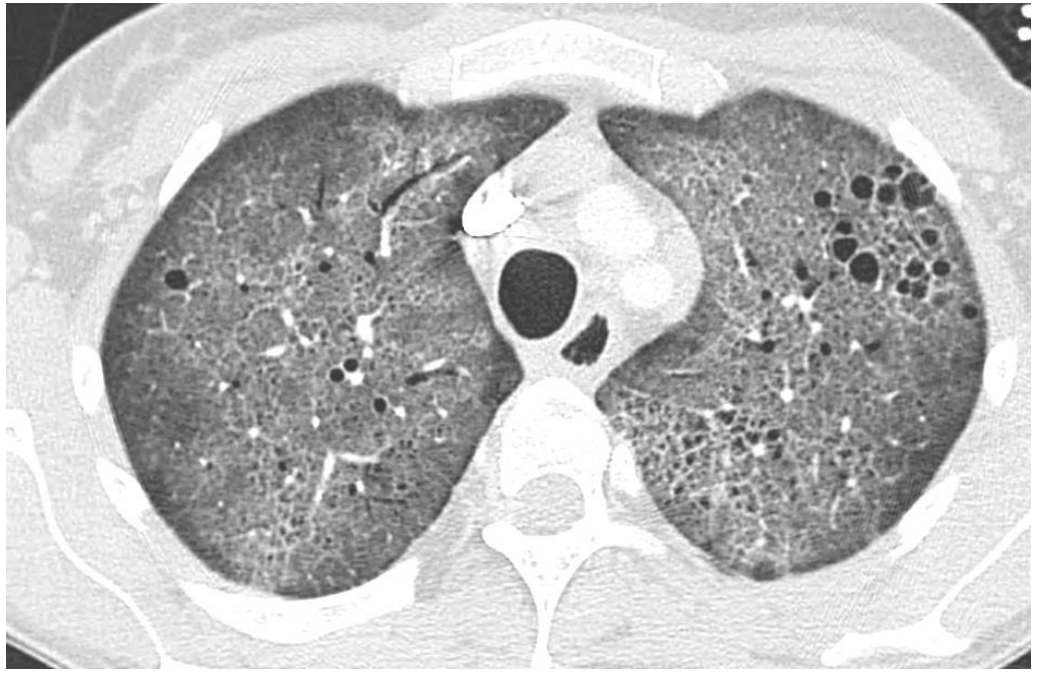

PNEUMOCYSTOSE

VERRE DEPOLI *central inconstant*

BILATERAL ET SYMÉTRIQUE

Kystes *(5-30mm) 30%*

Pas d'hypertension veineuse

Tout verre dépoli aigu chez un adulte jeune est une pneumocystose révélant une infection VIH jusqu'à preuve du contraire

PNEUMONIE INTERSTITIELLE

Atteinte diffuse interstitielle, alvéolaire et bronchiolaire

Verre dépoli ++++

<u>Germes à évoquer</u> :

1. Pneumocystose si immunodépression
2. Intra-cellulaires: mycoplasmes, chlamydiae
3. Virale

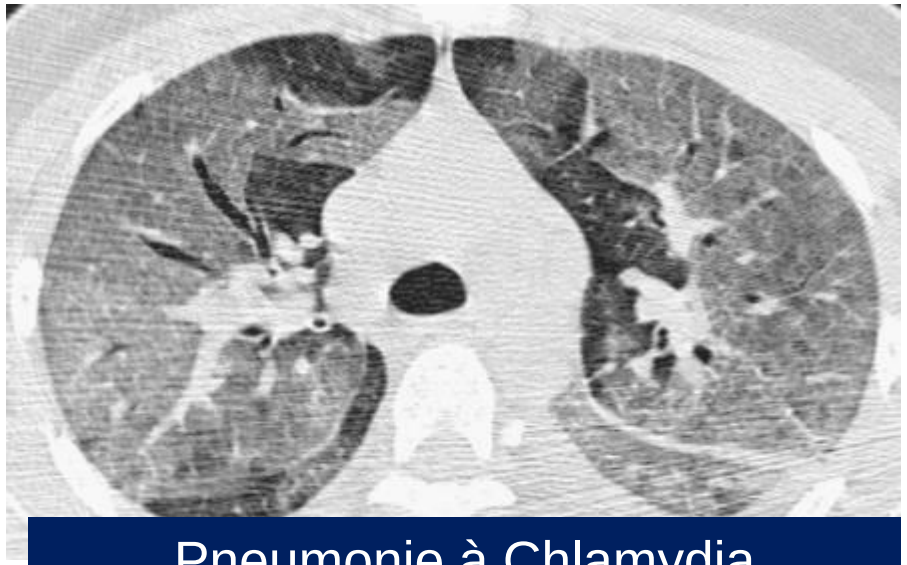

Pneumonie à Chlamydia

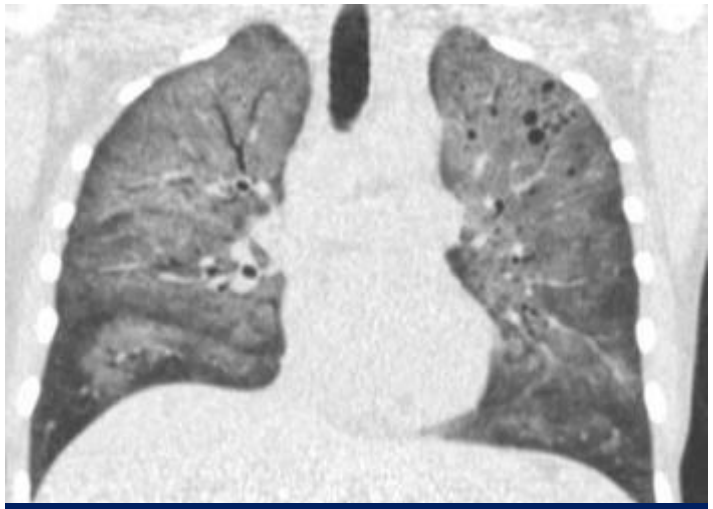

Pneumocystose

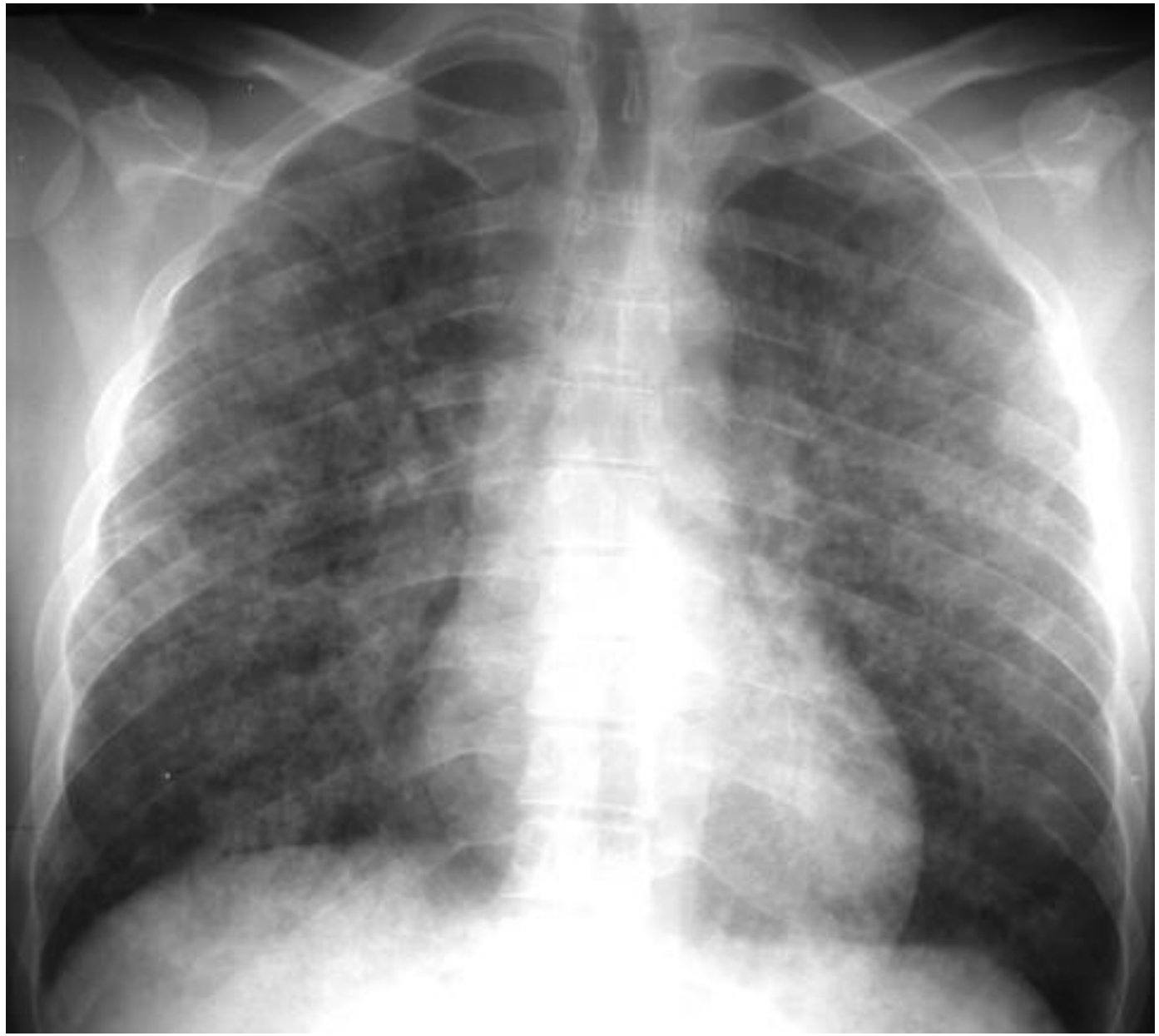

Patiente de 23 ans avec dyspnée fébrile – Aucun antécédent rapporté

Cas n°4

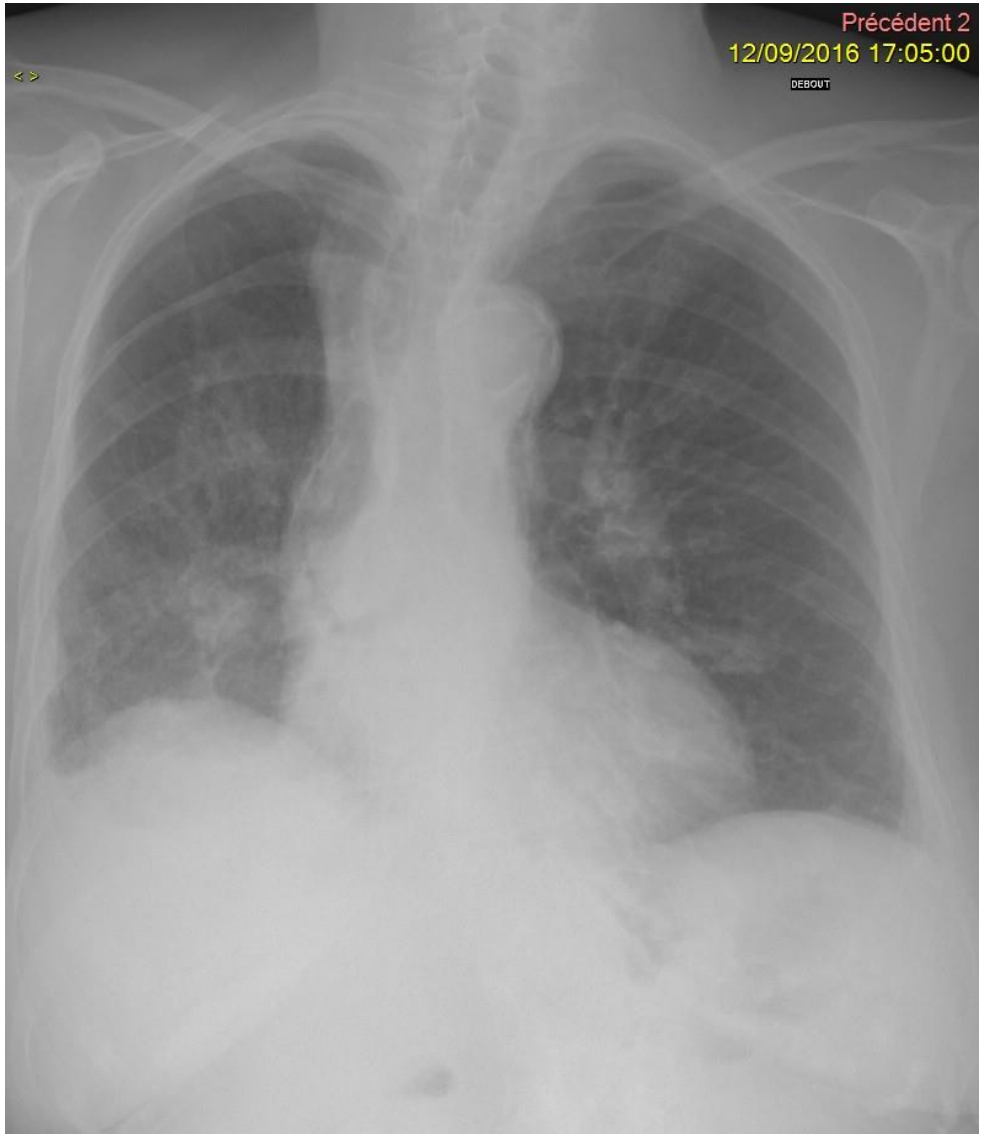
Précédent 2
12/09/2016 17:05:00
DEBOUT

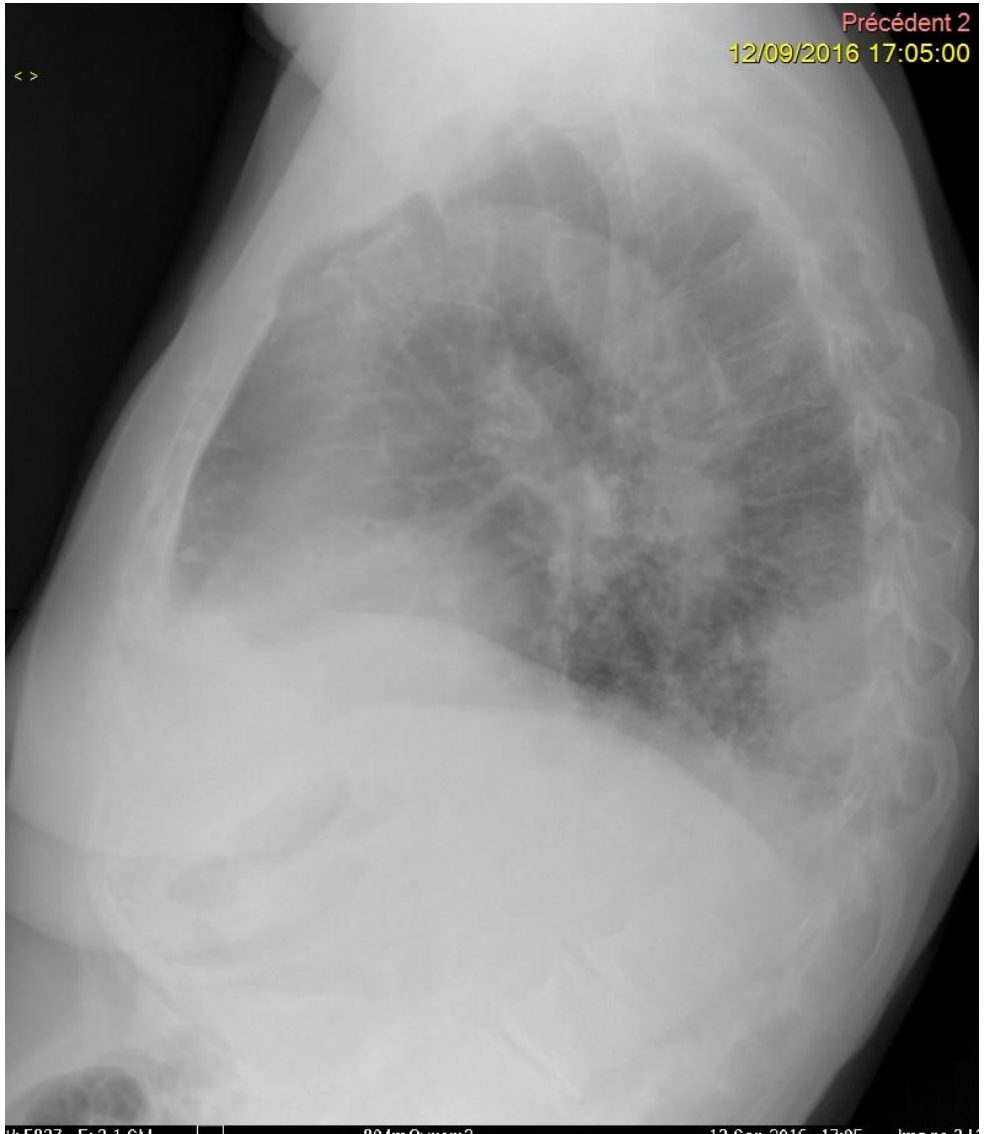
Précédent 2
12/09/2016 17:05:00

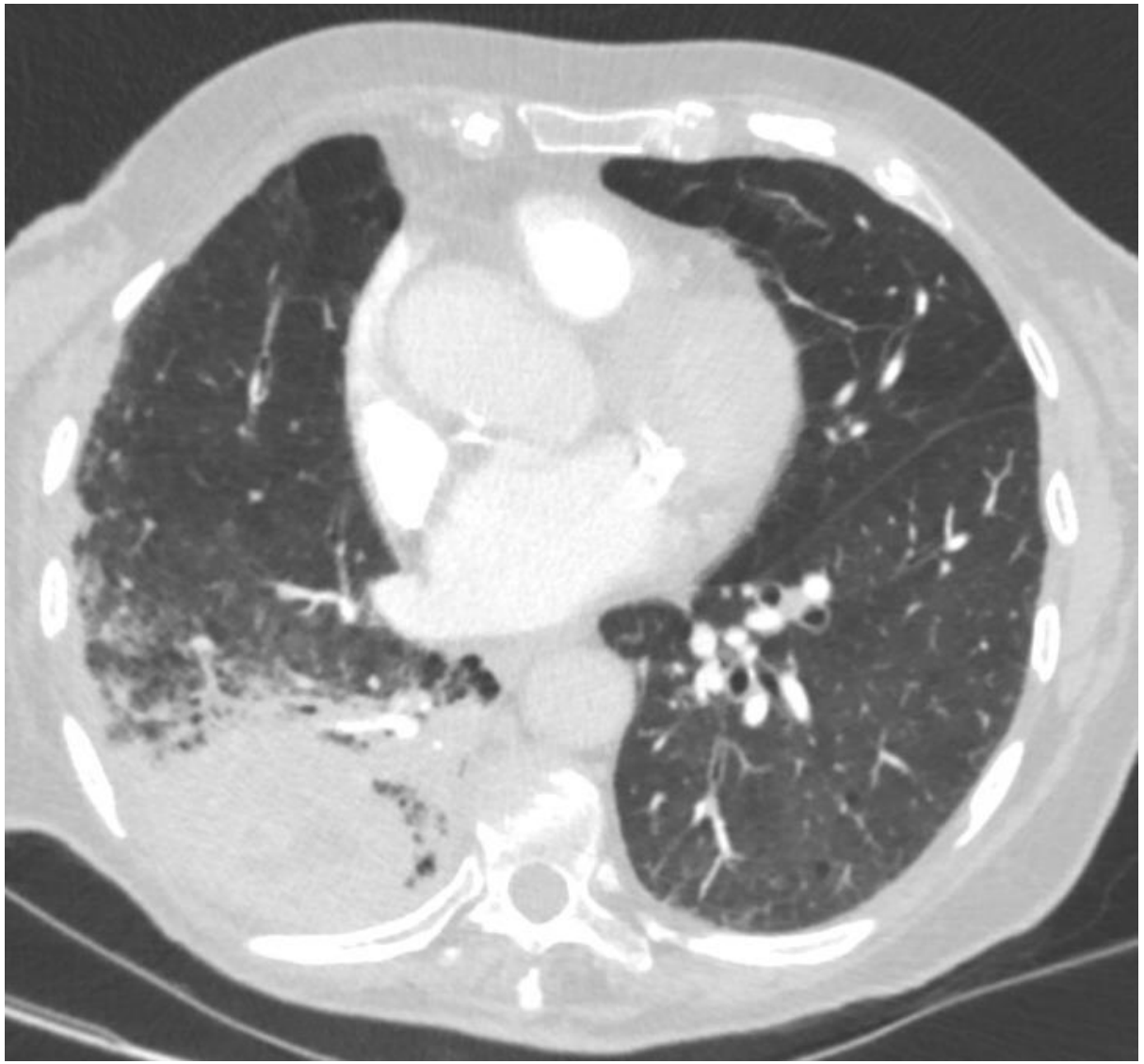

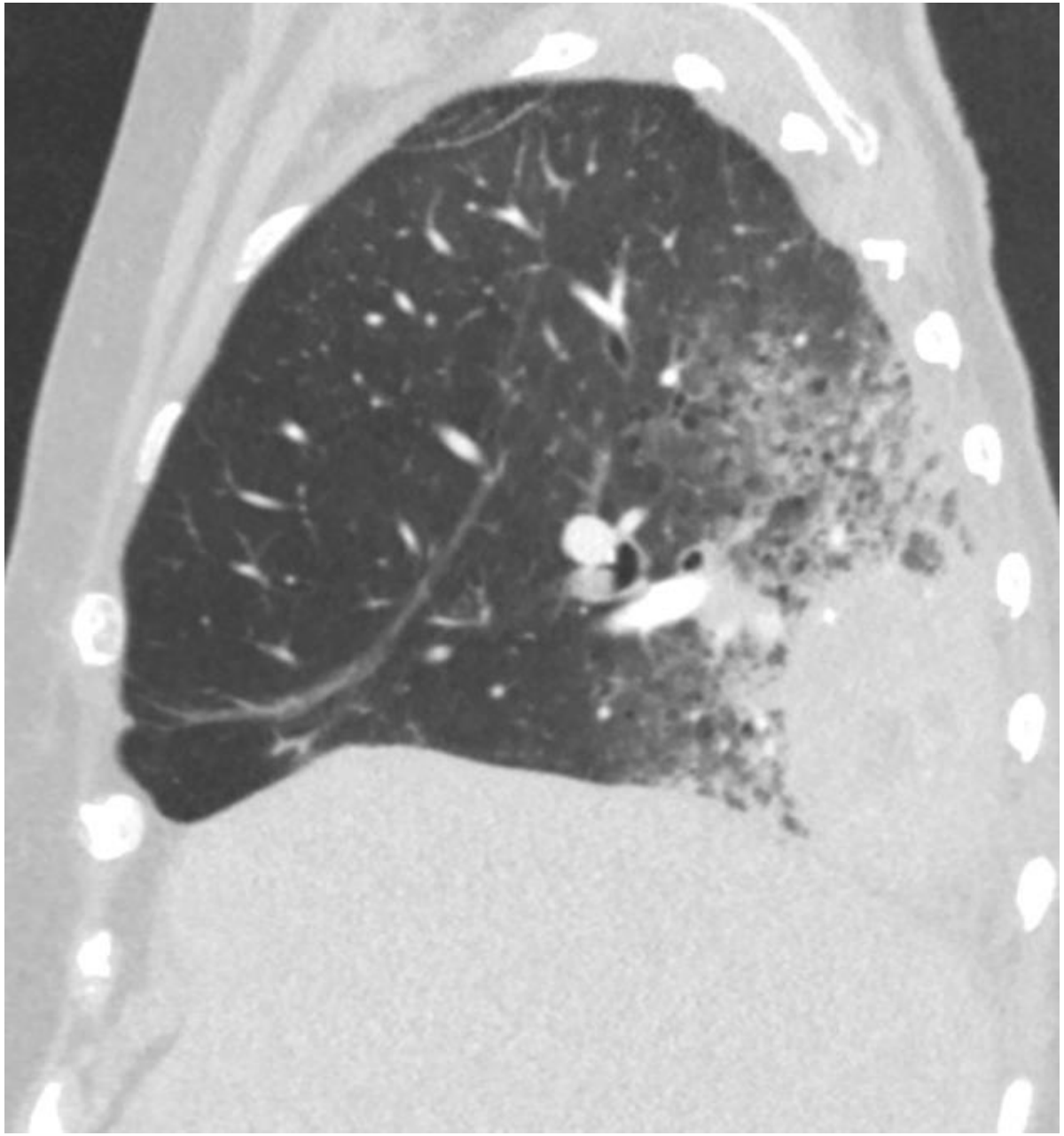

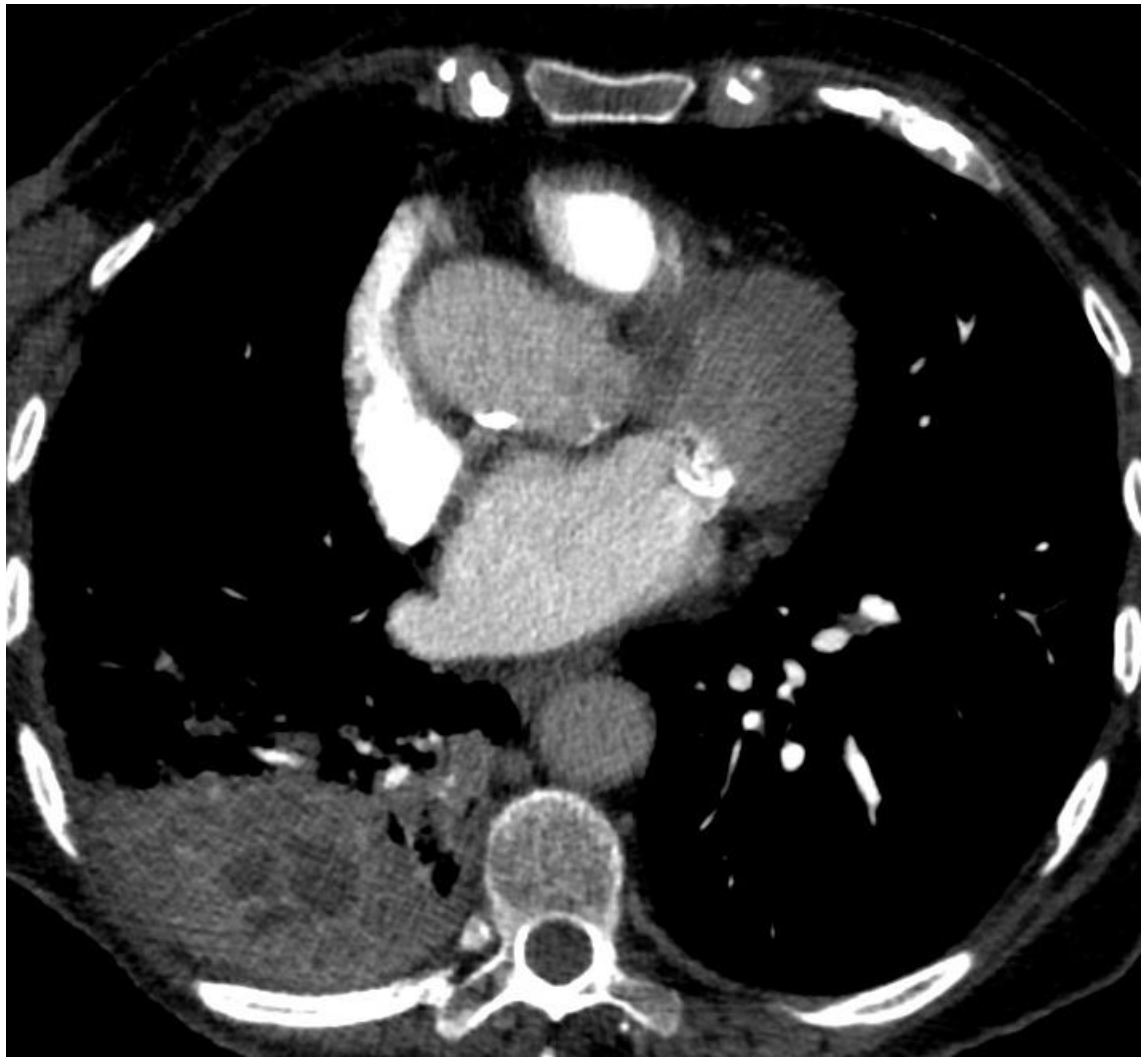

KLEBSIELLA PNEUMONIAE

Bacille gram négatif

Terrain : OH, maison de soins

Bombement des scissures (importants exsudats inflammatoires)

Epanchement pleural dans 50%

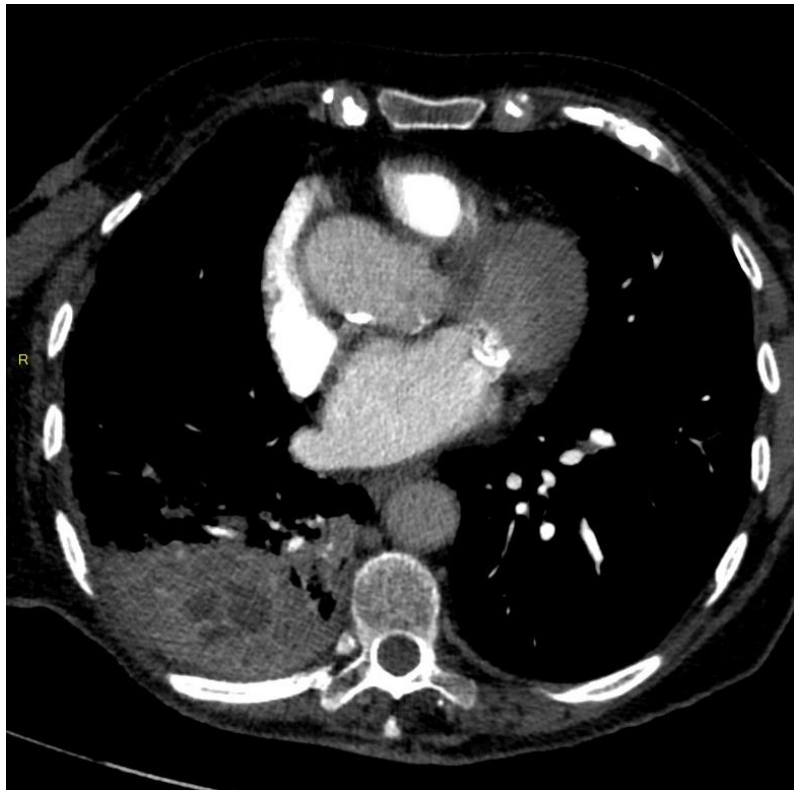

PNEUMONIE NÉCROSANTE

= abcès = cavité pleine de pus secondaire à une nécrose dans un foyer de pneumonie

= suppurée cavitaire

Porte d’entrée bronchique (localisation unique) ou sanguine (localisation multiples)

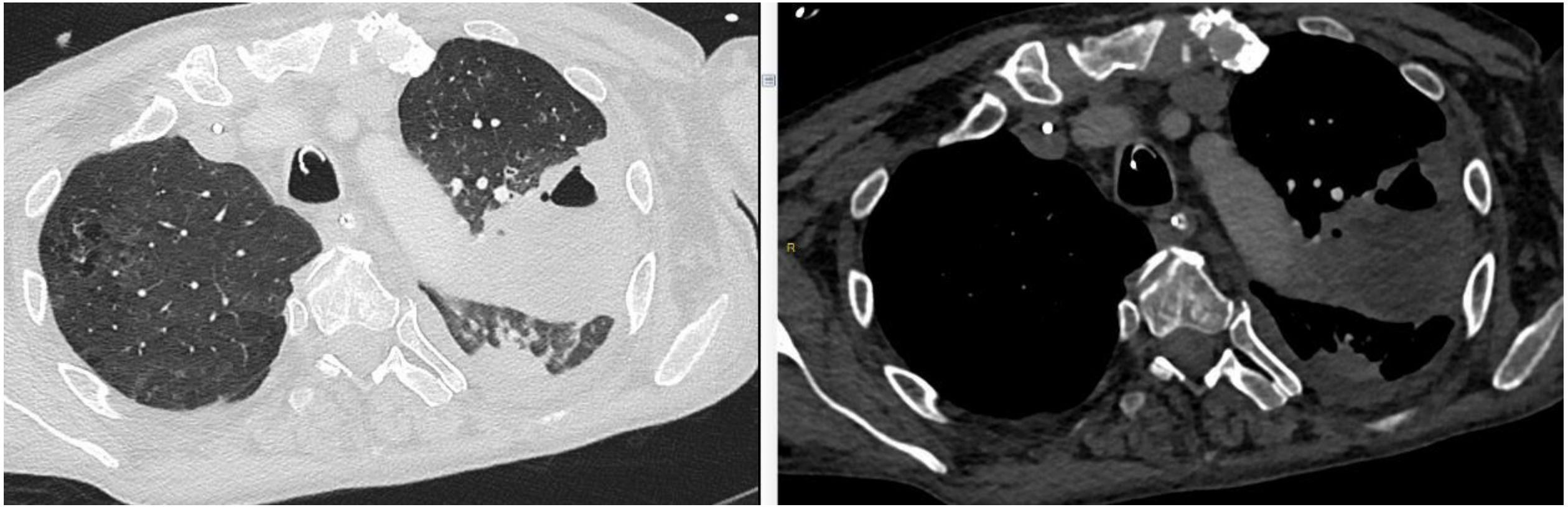

Pneumonie nécrosante = Abcès = Cavité pleine de pus

Porte d’entrée bronchique (localisation unique) ou sanguine (localisation multiples)

<u>Germes principaux à évoquer</u> : staphylocoque, anaérobie, klebsielle, tuberculose, champignons

20ans, pas d'antécédent, 40°, hémoptysie

Pneumonie nécrosante aiguë à staphylocoque doré, sécréteur de la toxine de Panton-Valentine, à évoquer systématiquement chez un sujet jeune, sans antécédent, d'évolution rapide, > 70 % de décès.

Tableau 4 Principales différences entre pneumonie nécrosante à SARM LPV+ et pneumonie communautaire.

	Pneumonie nécrosante à SA LPV +	Pneumonie communautaire
Terrain	Sujets jeunes sans antécédent ni comorbidité	Sujets plus âgés avec antécédent et comorbidité
Prodromes	Syndrome pseudogrippal, épisode viral des voies aériennes supérieures	
Présentation clinique	Fièvre > 39 °C, tachycardie > 140/min, hypotension artérielle (choc d'apparition rapide)	Fièvre variable, absence d'état de choc d'emblée
	Hémoptysie	Expectorations purulentes
	Lésions nécrotiques laryngées	Absence de lésions nécrotiques
NFS	Leucopénie	Hyperleucocytose
Radiographie de thorax	Atteinte multilobaire Pleurésie ± purulente	Atteinte unilobaire Pleurésie peu fréquente
Évolution	Recours très fréquent à la ventilation mécanique (75 %) Mortalité élevée (> 75 %)	Ventilation mécanique moins fréquente Mortalité plus faible

S.Mortaza, reanimation 2010

Cas n°5

Homme 44 ans, toux et AEG

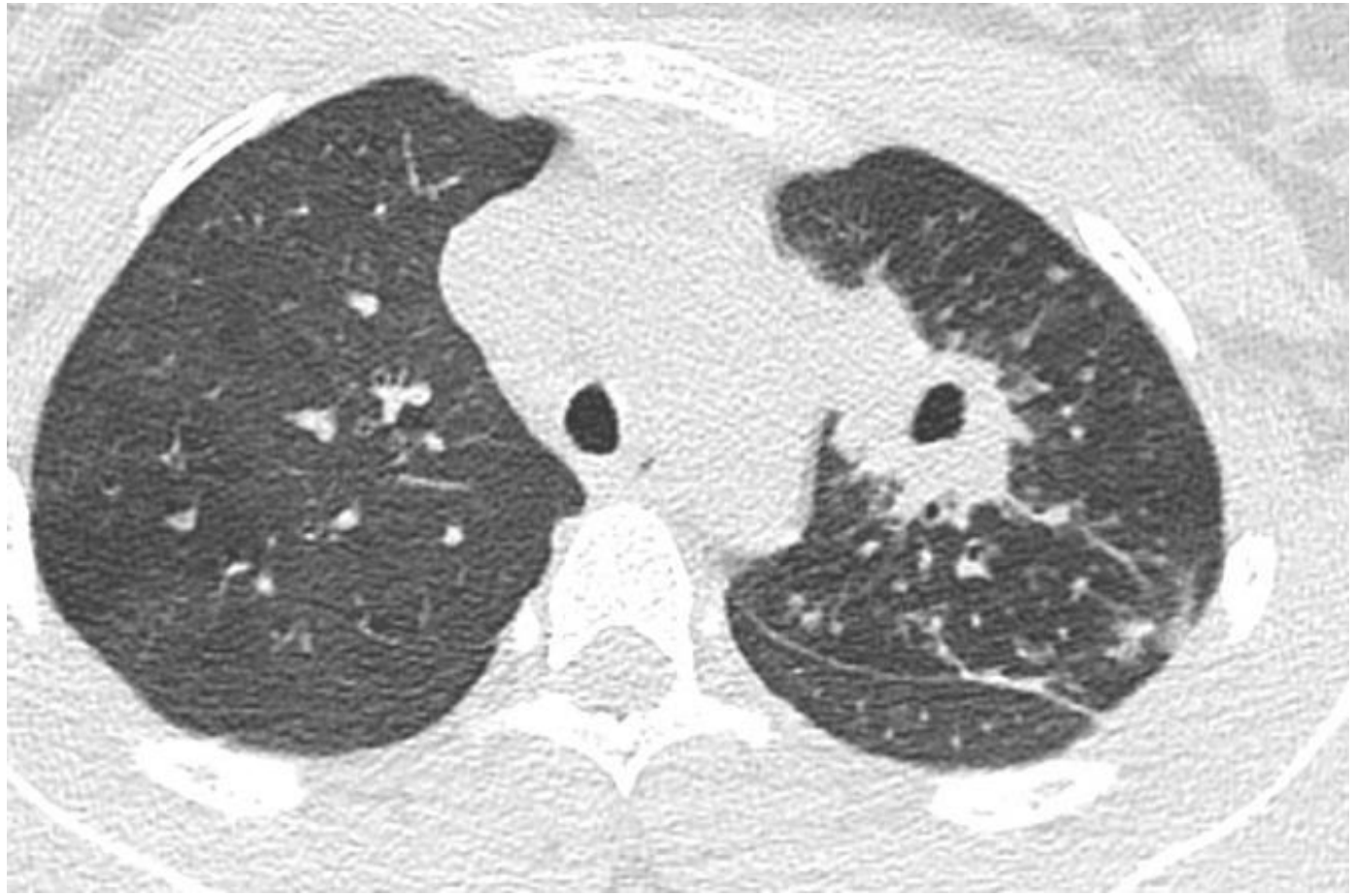

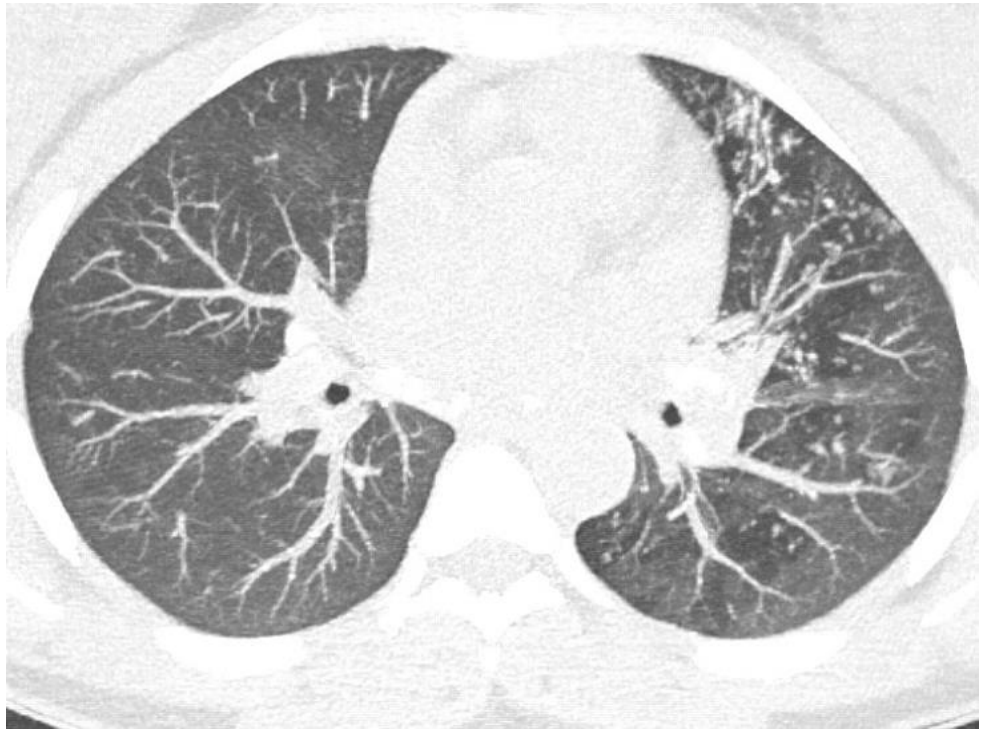

Devant des nodules bronchiolaires

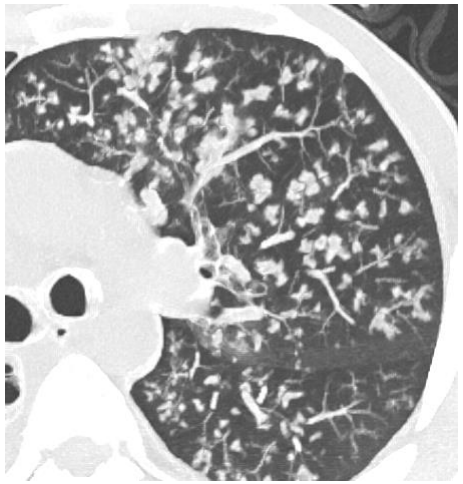

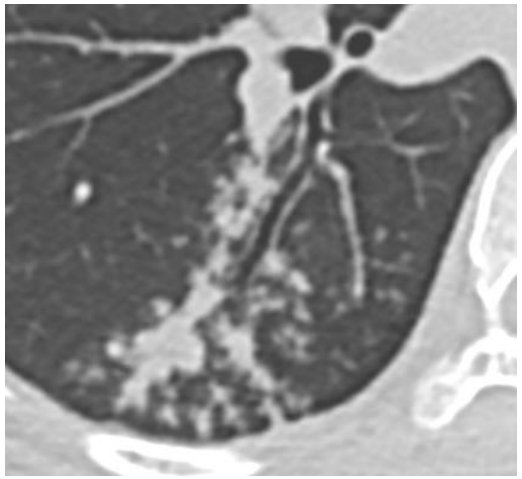

Devant des nodules excavés

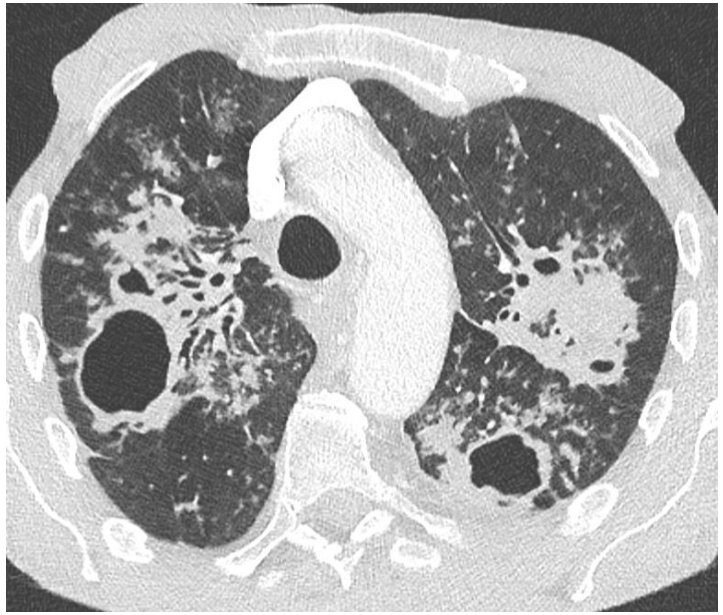

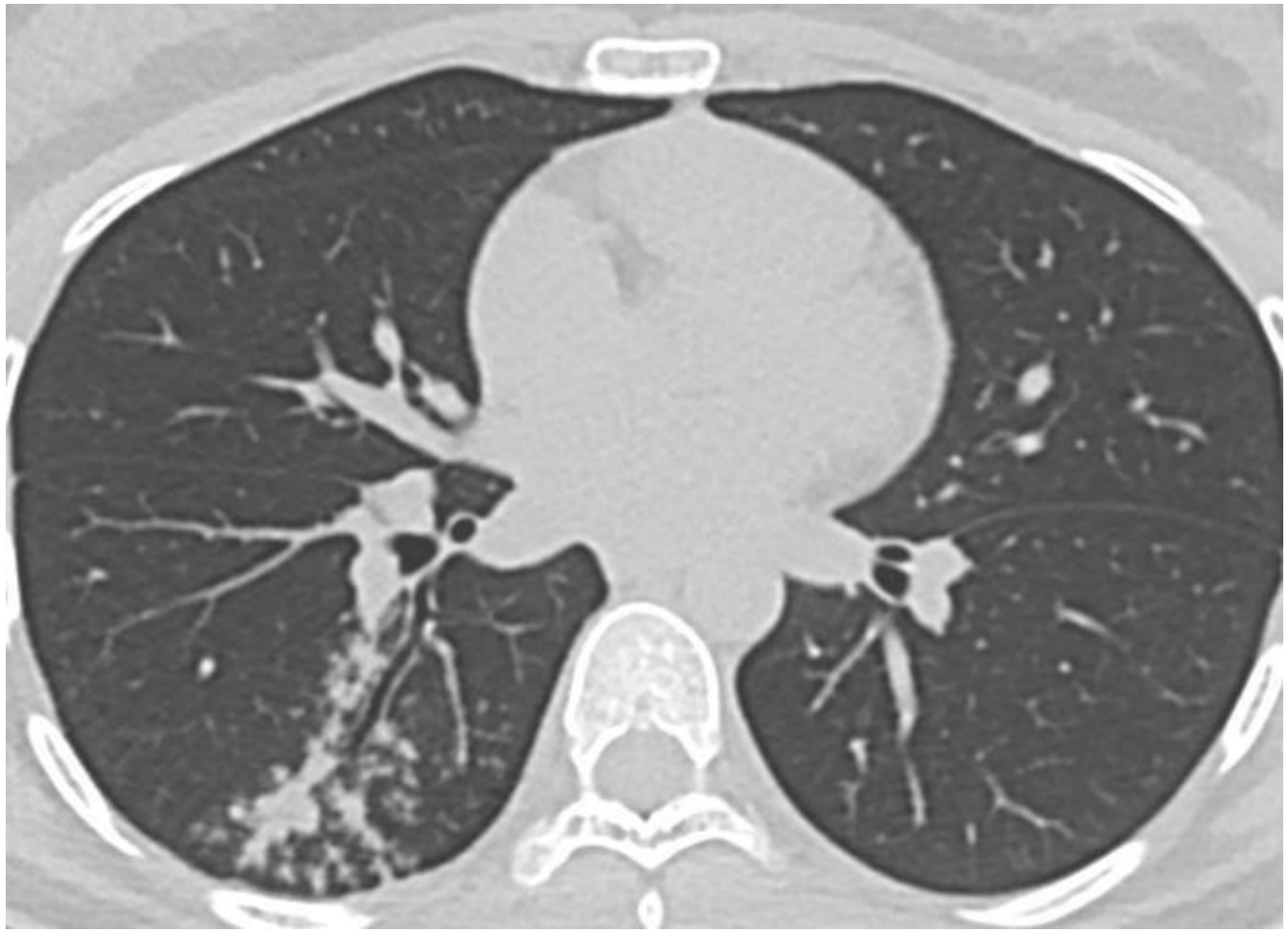

<u>Centro- lobulaire- Bronchiolaire</u>:

Viral

Mycobactérie

Mycoplasme, Pyogènes

Aspergillus *si immunodépression*

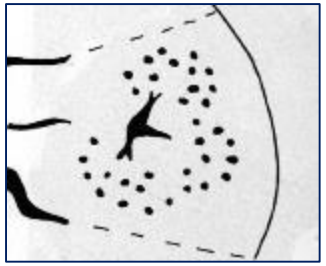

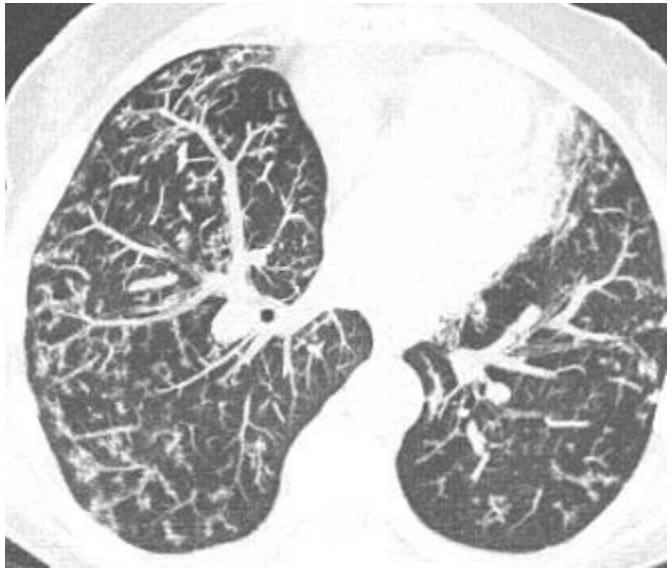

TUBERCULOSE

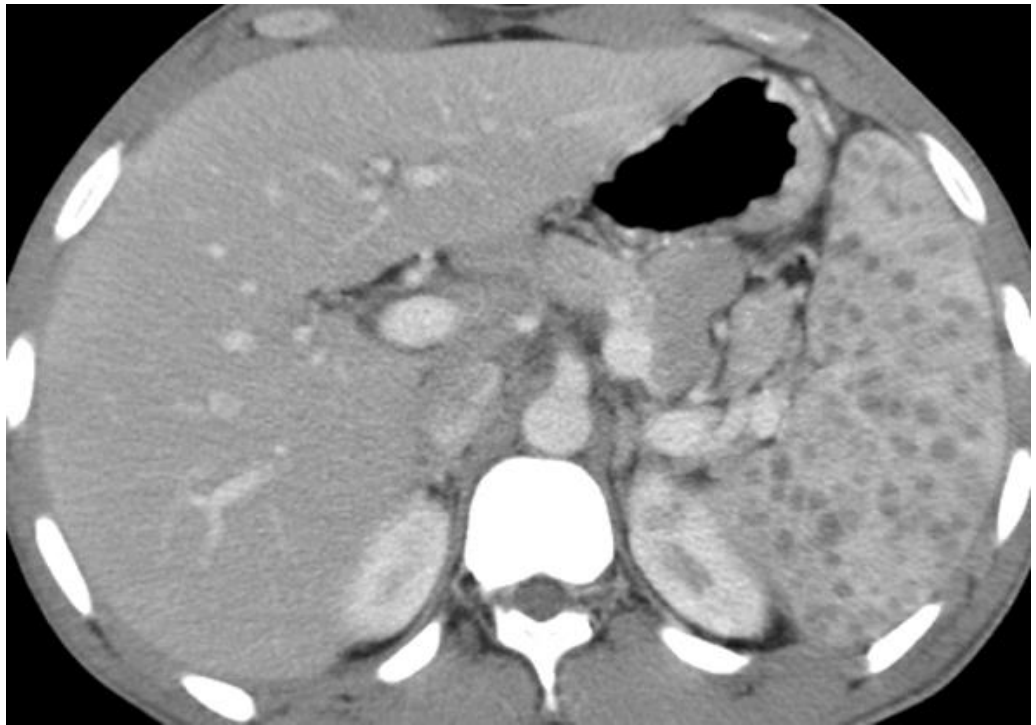

D DEBOUT

R

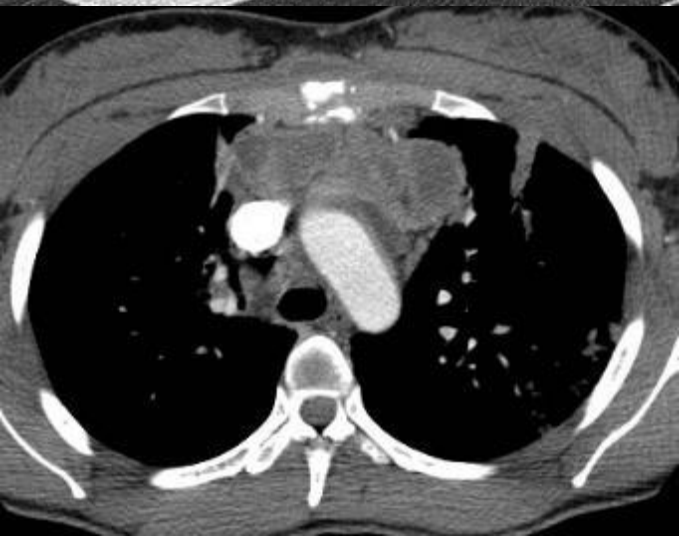

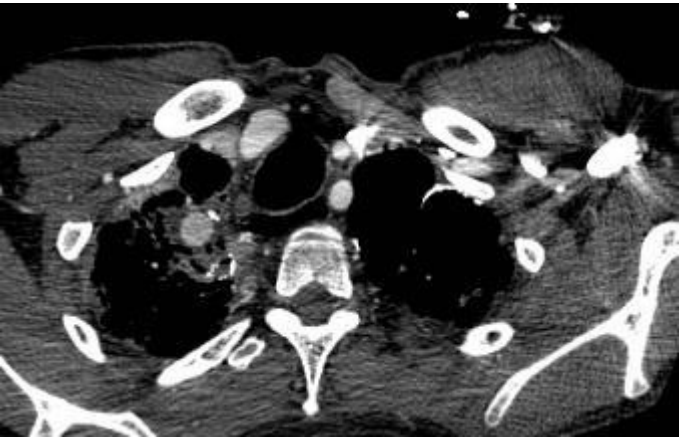

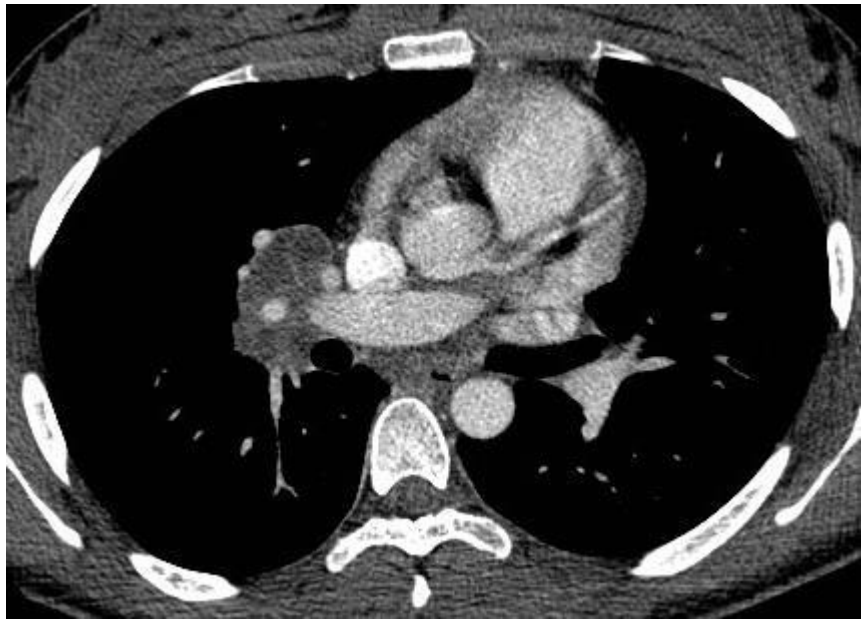

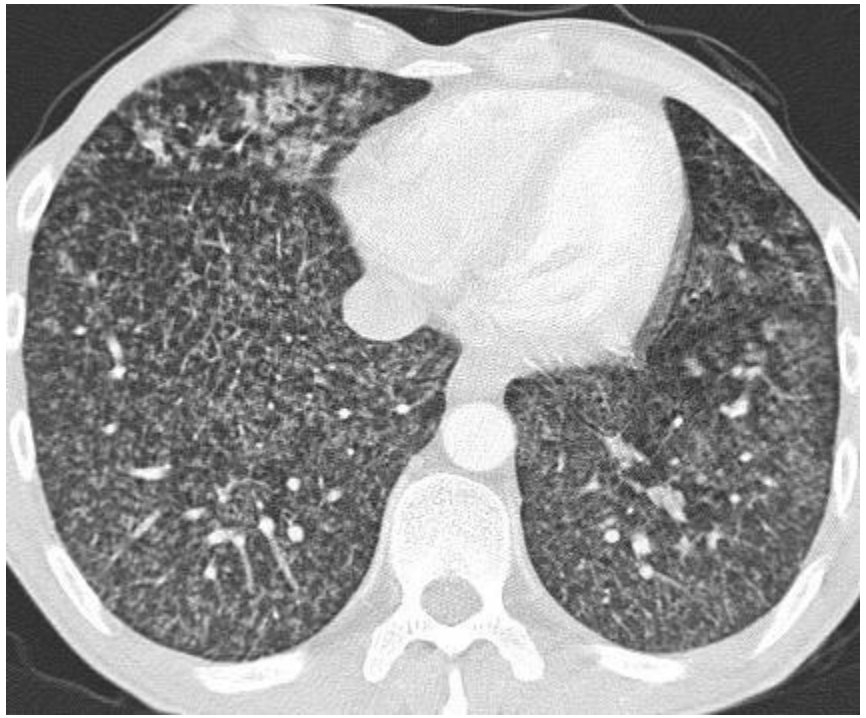

Cas n°6

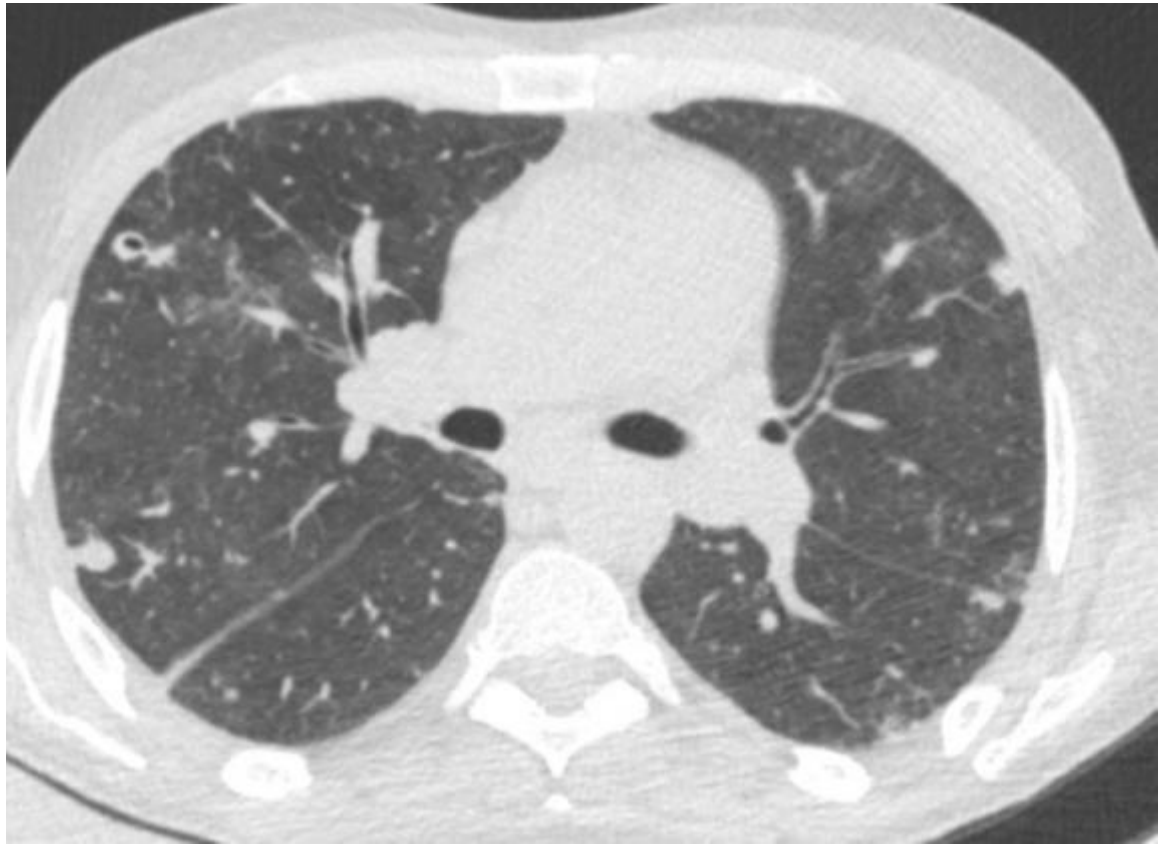

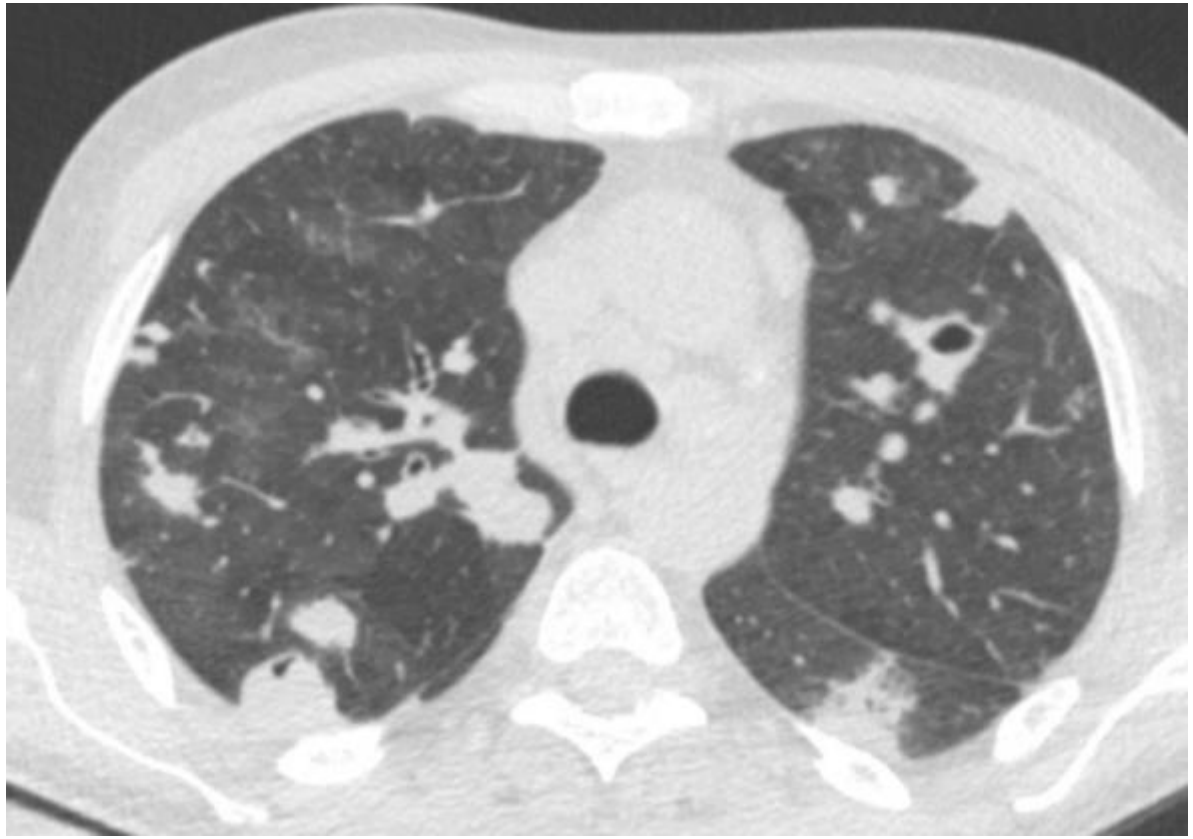

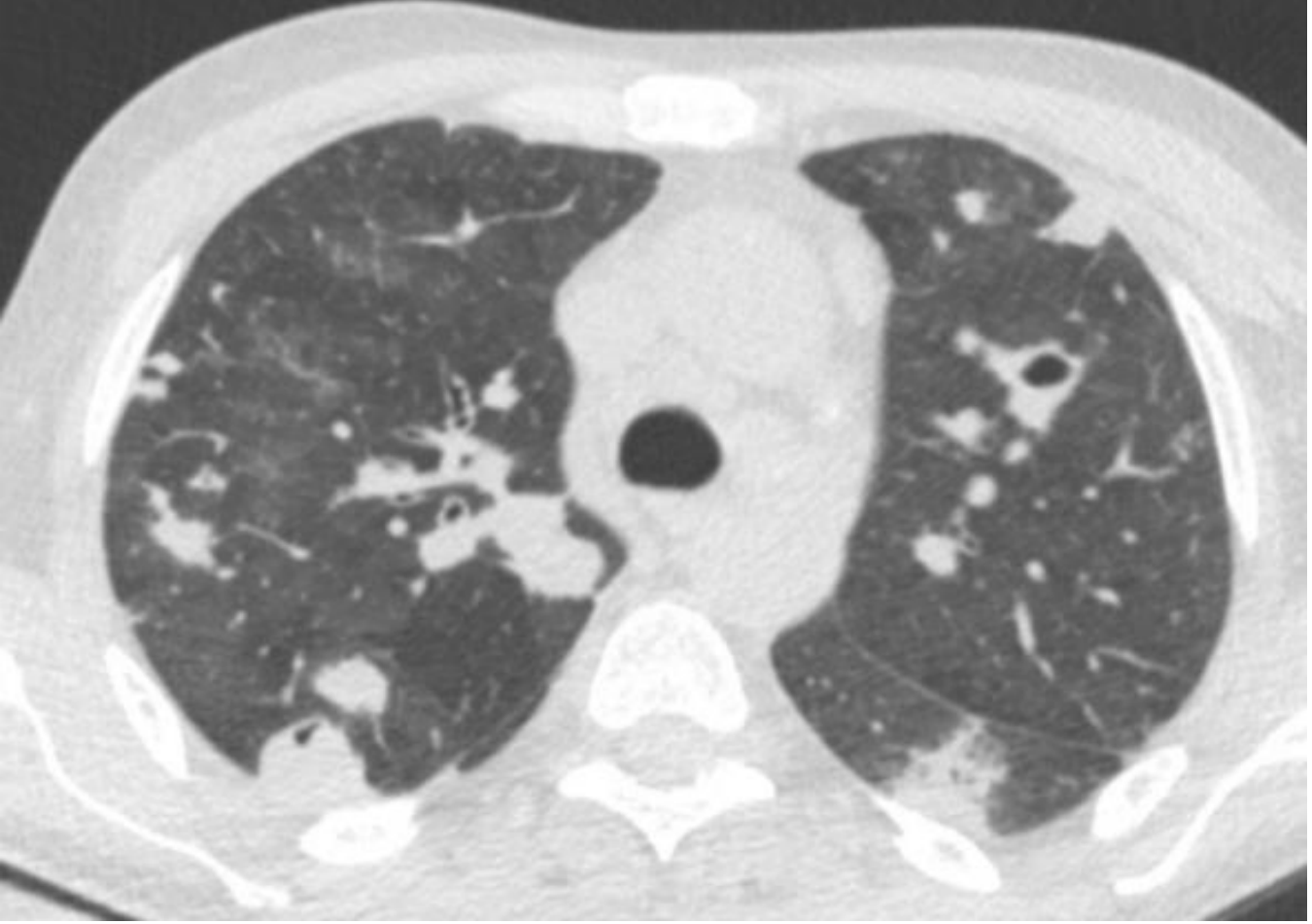

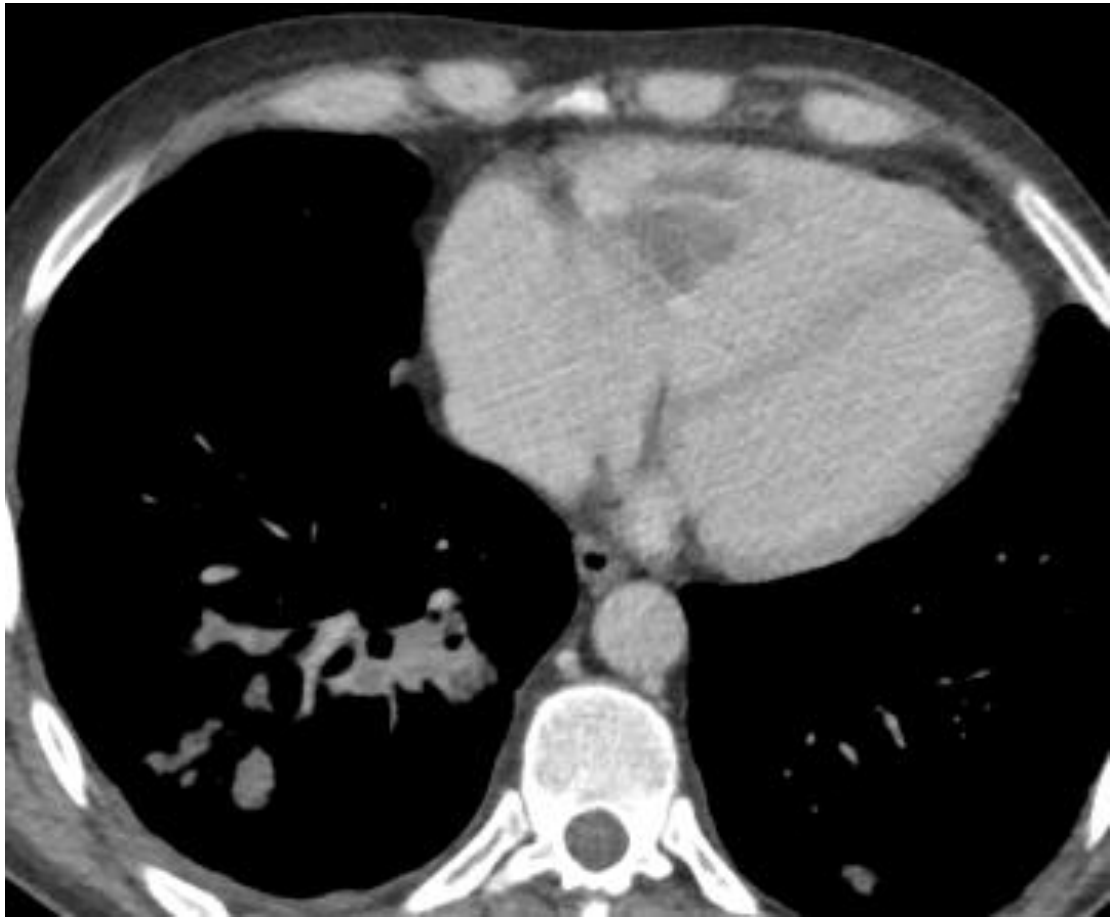

EMBOLS SEPTIQUES

Infection hématogène

Lésion ischémique ou nécrotique par action des toxines bactériennes

Nodules ou infarctus périphériques souvent au contact d'un vaisseau (signe du vaisseau nourricier)

Etiologies : causes extra-pulmonaires(endocardite+++, thrombophlébite septique)

Germes:

Staphylocoque, pseudomonas aeruginosa

Cas n°7

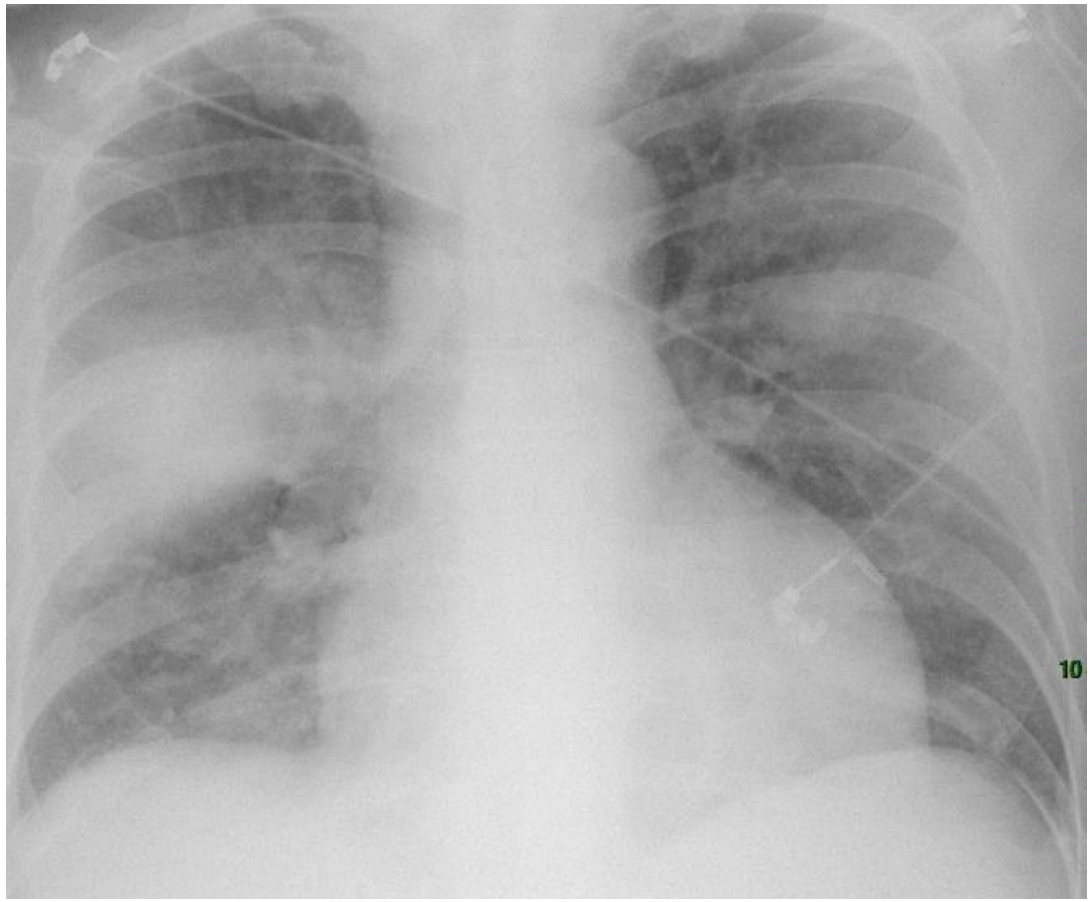

Patient de 52 ans, consulte son médecin traitant pour persistance d'une pneumopathie traitée par AUGMENTIN pdt 10 jours arrêté pour intolérance digestive. Bilan biologique retrouve 77 CD4 et VIH+. Le médecin traitant l'adresse aux urgences

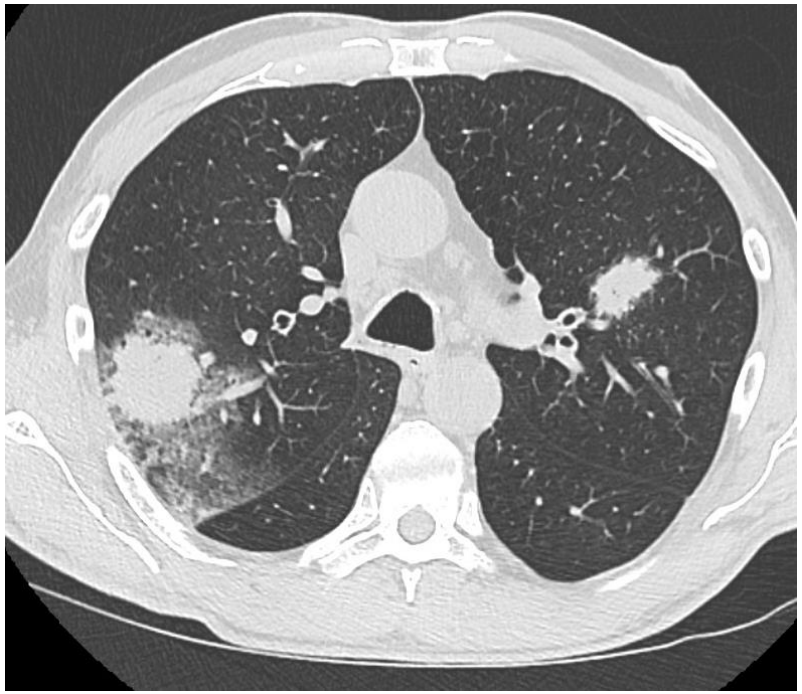

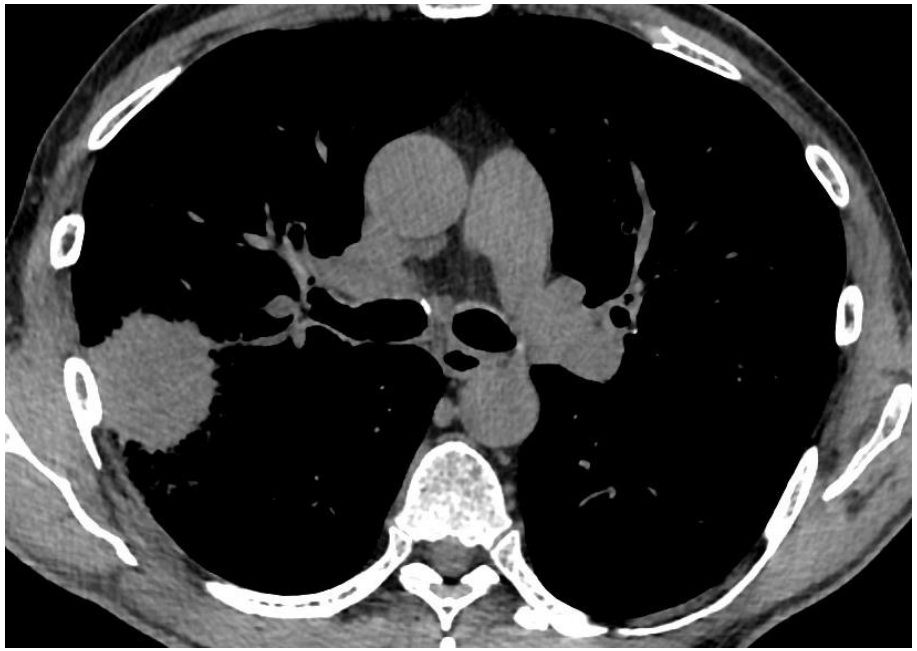

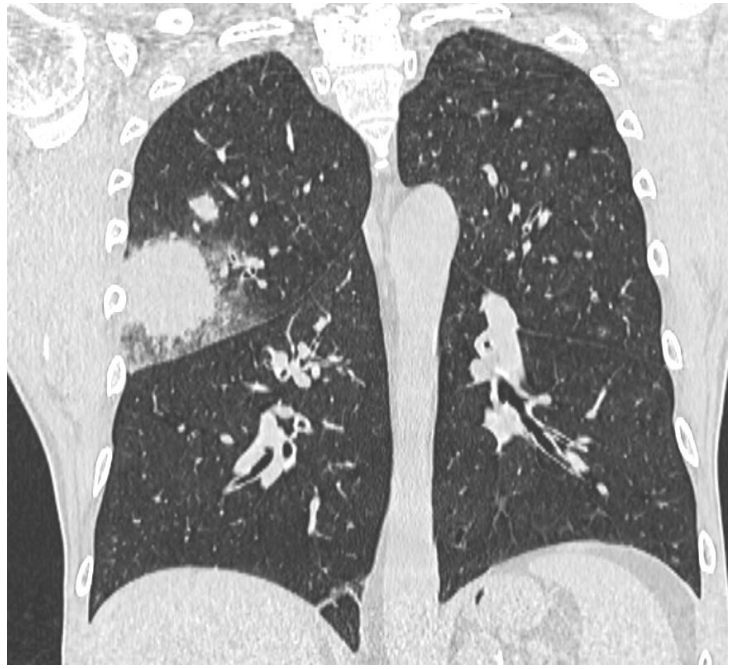

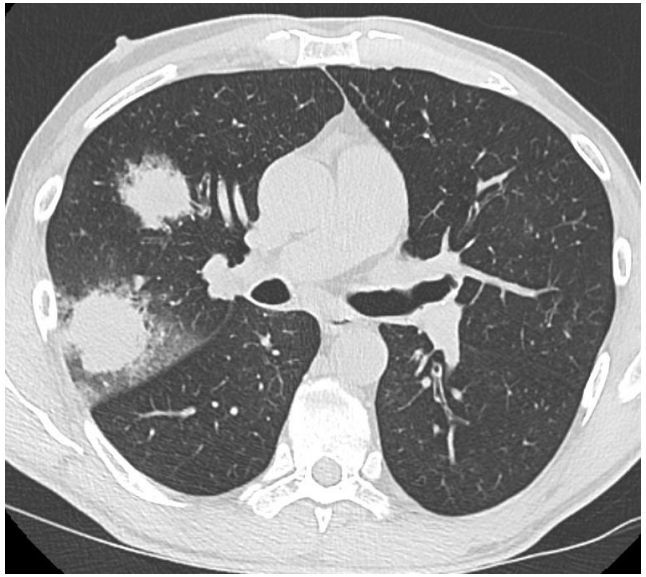

SIGNE DU HALO CHEZ UN PATIENT IMMUNODÉPRIMÉ

Infectieux

- Fongique
- Virale (CMV, HSV, VZV, HHV-8)

ASPERGILLOSE ANGIO-INVASIVE

Plus grave des spectres de l’aspergillose

- Mortalité globale sans traitement : 80%
- Mortalité globale sous traitement (voriconazole) : 30 50%
- Traitement : traitement prolongé (6 12 semaines) jusqu’à la sortie de l’immunosuppression.

Infection fongique la plus fréquente chez les patients immunodéprimés

- Forme trachéo-bronchique
- Forme angio-invasive

Angio-invasion / dissémination hématogène : poumon >>> SNC, foie, reins

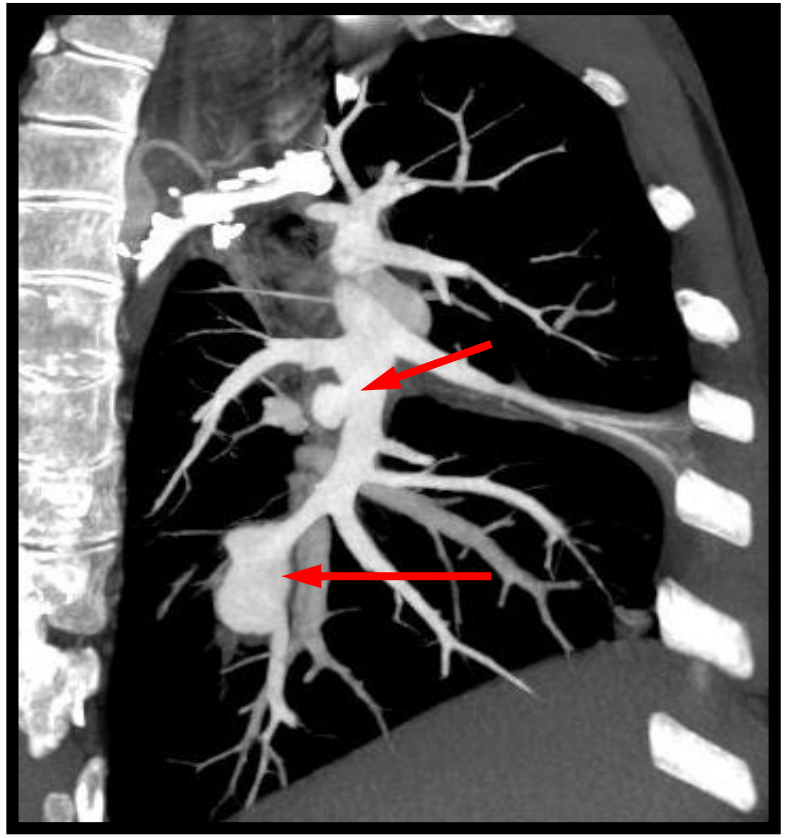

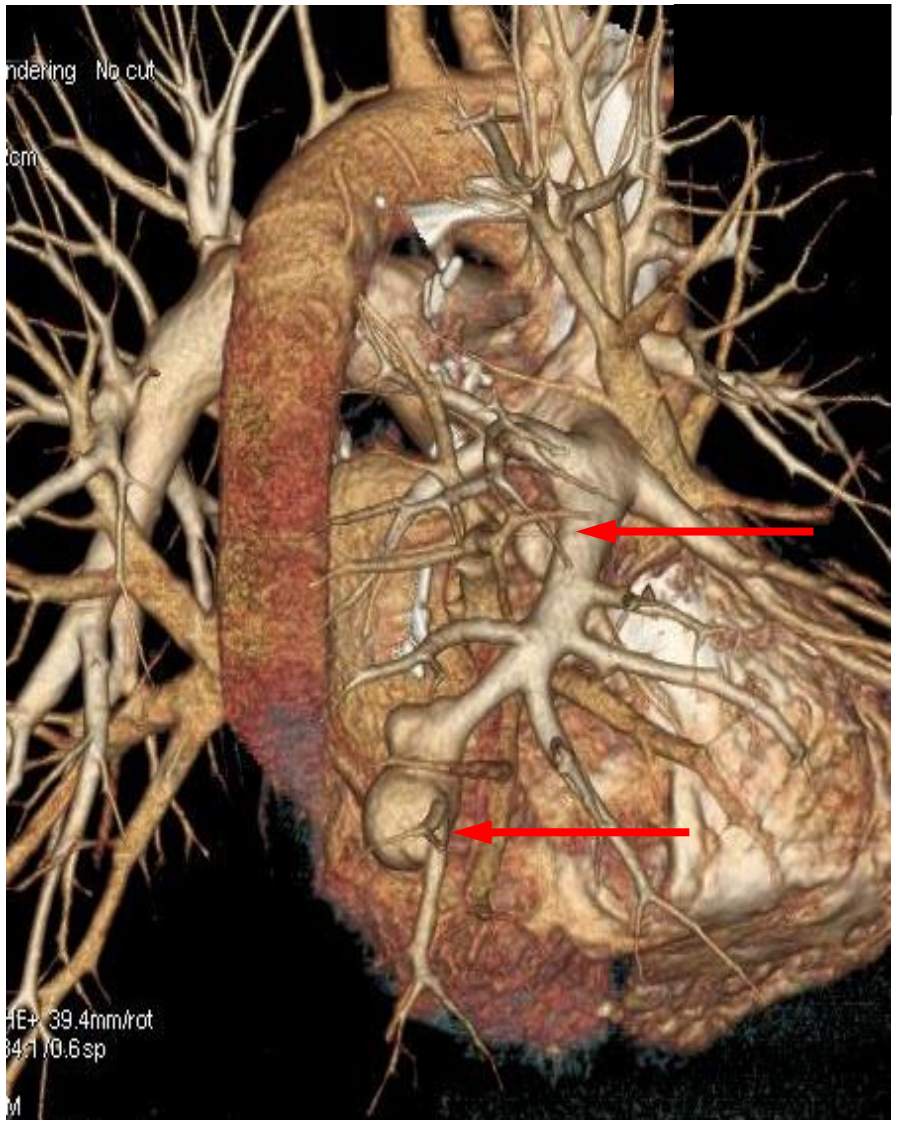

Intérêt d’un scanner injecté

Cas n°8

VIH

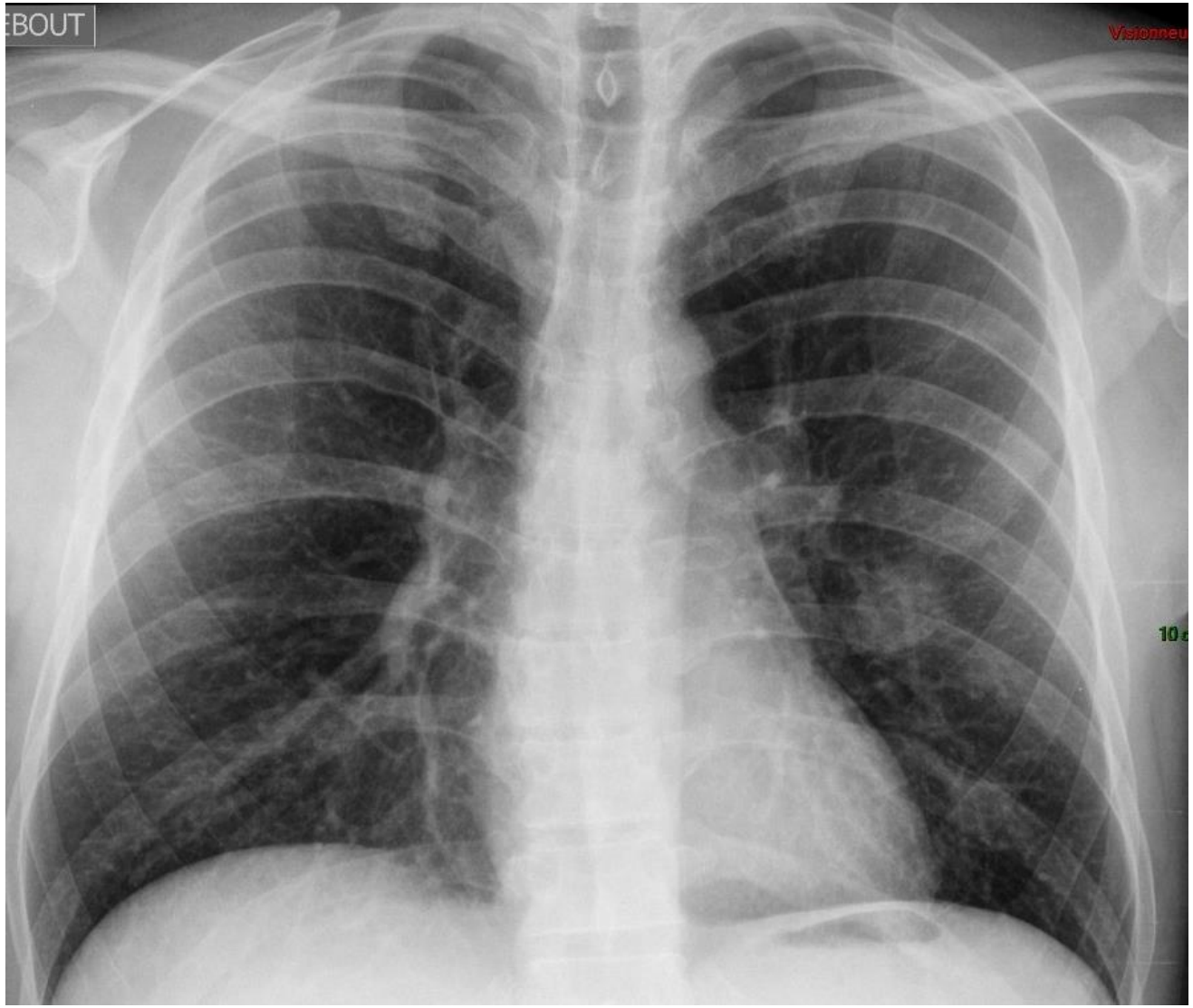

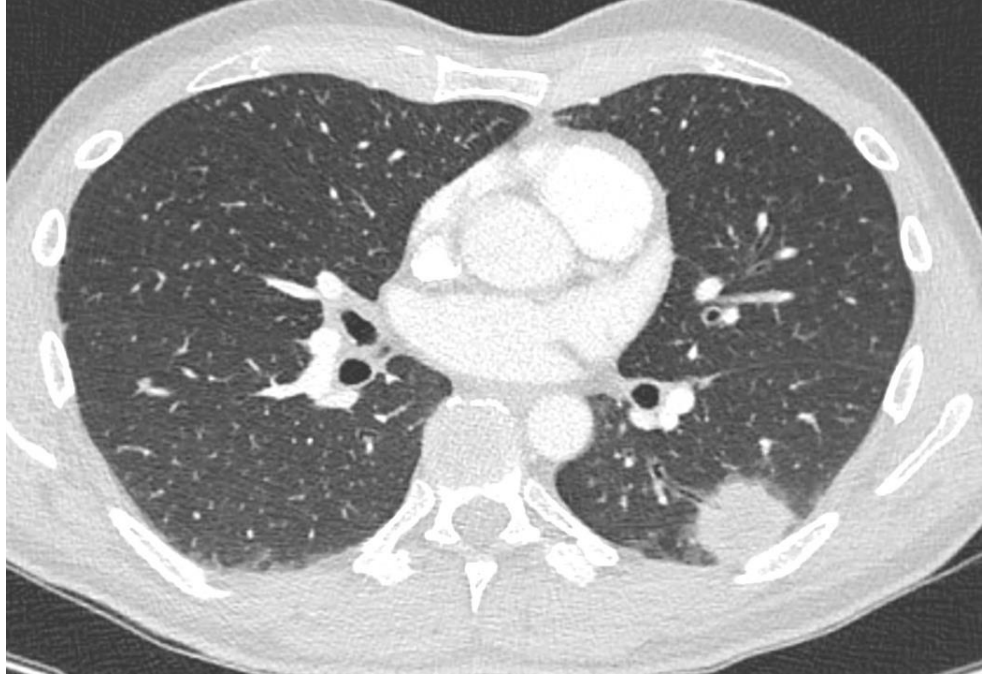

Cryptococcose pulmonaire

Nodules – Masses

Pneumonies rondes bactériennes

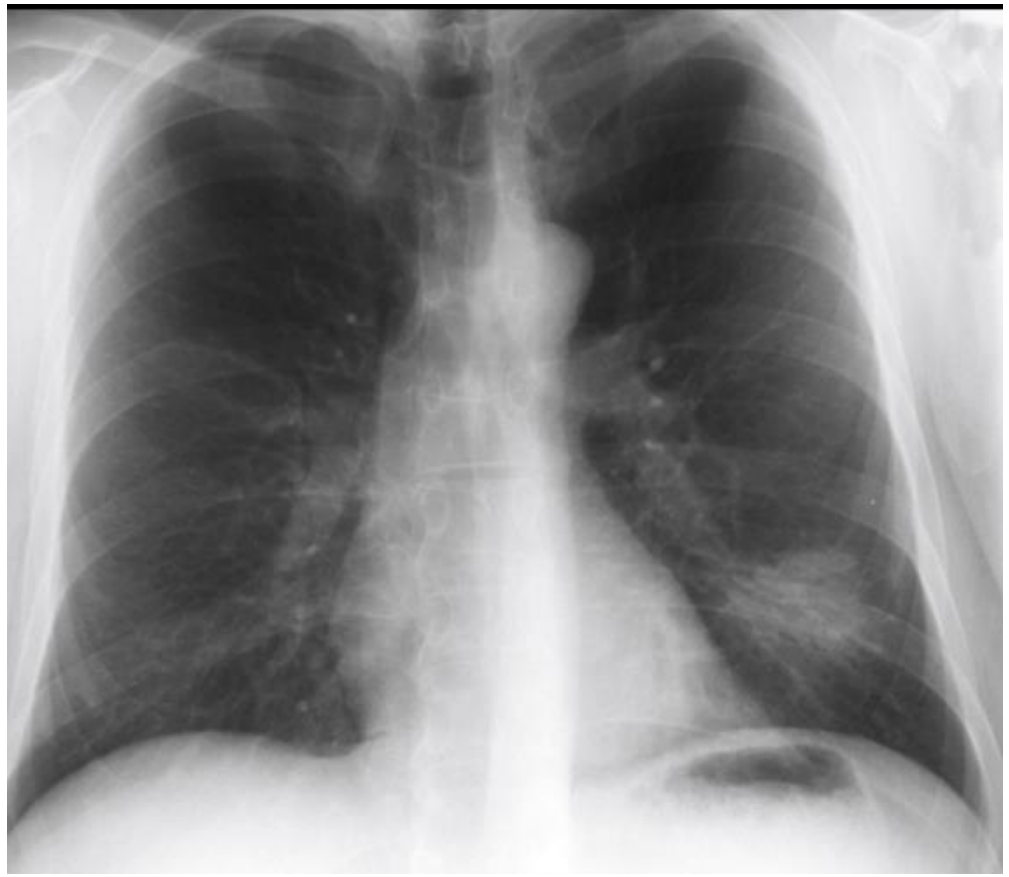

Diagnostic différentiel : Tumeur maligne

CONCLUSION

- Atteinte sémiologique en fonction du niveau de l'atteinte *(alvéoles,bronchioles,interstitium)*
- Atteinte diverse polymorphe
- Forme lobaire, lobulaire, miliaire, nodulaire…

Contamination aérienne

- Pneumonie lobulaire
- Pneumonie lobaire
- Bronchiolite
- Interstitielle
- Abcès

Contamination sanguine

- Miliaire
- Abcès

Contamination par contiguïté

- (abcès sous phrénique…)