Qu’avez-vous retenu de cette journée?

DES de pneumologie – 21 Janvier 2022

Constance de Margerie-Mellon
Service de Radiologie, Hôpital Saint-Louis, Paris
Université de Paris

Hôpitaux Universitaires SAINT-LOUIS LARIBOISIÈRE FERNAND-WIDAL

Université de Paris

Cas 1

C. Caramella

- Homme de 74 ans
- Découverte fortuite d’un nodule de 36 mm sur un coroscanner

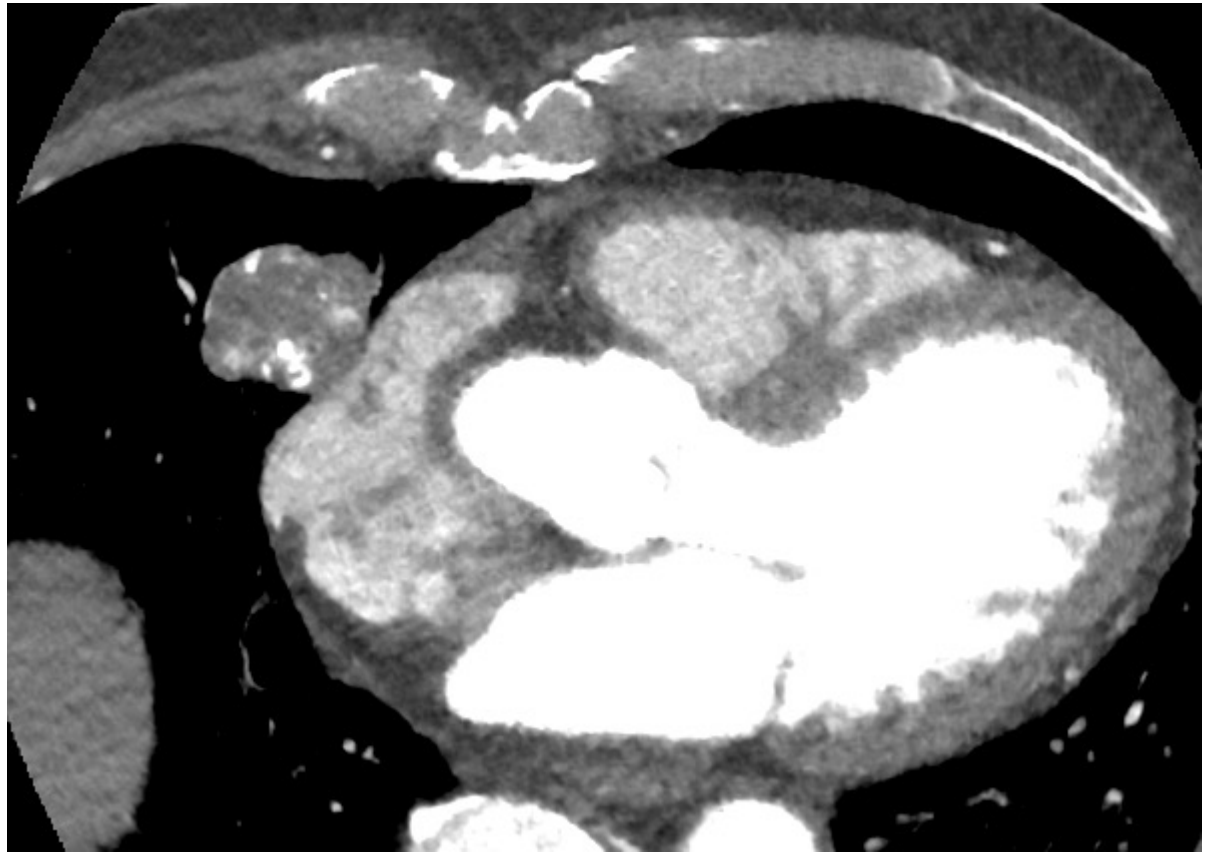

Cas 1

C. Caramella

- Homme de 74 ans
- Découverte fortuite d'un nodule de 36 mm sur un coroscanner

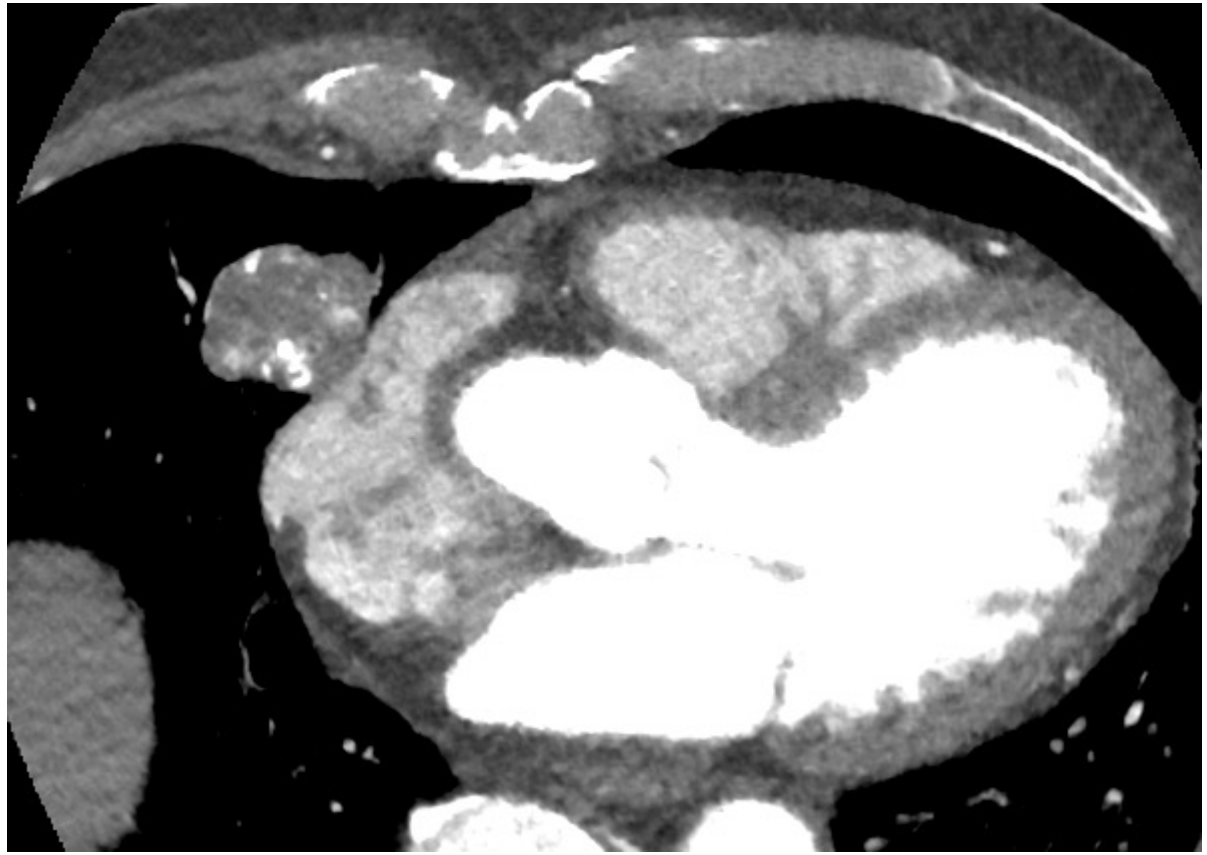

1- Quelle est la réponse fausse?

A- la densité est solide

B- la morphologie est arrondie, aux contours réguliers

C- il contient des calcifications

D- il prend le contraste de manière hétérogène

E- il faut réaliser un PET scanner

Cas 1

C. Caramella

- Homme de 74 ans
- Découverte fortuite d'un nodule de 36 mm sur un coroscanner

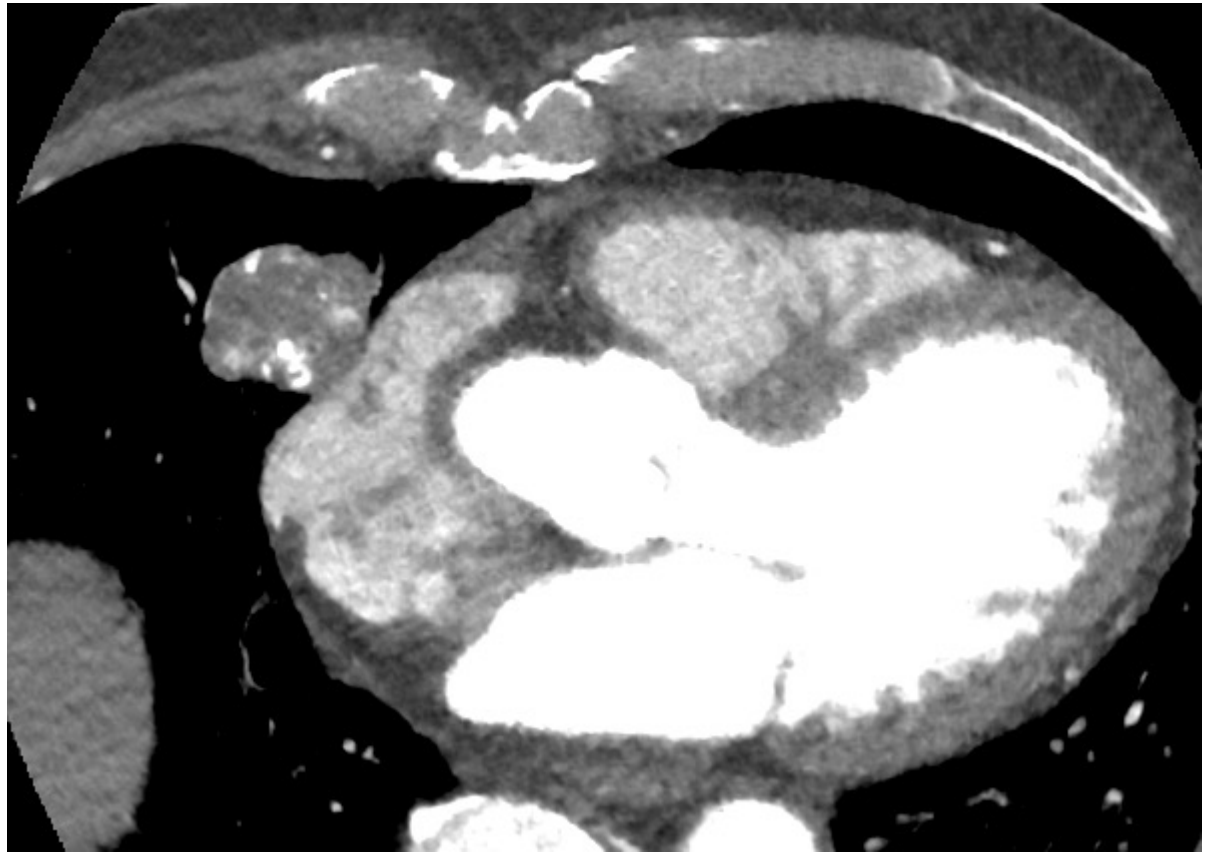

1- Quelle est la réponse fausse?

~~A- la densité est solide~~

~~B- la morphologie est arrondie, aux contours réguliers~~

~~C- il contient des calcifications~~

D- il prend le contraste de manière hétérogène

~~E- il faut réaliser un PET scanner~~

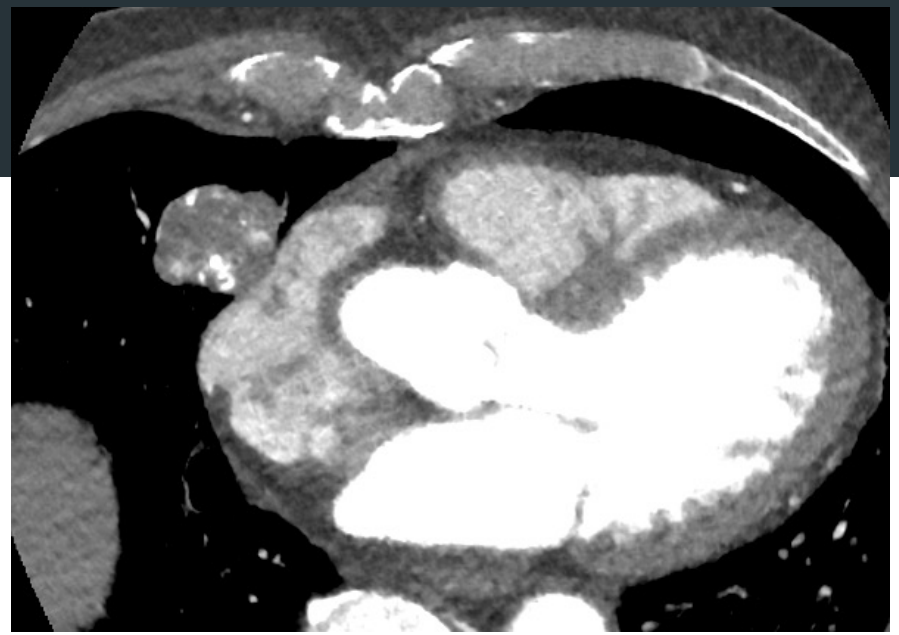

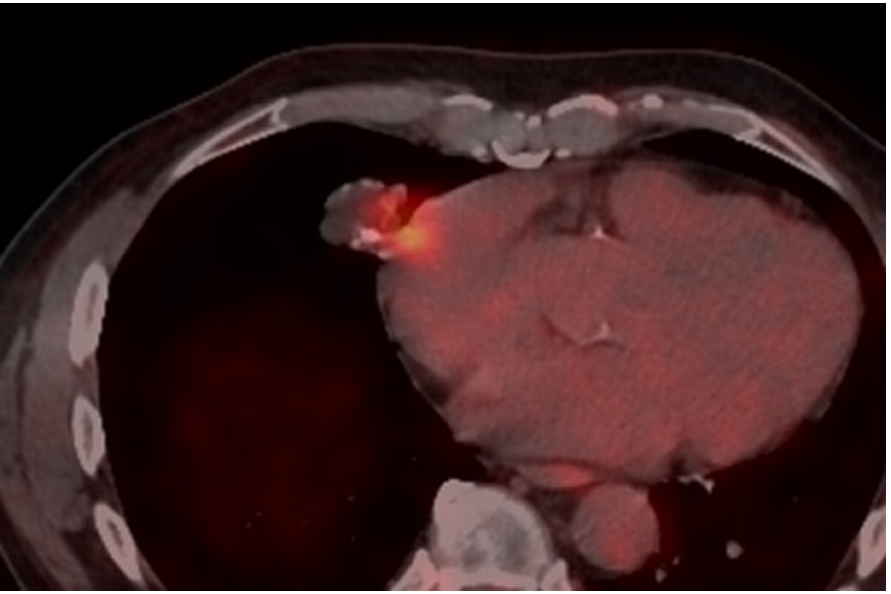

- Le PET scanner montre un hypermétabolisme du nodule à 2.1 et aucune autre anomalie

2 - Que faites vous?

A- le nodule est certainement bénin

B- une surveillance à 6 mois est recommandée

C- une biopsie sous repérage scannographique à visée histologique est nécessaire

D- une exérèse chirurgicale d'emblée est recommandée

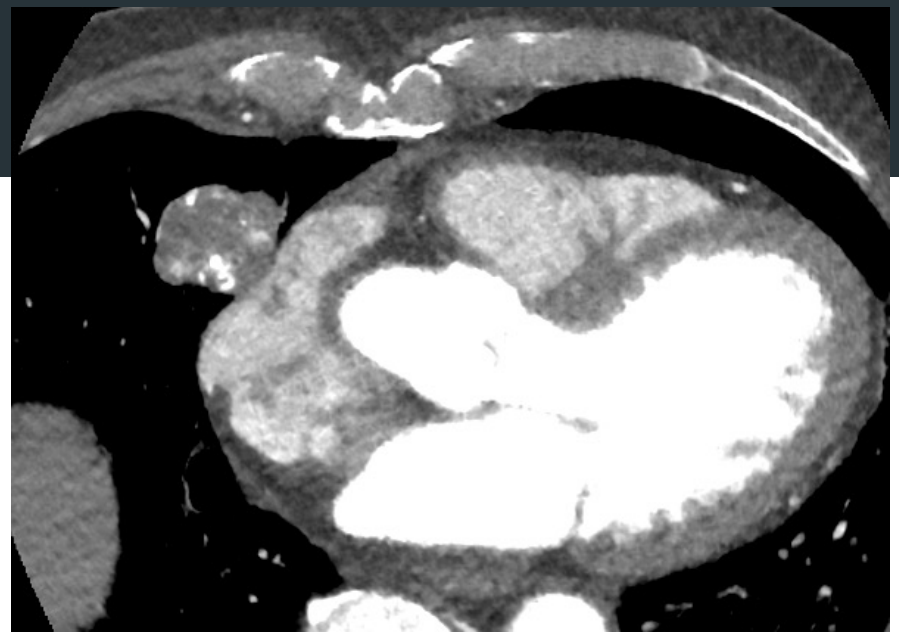

- Le PET scanner montre un hypermétabolisme du nodule à 2.1 et aucune autre anomalie

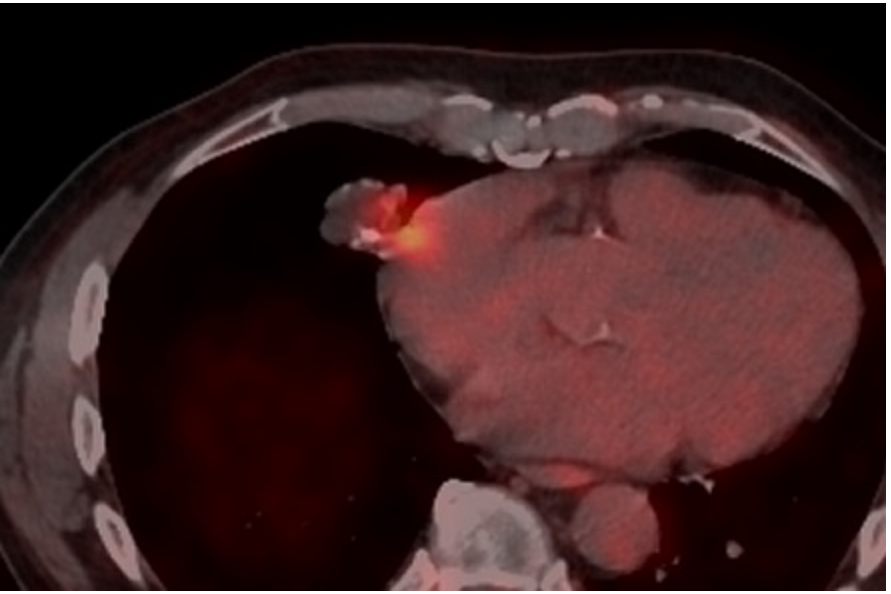

2 - Que faites vous?

~~A- le nodule est certainement bénin~~

~~B- une surveillance à 6 mois est recommandée~~

C- une biopsie sous repérage scannographique à visée histologique est nécessaire

~~D- une exérèse chirurgicale d'emblée est recommandée~~

Commentaire

C. Caramella

- La biopsie est recommandée car le nodule ne possède aucune caractéristique bénigne (nodule tissulaire de > 8 mm, les calcifications n'éliminent pas une origine tumorale) et un hypermétabolisme (même modéré)
- la biopsie pratiquée revèlera une tumeur carcinoïde typique
- L'exérèse chirurgicale a été réalisée

Cas 2

C. Caramella

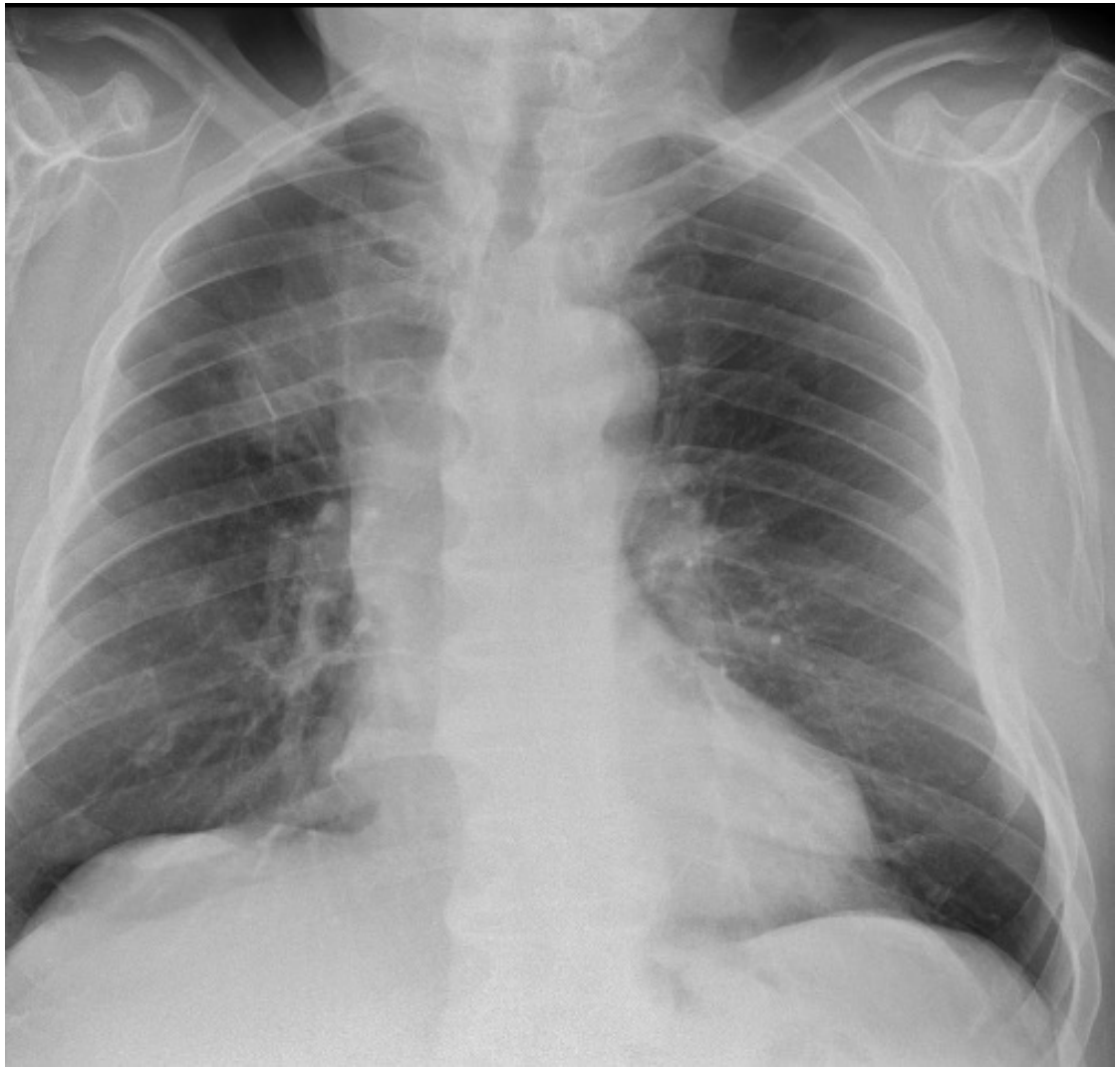

- Homme 79 ans
- Tabagisme 30 PA sevré depuis 20 ans
- Douleur latéro-thoracique **gauche** suite à un effort de toux
- Une radiographie de thorax est réalisée

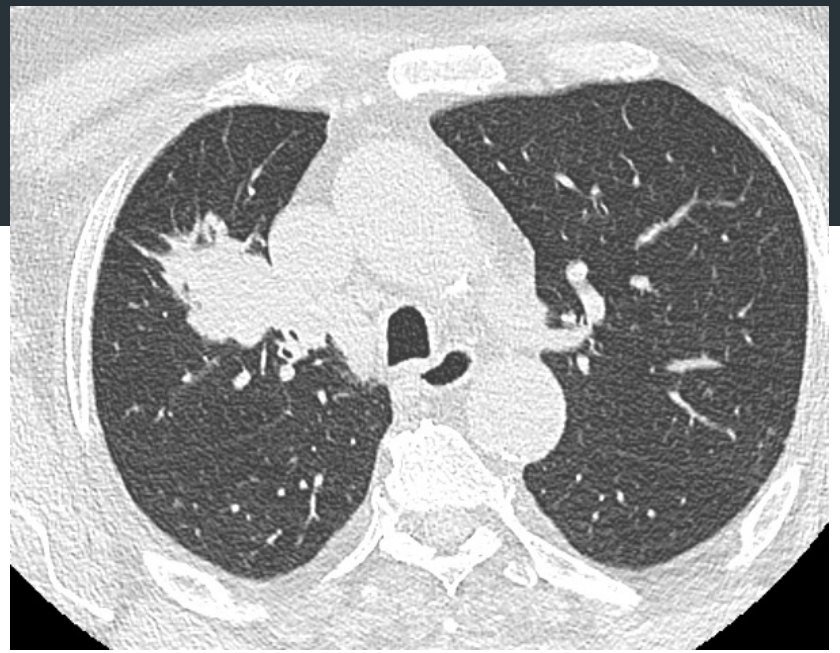

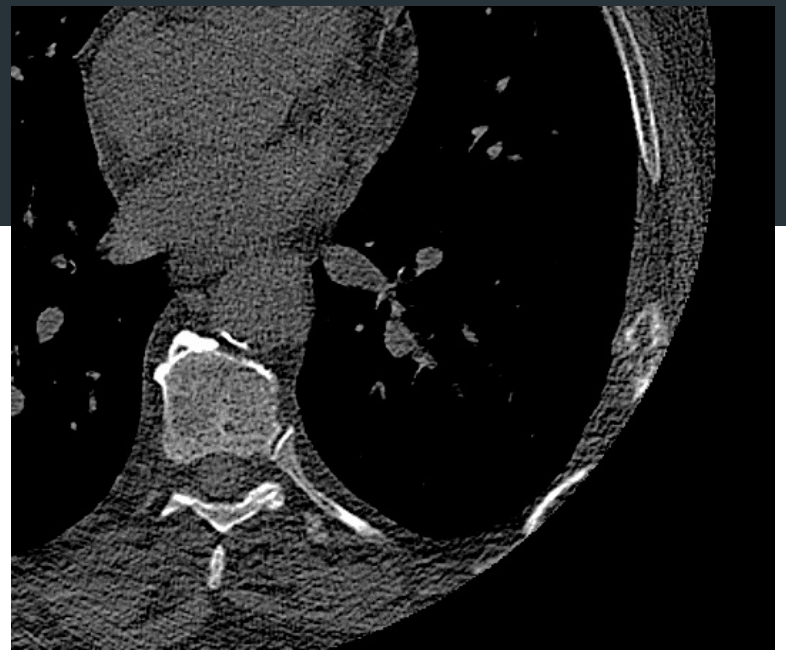

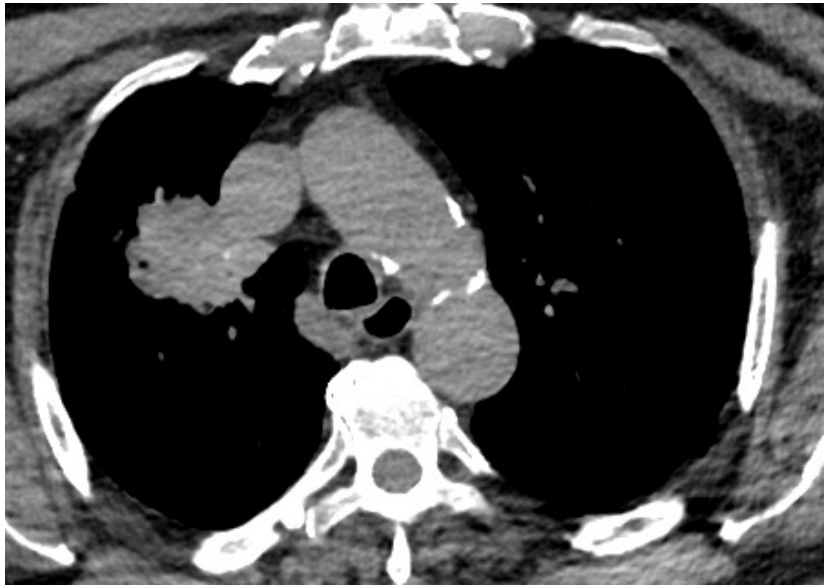

La radiographie montre une opacité pulmonaire droite. Un scanner est demandé, qui retrouve une masse du LSD de 44 mm et une anomalie de la 7eme côte gauche.

3. Quels examens allez vous maintenant demander?

A- un PET scanner

B- une imagerie cérébrale

C- une biopsie de la masse

D- une biopsie de la côte

E- une IRM thoracique

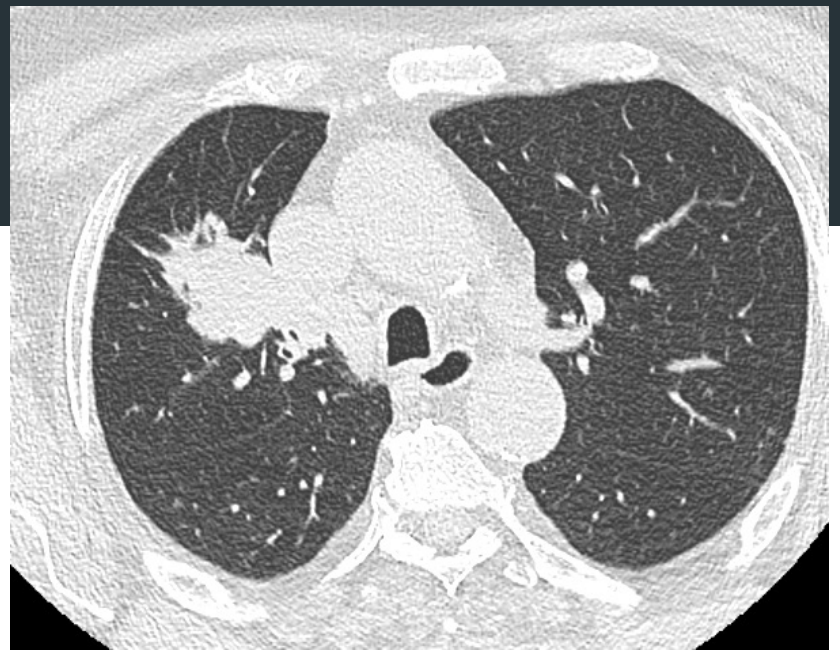

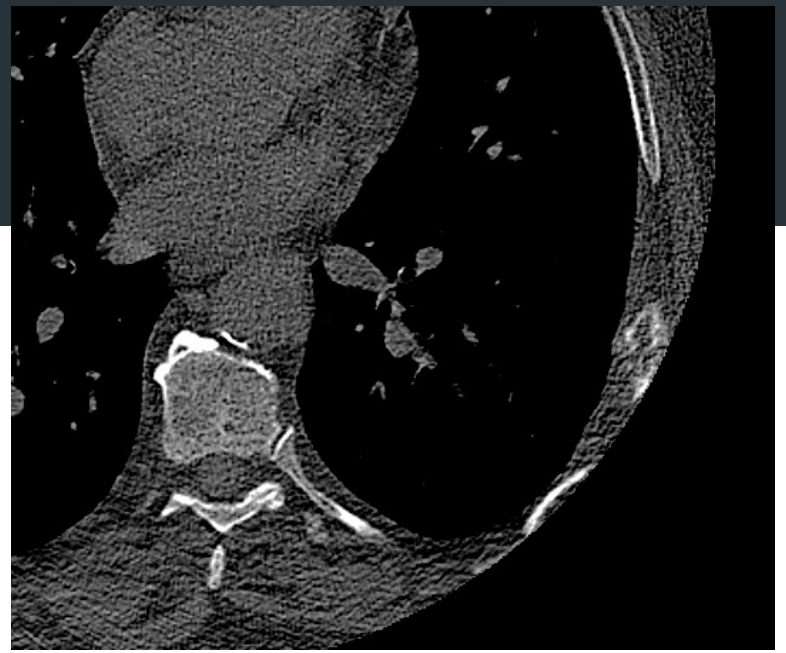

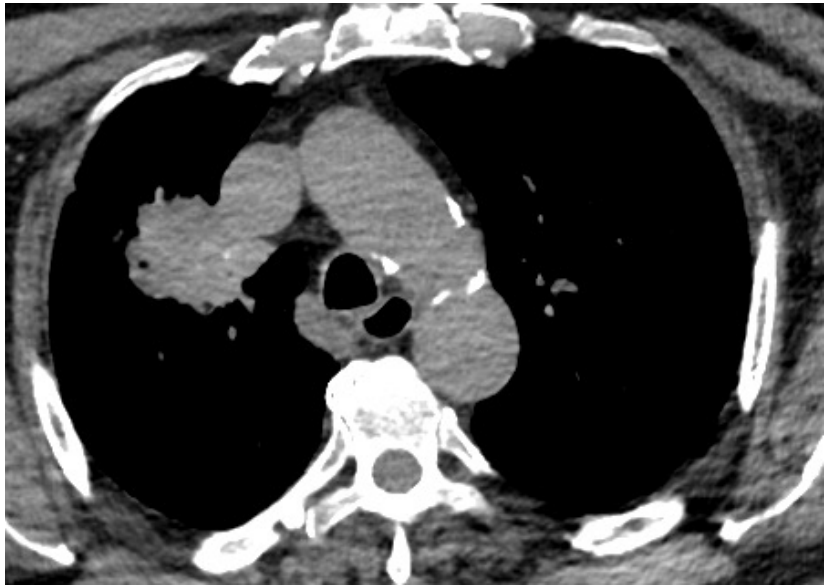

La radiographie montre une opacité pulmonaire droite. Un scanner est demandé, qui retrouve une masse du LSD de 44 mm et une anomalie de la 7eme côte gauche.

3. Quels examens allez vous maintenant demander?

A- un PET scanner

B- une imagerie cérébrale

C- une biopsie de la masse

~~D- une biopsie de la côte~~

~~E- une IRM thoracique~~

Suite

C. Caramella

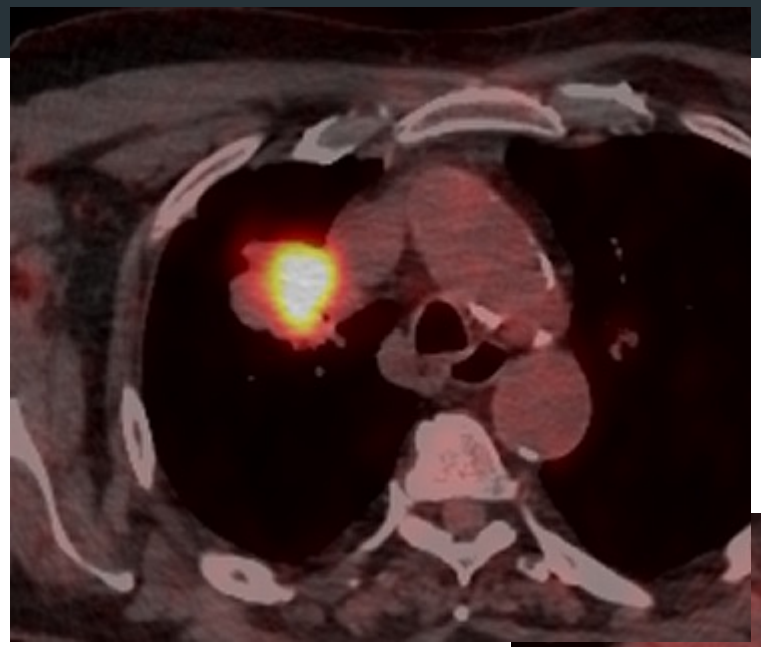

Voici les résultats du PETscanner. L'imagerie cérébrale est normale
La biopsie retrouve un cancer épidermoïde bronchique

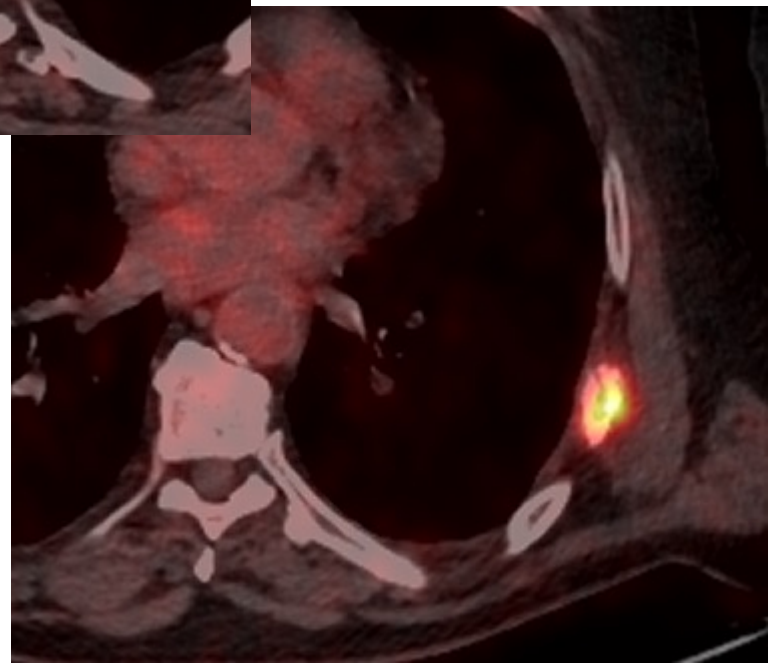

4. Quelle est votre stadification TNM?

A- T2aN0M0

B- T2aN0M1b

C- T2aN0M1c

D- T4N0M1b

E- T3N0M0

Suite

C. Caramella

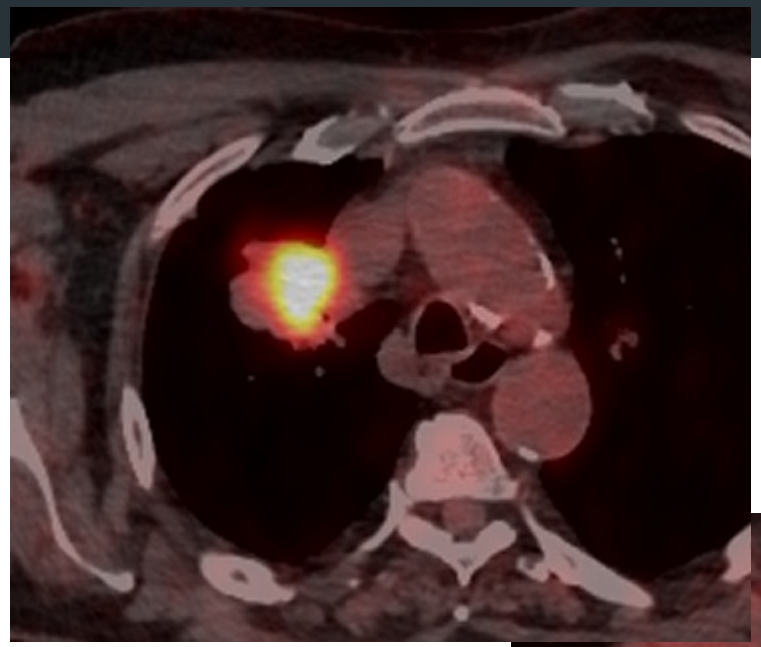

Voici les résultats du PETscanner. L'imagerie cérébrale est normale
La biopsie retrouve un cancer épidermoïde bronchique

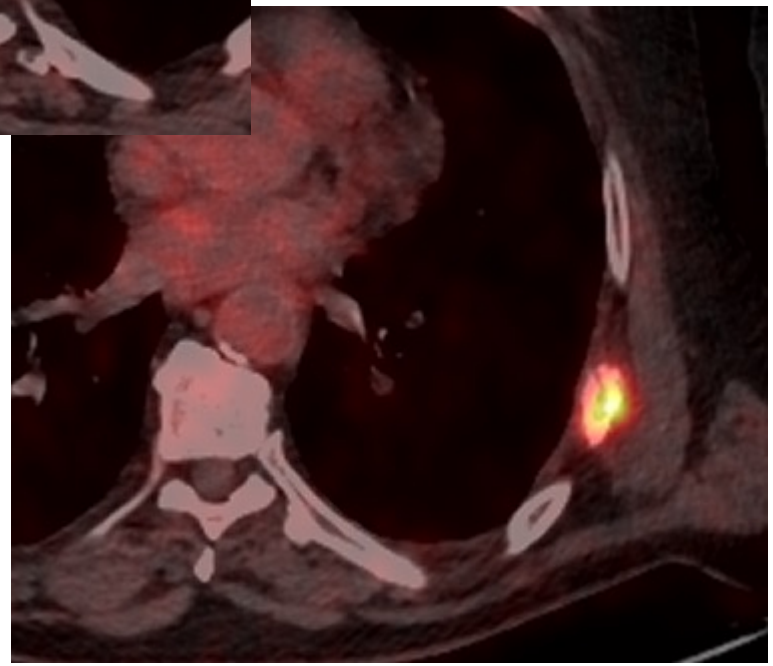

4. Quelle est votre stadification TNM?

A- T2aN0M0

~~B- T2aN0M1b~~

~~C- T2aN0M1c~~

~~D- T4N0M1b~~

~~E- T3N0M0~~

Commentaire

C. Caramella

- Douleur brutale après un effort de toux = pas une métastase. Les fractures récentes fixent au PET = demander à votre radiologue !
  - Trait de fracture ou masse?
- La maladie est donc curable +++
- T2a ou T4? Le contact avec la veine cave supérieure au scanner pourrait faire discuter une stadification T4 mais l'absence d'envahissement ou de compression plaide plutôt pour un T2a

Question 5

G. Chassagnon

Concernant l'acquisition en scanner

A. L'acquisition en double énergie est moins irradiante
B. Le réglage du kilovoltage a un impact sur la densité du produit de contraste
C. Pour un angioscanner il faut privilégier un fort kilovoltage
D. Pour un scanner non injecté il faut privilégier un fort kilovoltage
E. L'irradiation d'un scanner ultra low dose est équivalente à celle d'une radiographie thoracique de face

Question 5

G. Chassagnon

Concernant l'acquisition en scanner

A. ~~L'acquisition en double énergie est moins irradiante~~ *Plus irradiante (ou autant) en fonction de la technologie*

B. **Le réglage du kilovoltage a un impact sur la densité du produit de contraste**

C. ~~Pour un angioscanner il faut privilégier un fort kilovoltage~~ *Un faible kilovoltage*

D. **Pour un scanner non injecté il faut privilégier un fort kilovoltage**

E. ~~L'irradiation d'un scanner ultra low dose est équivalente à celle d'une radiographie thoracique de face~~ *Au mieux équivalente à une radio de face et de profil*

Question 6

G. Chassagnon

Concernant les reconstructions et les post-traitements en scanner

A. Les filtres pulmonaires et médiastinal correspondent à 2 acquisitions différentes
B. Le post-traitement MinIP doit être réalisé sur le filtre dur (poumon)
C. Le post-traitement MIP doit être réalisé sur le filtre dur (poumon)
D. Le MinIP permet de sensibiliser la détection de la perfusion en mosaïque
E. Le MIP permet de sensibiliser la détection des nodules

Question 6

G. Chassagnon

Concernant les reconstructions et les post-traitements en scanner :

A. ~~Les filtres pulmonaires et médiastinal correspondent à 2 acquisitions différentes~~ *A la même acquisition*

B. ~~Le post-traitement MinIP doit être réalisé sur le filtre dur (poumon)~~ *Sur le filtre mou*

C. **Le post-traitement MIP doit être réalisé sur le filtre dur (poumon)**

D. **Le MinIP permet de sensibiliser la détection de la perfusion en mosaïque**

E. **Le MIP permet de sensibiliser la détection des nodules**

Question 7

G. Chassagnon

Concernant l'IRM thoracique

A. L'IRM a un meilleur contraste tissulaire que le scanner
B. L'IRM pulmonaire a la même résolution spatiale que le scanner
C. Pour rechercher des kystes, il faut faire une acquisition en pondérée en T2
D. L'IRM est validée en première intention pour la recherche d'embolie pulmonaire
E. L'IRM permet la recherche d'endométriose

Question 7

G. Chassagnon

Concernant l'IRM thoracique

A. **L'IRM a un meilleur contraste tissulaire que le scanner**

B. ~~**L'IRM pulmonaire a la même résolution spatiale que le scanner**~~ *Résolution spatiale inférieure au scanner*

C. **Pour rechercher des kystes, il faut faire une acquisition en pondérée en T2**

D. ~~**L'IRM est validée en première intention pour la recherche d'embolie pulmonaire**~~ *Non, moins bonne sensibilité*

E. **L'IRM permet la recherche d'endométriose**

Question 8

G. Chassagnon

Parmi les situations suivantes lesquelles sont une contre-indication à un angioscanner ?

A. Une insuffisance rénale dialysée

B. Des vomissements lors du dernier examen

C. Un myélome avec protéinurie de Bence Jones

D. Une allergie aux crustacés

E. La grossesse

Question 9

G. Chassagnon

Parmi les situations suivantes lesquelles sont une contre-indication à un angioscanner ?

A. ~~Une insuffisance rénale dialysée~~ *Non puisqu'elle est dialysée*

B. ~~Des vomissements lors du dernier examen~~ *Ce n'est pas une réaction allergique*

C. ~~Un myélome avec protéinurie de Bence Jones~~

D. ~~Une allergie aux crustacés~~ *Il n'y a pas de crustacés dans les produits de contraste iodé*

E. **La grossesse *CI relative***

Question 9

G. Chassagnon

Quel est votre diagnostic ?

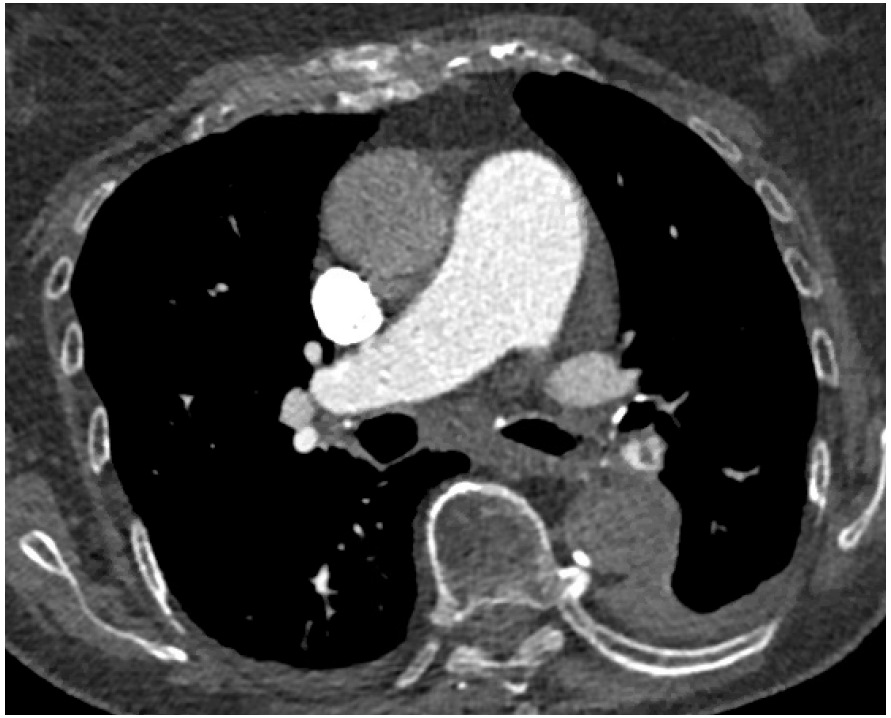

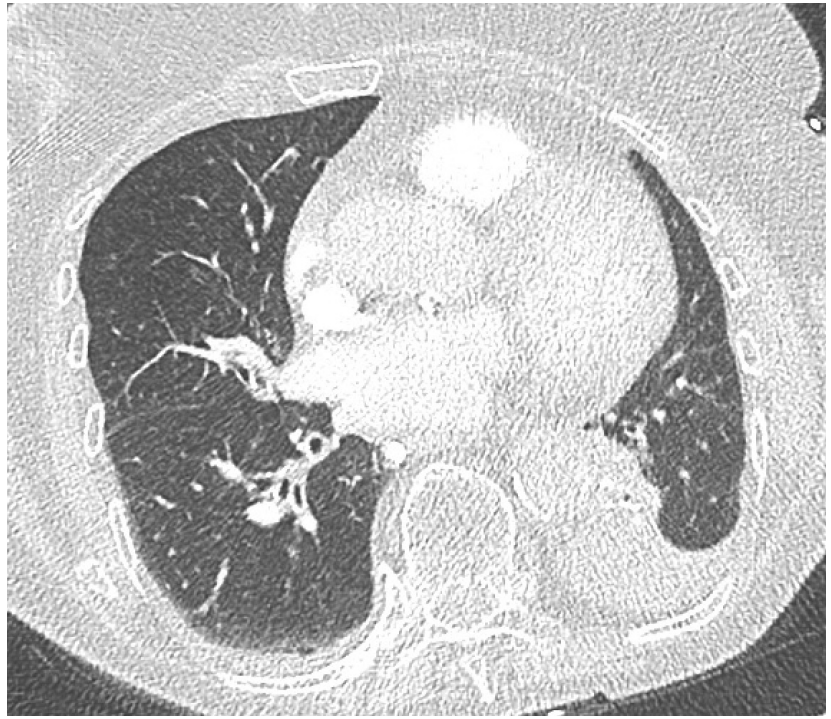

Question 9

G. Chassagnon

Quel est votre diagnostic ?

Aucun, refaire l'injection

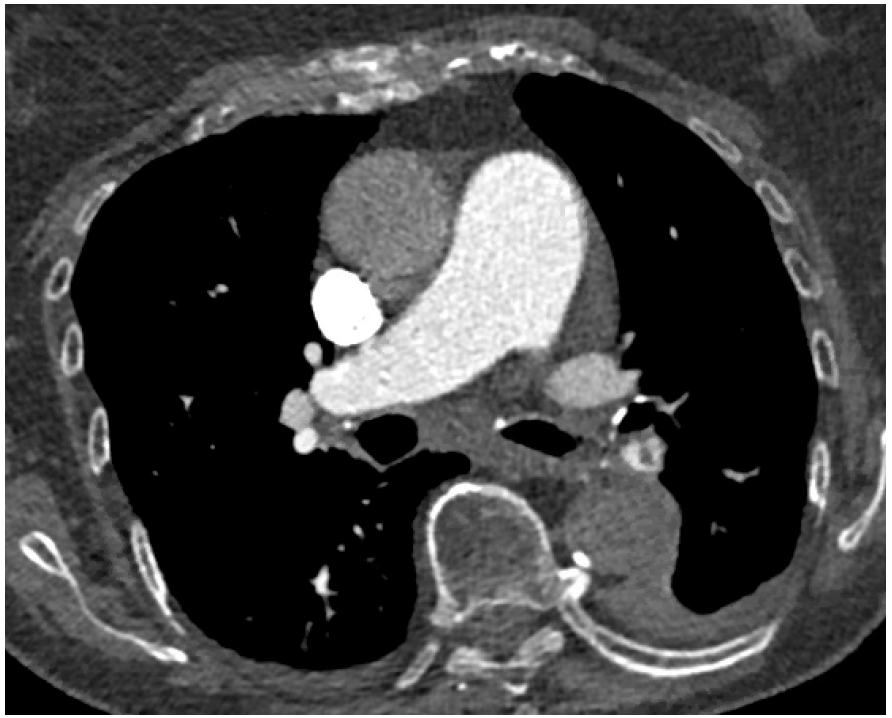

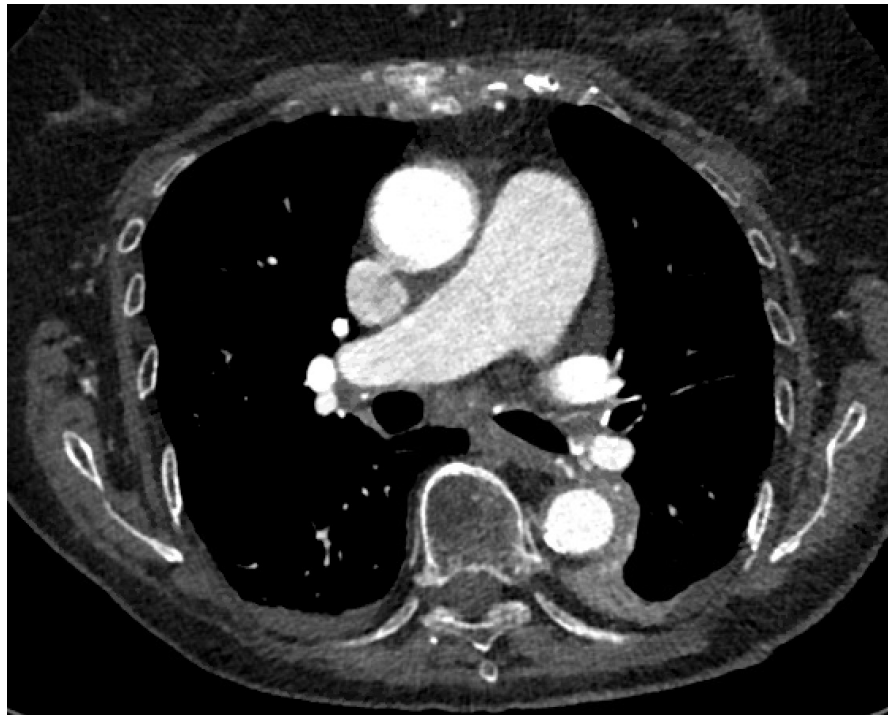

30 minutes plus tard

Question 10

G. Chassagnon

Parmi ces signes lesquels peuvent être observés en cas de CPCPE?

A. Une dilatation des artères bronchiques
B. Une dilatation des artères diaphragmatique
C. Un diminution du rapport VD/VG
D. Une dilatation du tronc de l'AP
E. Des thrombi marginés

Question 10

G. Chassagnon

Parmi ces signes lesquels peuvent être observés en cas de CPCPE?

A. **Une dilatation des artères bronchiques**

B. **Une dilatation des artères diaphragmatique**

~~C. Un diminution du rapport VD/VG~~ *Non une augmentation du rapport (dilatation du VD)*

D. **Une dilatation du tronc de l'AP**

E. **Des thrombi marginés**

Question 11

MP Debray

Le verre dépoli

A. Peut témoigner d’une atteinte interstitielle pure

B. Peut témoigner d’une atteinte alvéolaire pure

C. Peut témoigner de lésions de fibrose

D. Peut témoigner d’une hyper-perfusion pulmonaire

E. Témoigne toujours de lésions réversibles

Question 11

MP Debray

Le verre dépoli

A. Peut témoigner d'une atteinte interstitielle pure

B. Peut témoigner d'une atteinte alvéolaire pure

C. Peut témoigner de lésions de fibrose

D. Peut témoigner d'une hyper-perfusion pulmonaire

~~E. Témoigne toujours de lésions réversibles~~

Question 12

MP Debray

Des micronodules strictement centrolobulaires

A. Ne sont jamais situés au contact de la plèvre

B. Ne sont jamais situés au contact des structures broncho-artérielles pulmonaires

C. Témoignent le plus souvent de lésions bronchiolaires ou péribronchiolaires

D. Sont typiques de la sarcoïdose

E. Sont parfois connectés à de fines structures linéaires

Question 12

MP Debray

Des micronodules strictement centrolobulaires

A. Ne sont jamais situés au contact de la plèvre

~~B. Ne sont jamais situés au contact des structures broncho-artérielles pulmonaires~~

C. Témoignent le plus souvent de lésions bronchiolaires ou péribronchiolaires

~~D. Sont typiques de la sarcoïdose~~

E. Sont parfois connectés à de fines structures linéaires

Question 13

MP Debray

Ces signes témoignent toujours de lésions de fibrose

A. Rayon de miel

B. Bronchectasies de traction

C. Réticulations intralobulaires

D. Epaississement des septas interlobulaires

E. Perte de volume d’un territoire

Question 13

MP Debray

Ces signes témoignent toujours de lésions de fibrose

A. Rayon de miel

B. Bronchectasies de traction

~~C. Réticulations intralobulaires~~

~~D. Epaississement des septas interlobulaires~~

~~E. Perte de volume d'un territoire~~

Question 14

C. de Margerie

Laquelle de ces radios est anormale?

A. A
B. B
C. C
D. D

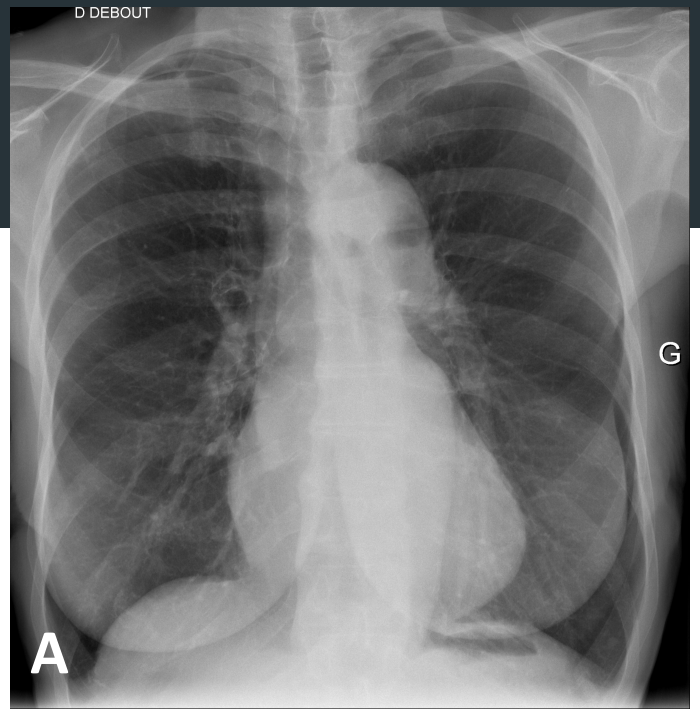

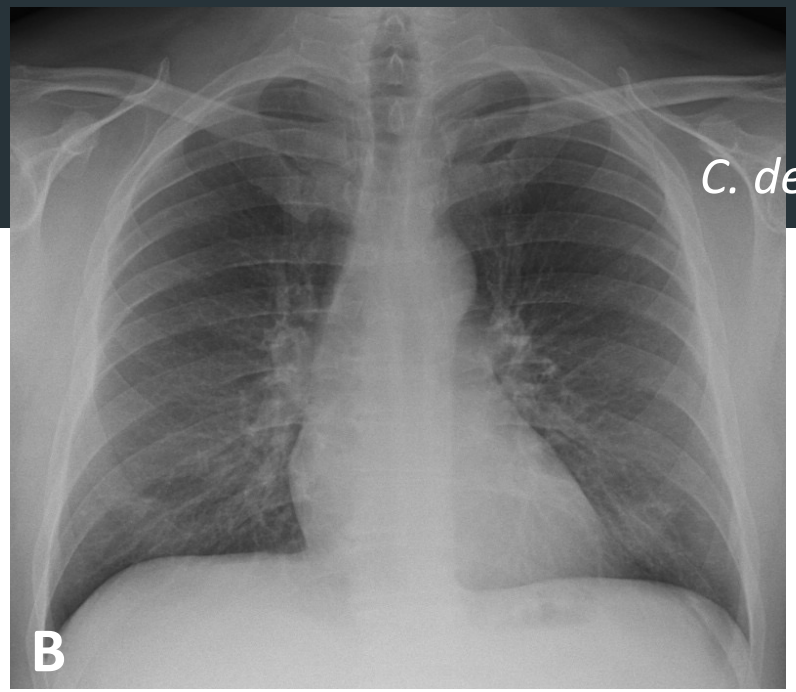

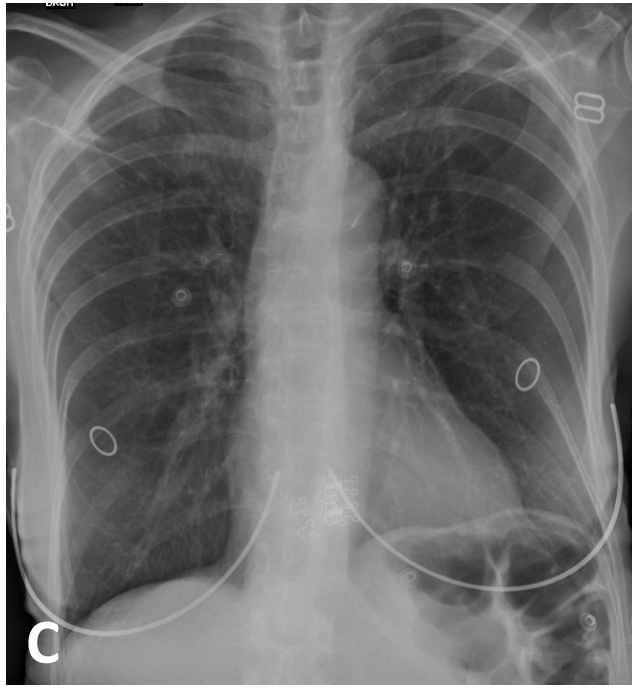

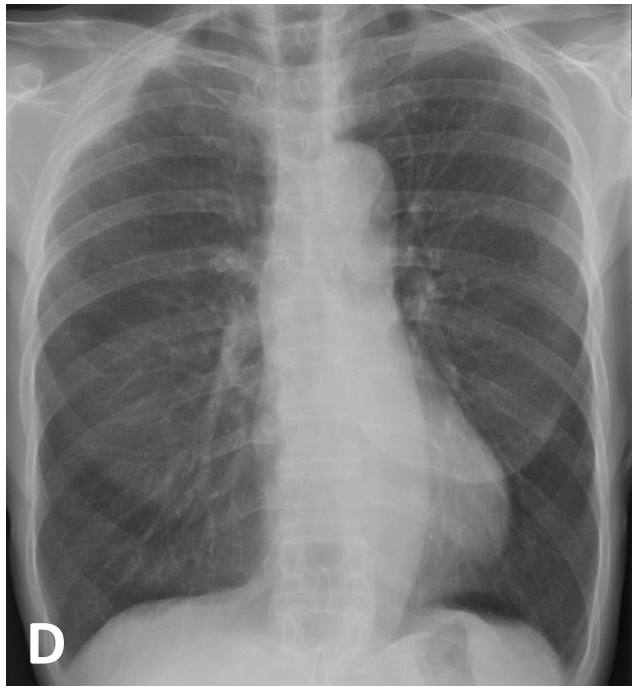

Question 14

C. de Margerie

Laquelle de ces radios est anormale?

~~A. A~~

~~B. B~~

~~C. C~~

D. D

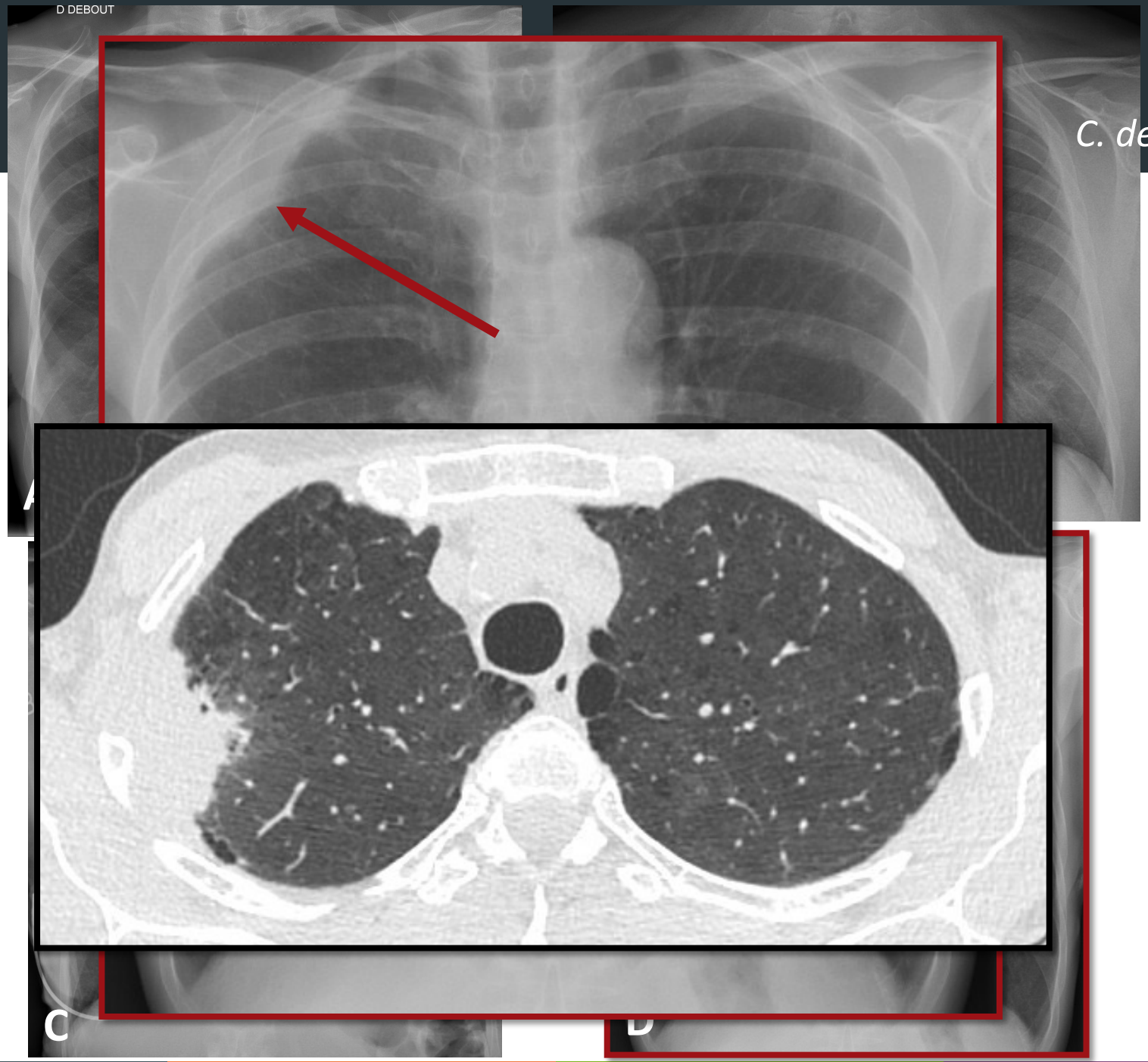

Question 15

C. de Margerie

Toux chronique, crachats. Quelle est l'anomalie?

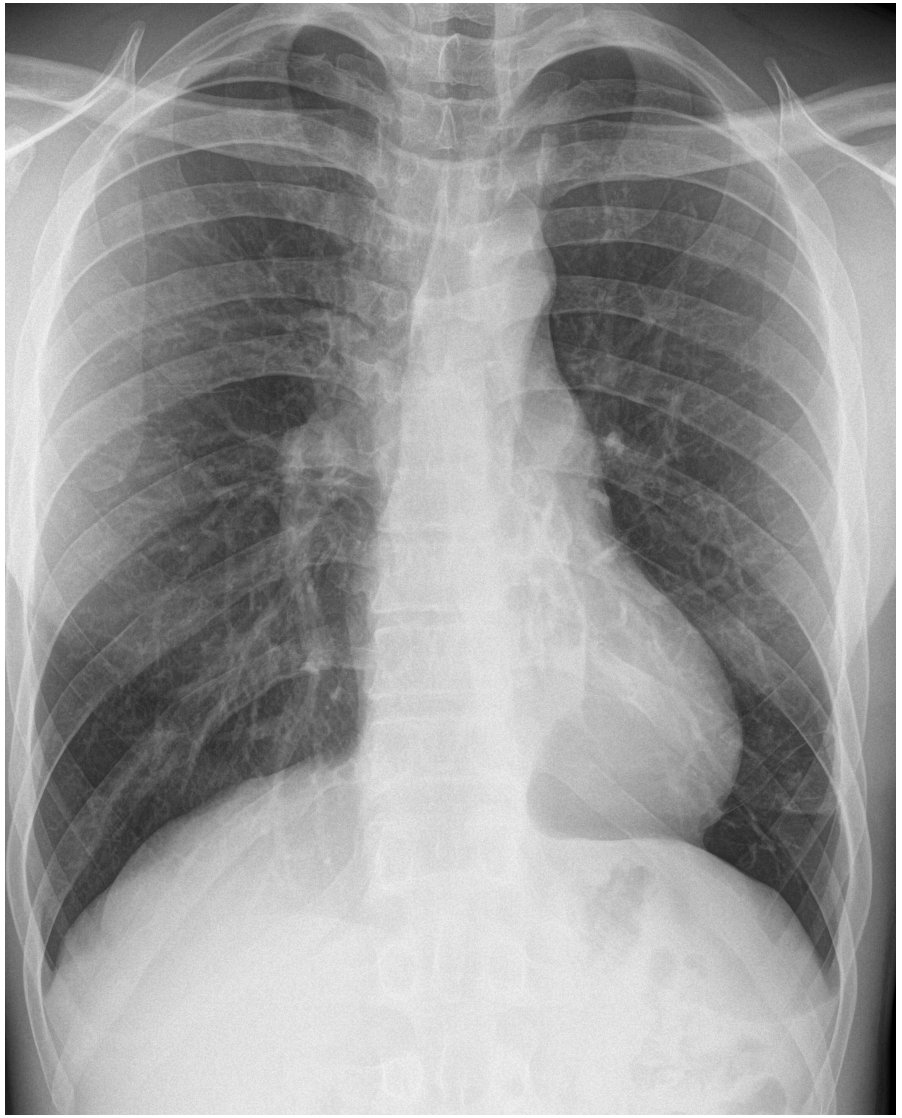

Question 15

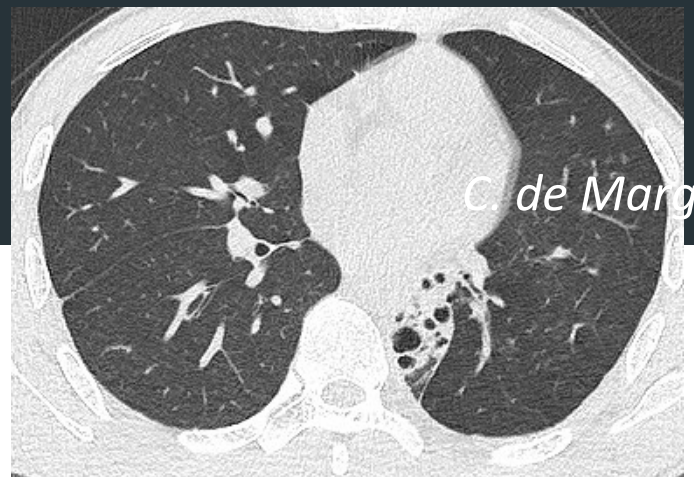

C. de Margerie

Toux chronique, crachats. Quelle est l'anomalie?

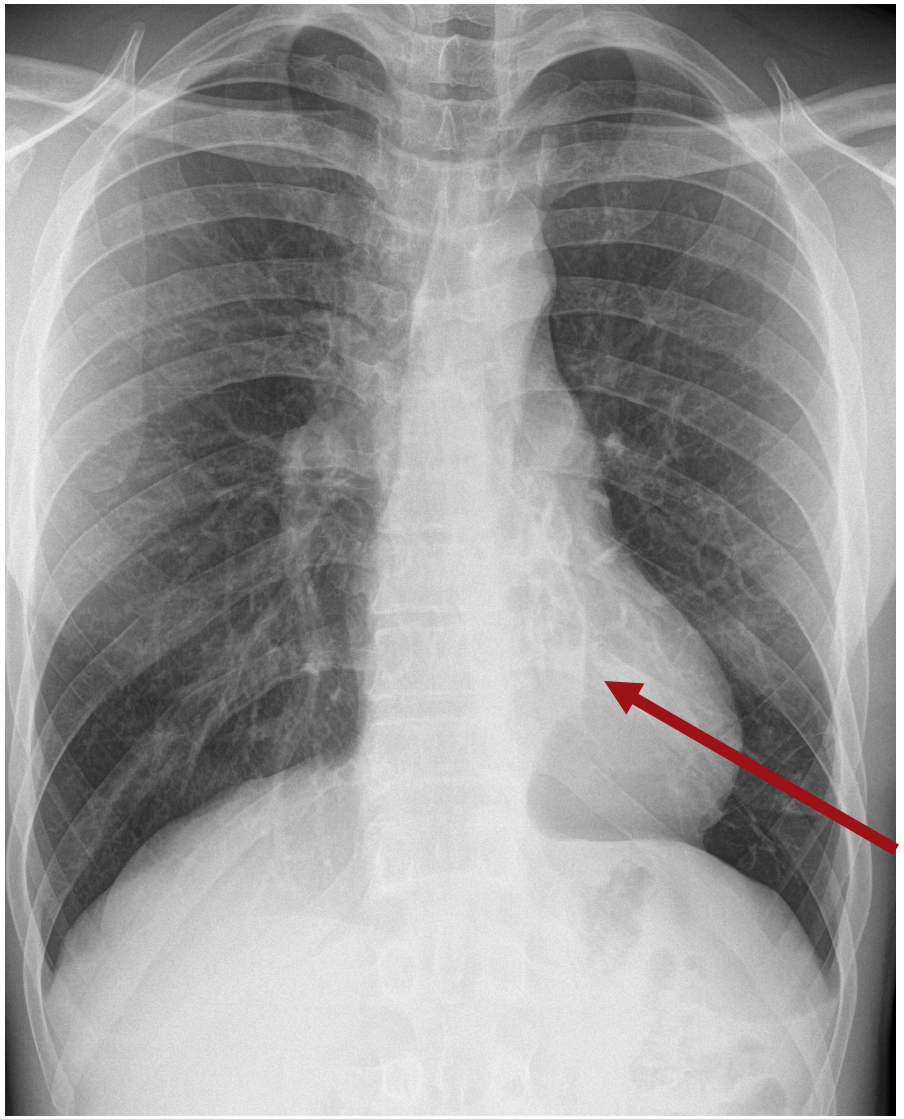

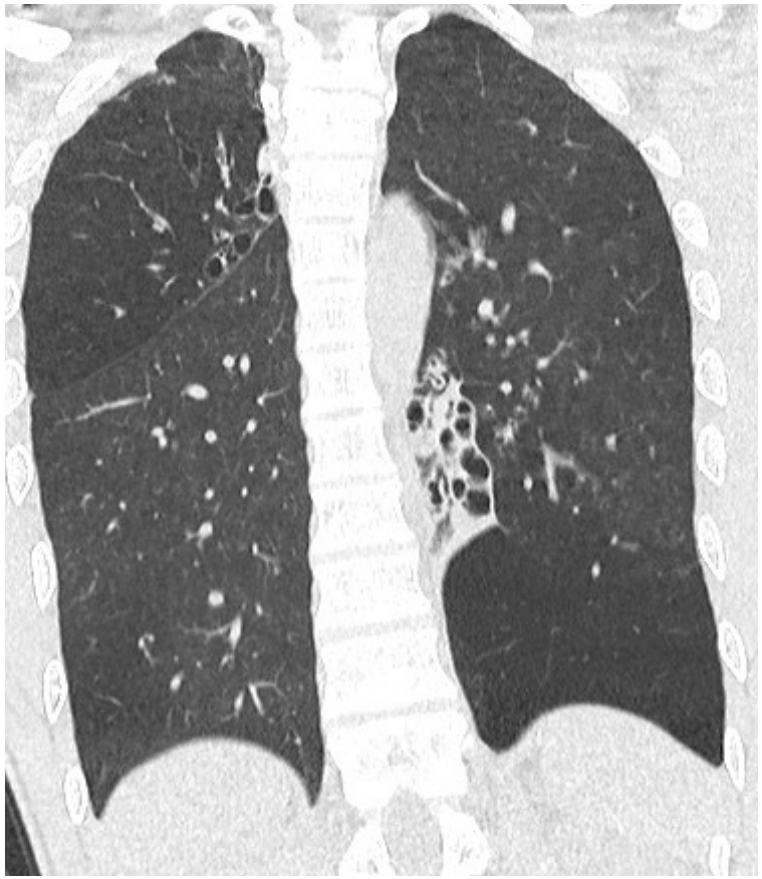

Question 16

M Latrasse

La(es)quelle(s) de ces PID donne(nt) typiquement des kystes pulmonaires ?

A. Pneumonie organisée

B. Lymphangioléiomyomatose

C. Sarcoïdose

D. Histiocytose à cellules de Langerhans

Question 16

M Latrasse

La(es)quelle(s) de ces PID donne(nt) typiquement des kystes pulmonaires ?

A. ~~Pneumonie organisée~~

B. **Lymphangioléiomyomatose**

C. ~~Sarcoïdose~~

D. **Histiocytose à cellules de Langerhans**

Question 17

M Latrasse

- Scanner pour dyspnée, quelles sont les propositions vraies?

  A. C’est une PID fibrosante

  B. La lésion prédominante est le verre dépoli

  C. La prédominance supérieure des lésions est en faveur d’une sarcoïdose pulmonaire

  D. L’atteinte thoracique isolée est rare

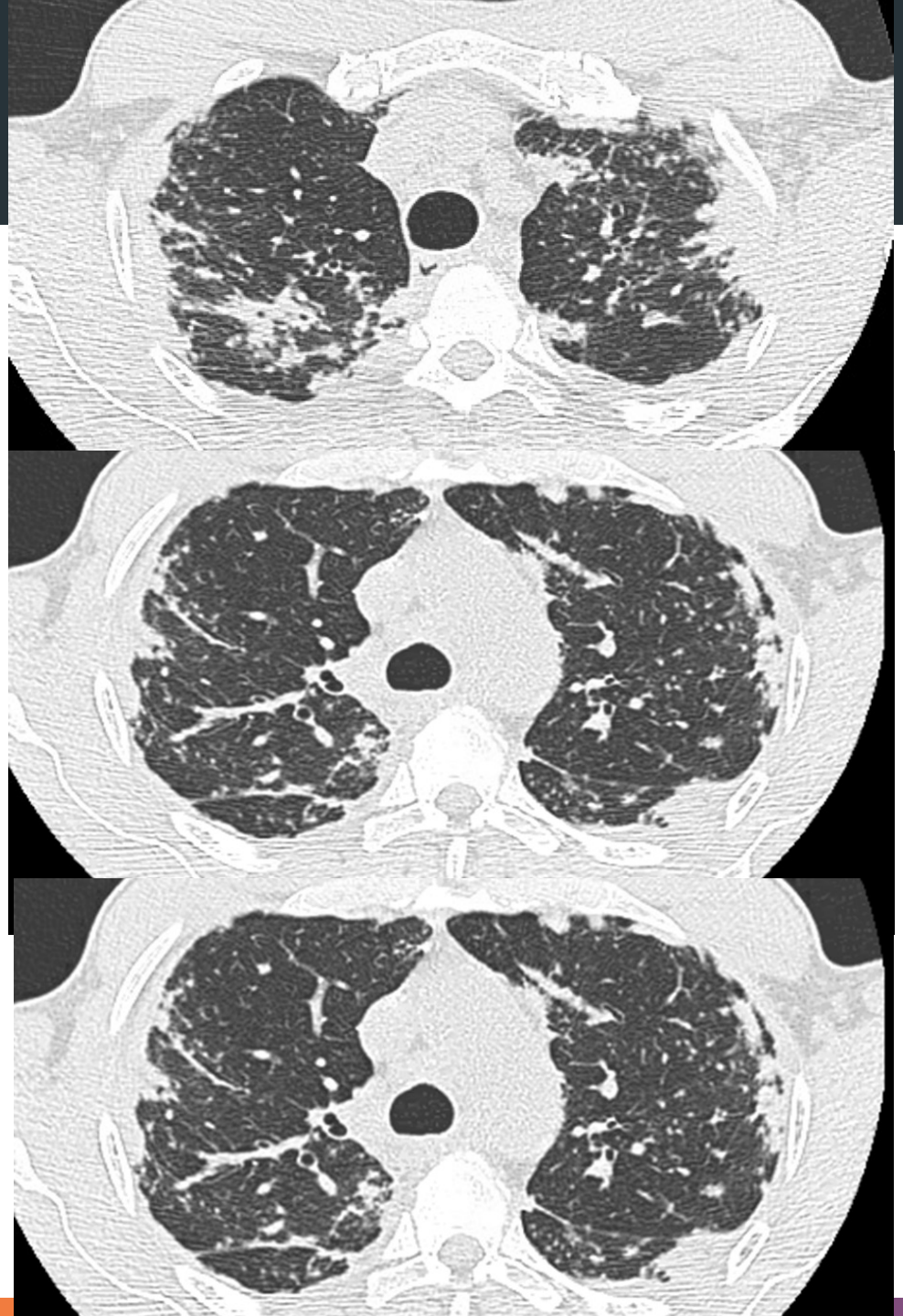

Question 17

M Latrasse

- Scanner pour dyspnée, quelles sont les propositions vraies?

  A. **C'est une PID fibrosante**

  ~~B. La lésion prédominante est le verre dépoli~~

  C. **La prédominance supérieure des lésions est en faveur d'une sarcoïdose pulmonaire**

  ~~D. L'atteinte thoracique isolée est rare~~

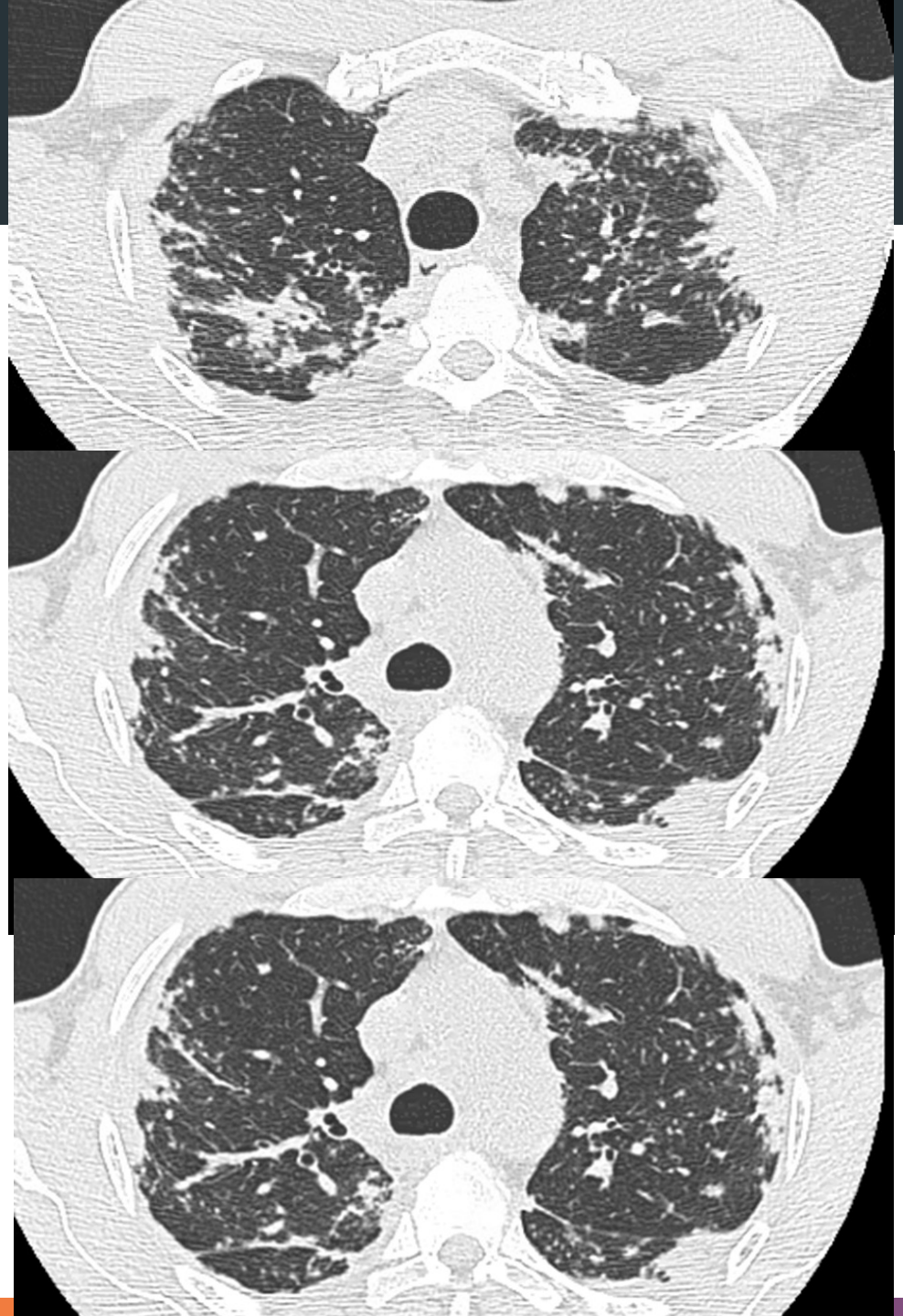

Question 18

M Latrasse

- Scanner pour dyspnée, quelles sont les propositions vraies?

  A. Il y a une prédominance sous pleurale et postéro basale des lésions

  B. La lésion prédominante est le rayon de miel

  C. La présence de rayon de miel est indispensable pour le diagnostic de PIC certaine en TDM

  D. Les patients sont typiquement plus jeunes que dans la PINS

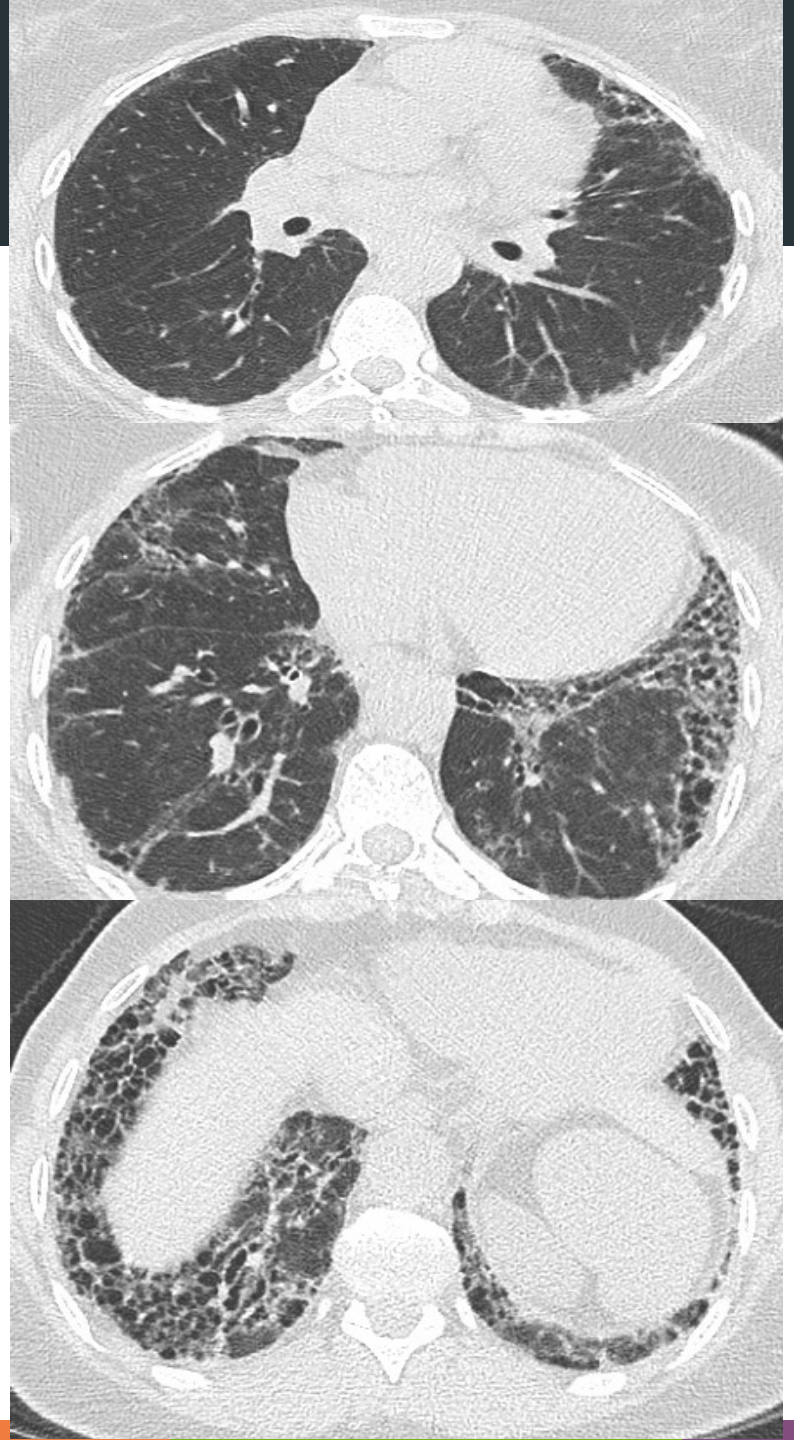

Question 18

M Latrasse

- Scanner pour dyspnée, quelles sont les propositions vraies?

  A. **Il y a une prédominance sous pleurale et postéro basale des lésions**

  B. **La lésion prédominante est le rayon de miel**

  C. **La présence de rayon de miel est indispensable pour le diagnostic de PIC certaine en TDM**

  ~~D. Les patients sont typiquement plus jeunes que dans la PINS~~

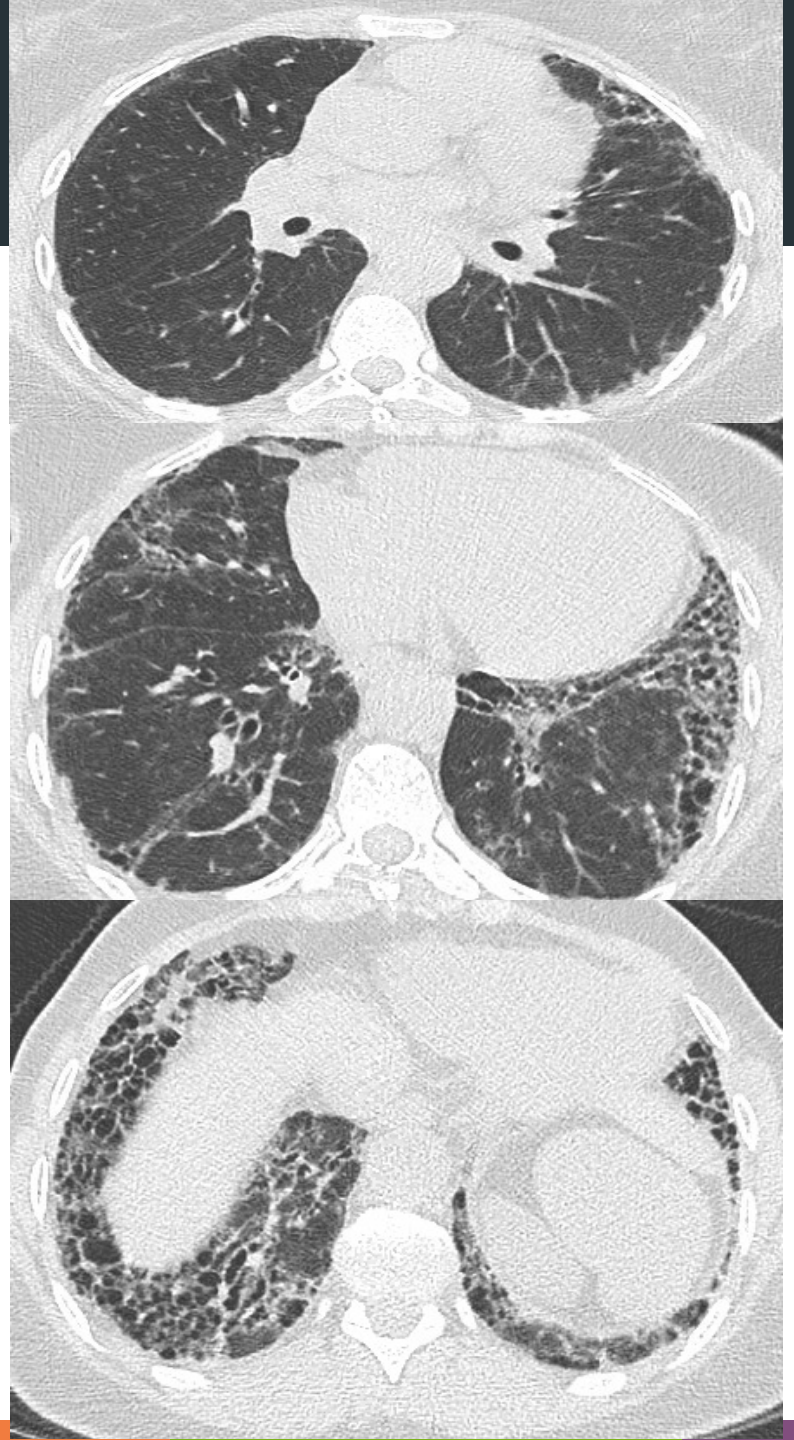

Question 19

S Boussouar

Quels sont les types de contamination infectieuse pulmonaire possible ?

A. Sanguine
B. Lymphatique
C. Aérienne de type bronchiolaire
D. Aérienne de type interstitielle
E. Aérienne de type lobulaire

Question 19

S Boussouar

Quels sont les types de contamination infectieuse pulmonaire possible ?

A. Sanguine

~~B. Lymphatique~~

C. Aérienne de type bronchiolaire

D. Aérienne de type interstitielle

E. Aérienne de type lobulaire

Question 20

S Boussouar

Quels sont les indications d'un scanner plutôt que d'une radiographie thoracique dans les pneumopathies aiguës communautaires?

A. ~~Tous les patients~~

B. ~~Patient fumeur~~

C. **Patient âgé**

D. ~~Evolution favorable~~

E. **Maladie pulmonaire sous jacente**

Question 21

S Boussouar

Quels sont les germes responsables de pneumonies nécrosantes ?

A. Staphylocoque
B. Klebsiella Pneumoniae
C. Bartonella
D. Candida
E. Pneumocystis Jirovecii

Question 21

S Boussouar

Quels sont les germes responsables de pneumonies nécrosantes ?

A. Staphylocoque

B. Klebsiella Pneumoniae

~~C. Bartonella~~

D. Candida

~~E. Pneumocystis Jirovecii~~

Question 22

E de Kerviler

Quelles sont les 2 complications les plus fréquentes lors dune biopsie pulmonaire ?

A. L’hémothorax

B. L’embolie gazeuse

C. Le pneumothorax

D. La dissémination tumorale

E. L’hémorragie alvéolaire

Question 22

E de Kerviler

Quelles sont les 2 complications les plus fréquentes lors dune biopsie pulmonaire ?

~~A. L'hémothorax~~

~~B. L'embolie gazeuse~~

C. Le pneumothorax

~~D. La dissémination tumorale~~

E. L'hémorragie alvéolaire

Question 23

E de Kerviler

Concernant les drainages pleuraux, quelles sont les réponses vraies ?

A. La trajectoire du drain a peu d'importance, c'est la position de l'extrémité qui compte
B. Un pneumothorax de la grande cavité doit être drainé avec un petit drain antérieur
C. La méthode de choix pour le guidage d'un drainage pleural est le scanner
D. Les épanchements cloisonnés peuvent nécessiter plusieurs drains
E. La technique de Seldinger permet d'aborder les collections profondes

Question 23

E de Kerviler

Concernant les drainages pleuraux, quelles sont les réponses vraies ?

A. ~~La trajectoire du drain a peu d'importance, c'est la position de l'extrémité qui compte~~

B. Un pneumothorax de la grande cavité doit être drainé avec un petit drain antérieur

C. La méthode de choix pour le guidage d'un drainage pleural est le scanner

D. Les épanchements cloisonnés peuvent nécessiter plusieurs drains

E. La technique de Seldinger permet d'aborder les collections profondes

Question 24

E de Kerviler

Concernant les abords percutanés du médiastin sous scanner, quelles sont les réponses vraies ?

A. Ils se compliquent plus souvent que les abords pulmonaires

B. Ils nécessitent souvent de d'optimiser le positionnement du patient

C. Ils incitent à biopsier toutes les masses médiastinales

D. Ils représentent la méthode de choix pour le staging ganglionnaire médiastinal d’un cancer bronchique

E. Ils ne sont pas adaptés pour le diagnostic de lymphome

Question 24

E de Kerviler

Concernant les abords percutanés du médiastin sous scanner, quelles sont les réponses vraies ?

~~A. Ils se compliquent plus souvent que les abords pulmonaires~~

B. Ils nécessitent souvent de d'optimiser le positionnement du patient

~~C. Ils incitent à biopsier toutes les masses médiastinales~~

~~D. Ils représentent la méthode de choix pour le staging ganglionnaire médiastinal d'un cancer bronchique~~

~~E. Ils ne sont pas adaptés pour le diagnostic de lymphome~~

Question 25

A Khalil

Quelle est l'affirmation fausse concernant la fibroscopie bronchique à la phase aiguë d'une hémoptysie massive de plus de 300mL en 1 fois?

A- La fibroscopie bronchique permet de localiser le saignement.

B- La fibroscopie bronchique est moins rentable que l'angioscanner pour le diagnostic étiologique

C- L'angioscanner est supérieure à la fibroscopie pour la localisation du saignement

D- La fibroscopie peut être effectué à distance de l'hémoptysie pour un bilan étiologique.

Question 25

A Khalil

Quelle est l'affirmation fausse concernant la fibroscopie bronchique à la phase aiguë d'une hémoptysie massive de plus de 300mL en 1 fois?

A- La fibroscopie bronchique permet de localiser le saignement.

B- La fibroscopie bronchique est moins rentable que l'angioscanner pour le diagnostic étiologique

~~C- L'angioscanner est supérieure à la fibroscopie pour la localisation du saignement~~

D- La fibroscopie peut être effectué à distance de l'hémoptysie pour un bilan étiologique.

Question 26

A Khalil

Quels sont les signes majeurs d'une atteinte de l'artère pulmonaire à l'origine d'une hémoptysie?

A- Absence de nécrose au sein d'une condensation alvéolaire

B- Présence d'un faux anévrisme artériel pulmonaire entouré par une surdensité en verre dépoli

C- Présence d'une artère pulmonaire irrégulière dans la paroi d'une cavité

D- Hypertrophie mineure des artères bronchiques

Question 26

A Khalil

Quels sont les signes majeurs d'une atteinte de l'artère pulmonaire à l'origine d'une hémoptysie?

~~A- Absence de nécrose au sein d'une condensation alvéolaire~~

B- Présence d'un faux anévrisme artériel pulmonaire entouré par une surdensité en verre dépoli

C- Présence d'une artère pulmonaire irrégulière dans la paroi d'une cavité

~~D- Hypertrophie mineure des artères bronchiques~~

Merci pour votre attention!