HÔPITAUX UNIVERSITAIRES
PARIS NORD VAL DE SEINE

Hémoptysie: Rôle du TDM, Artério-embolisation bronchique

A. Khalil

1- Service de radiologie hôpital Bichât-Claude Bernard

2- Université Paris VII Denis Diderot

Les objectifs

- Physiopathologie de l’hémoptysie
- Apport du scanner et de l’angio-TDM thoracique
- Résultats et complication du traitement endo-vasculaire

Quelles sont les indications d'un traitement spécifique de l'hémoptysie?

- Indications indiscutables:
  - **Hémoptysie > 200 mL/24-48h**
  - Hémoptysie <200 mL
    - Intolérance respiratoire (faible réserve respiratoire) « clinique »
    - Mécanisme menaçant: artère pulmonaire « Angio-TDM »

- Indications à discuter (clinique):
  - Hémoptysie de faible abondance ou chronique de certaines étiologies: aspergillome, mucoviscidose, cancer non opérable …..

Physiopathologie de l'hémoptysie

- Hémoptysie avec traitement endovasculaire:
  - Systémique bronchique et non bronchique
  - Atteinte artérielle pulmonaire

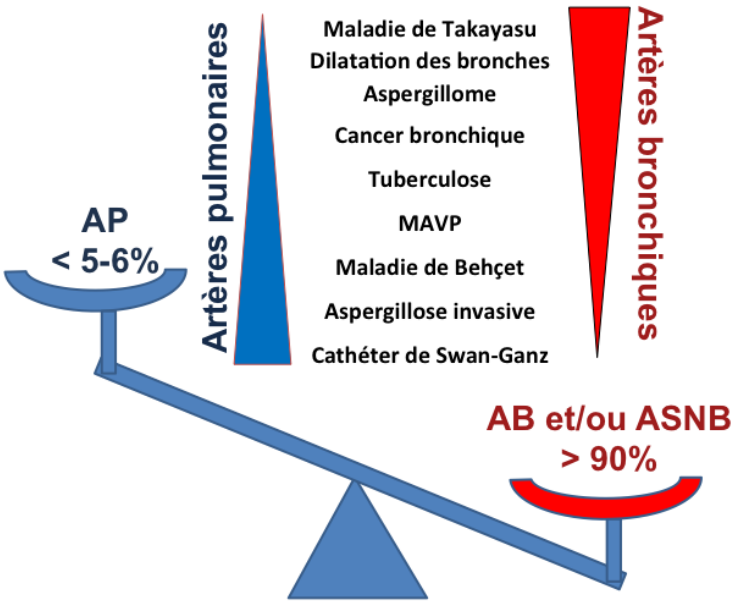

- Hyper vascularisation systémique

- Lésion artérielle pulmonaire

Physiopathologie de l'hypervascularisation bronchique

Vascularisation normale

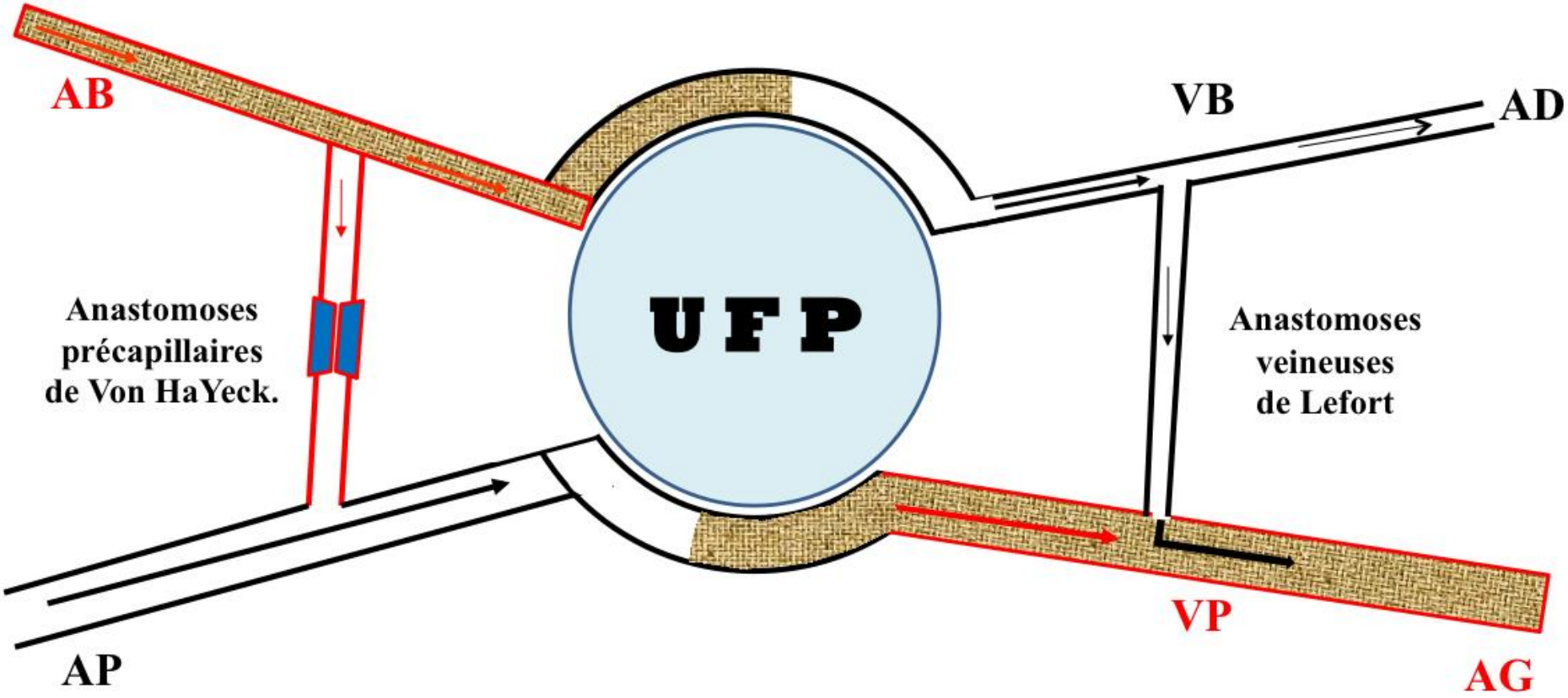

Physiopathologie de l’hypervascularisation systémique bronchique

Occlusion artérielle pulmonaire

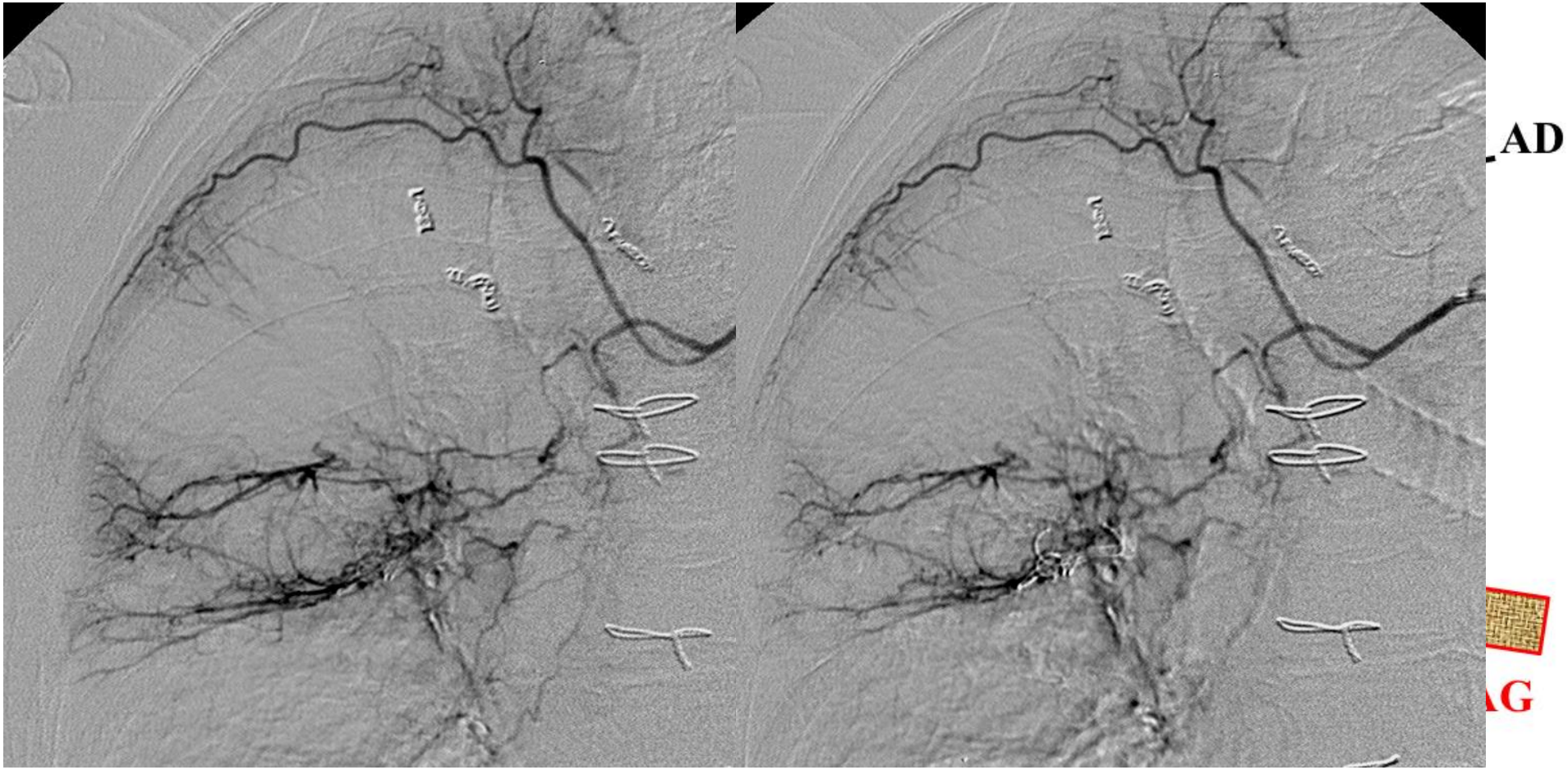

Physiopathologie de l'hypervascularisation systémique bronchique

Destruction du parenchyme pulmonaire

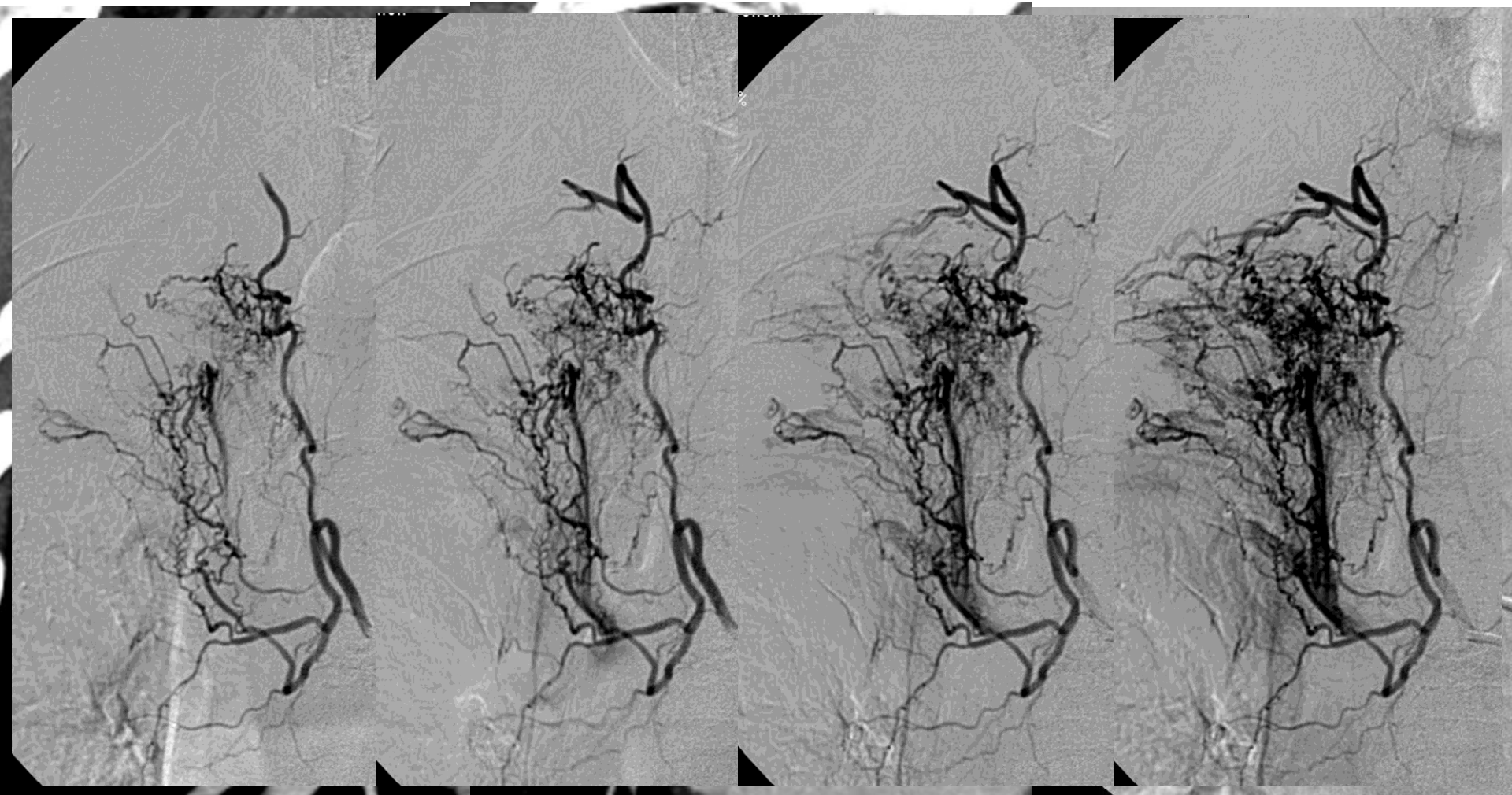

Physiopathologie de l’hypervascularisation bronchique

Hypervascularisation tumorale

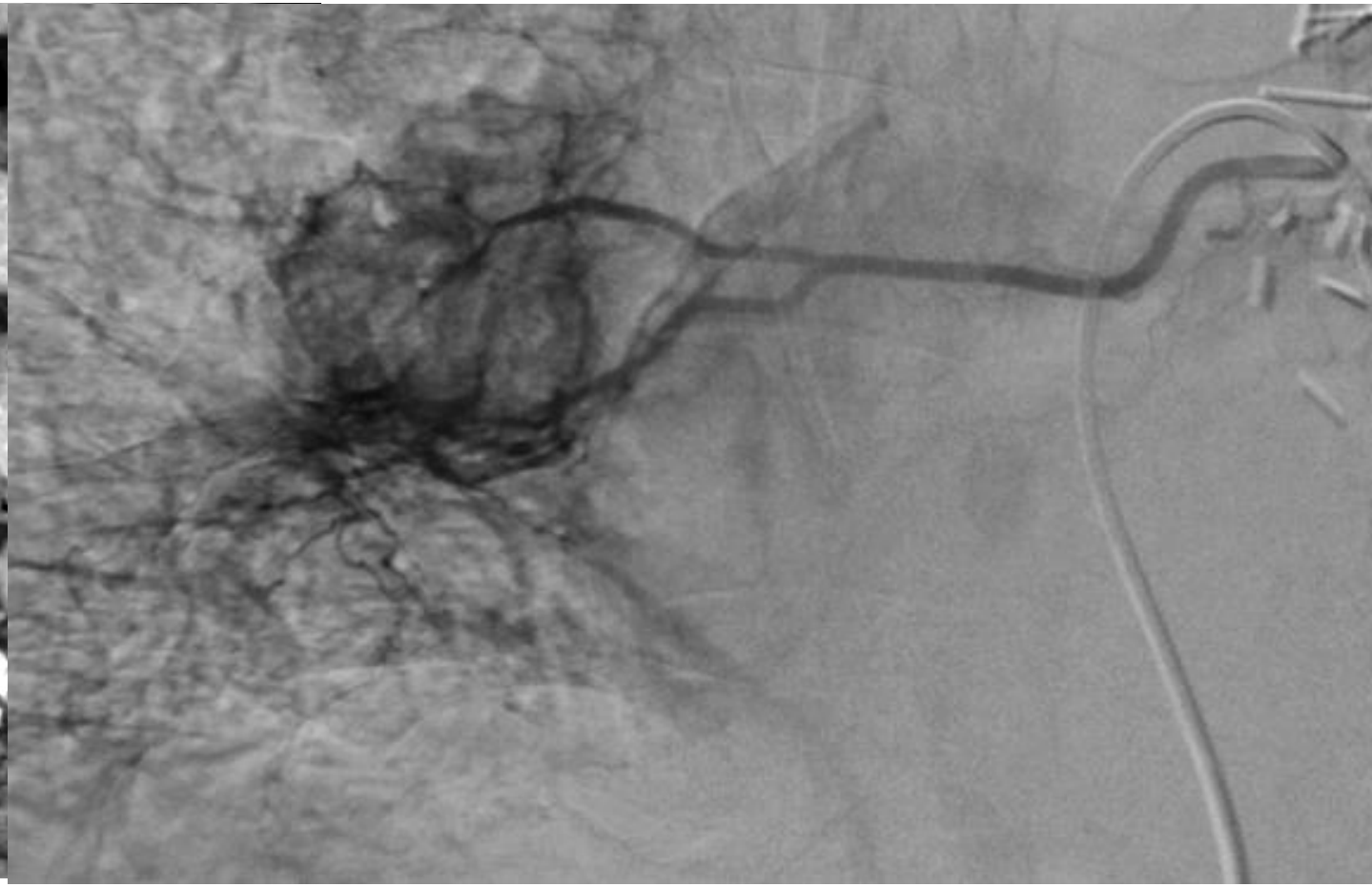

G

Physiopathologie de l'hypervascularisation bronchique

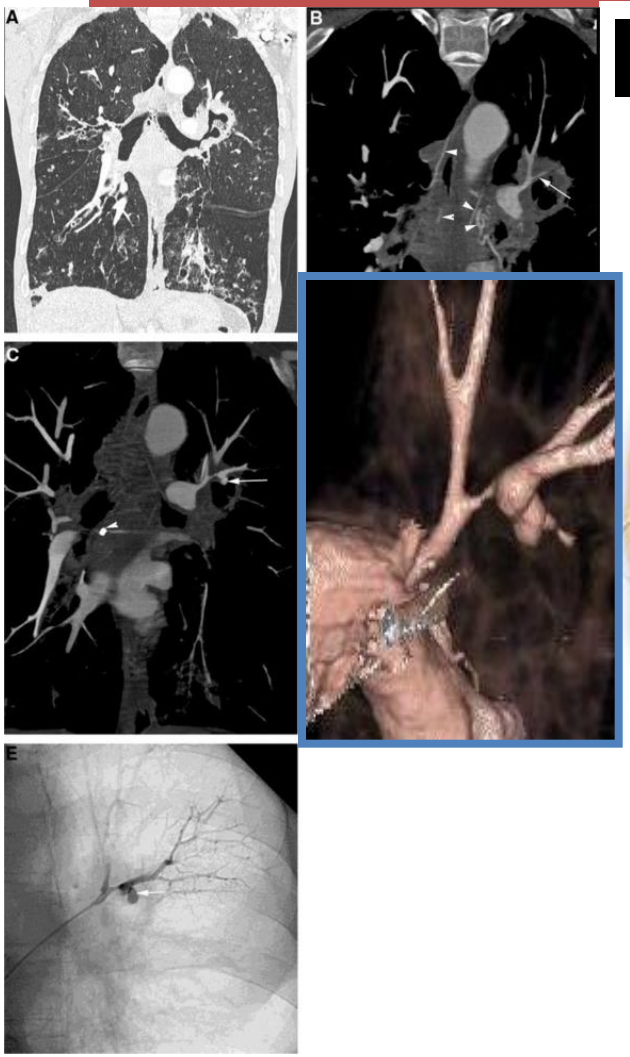

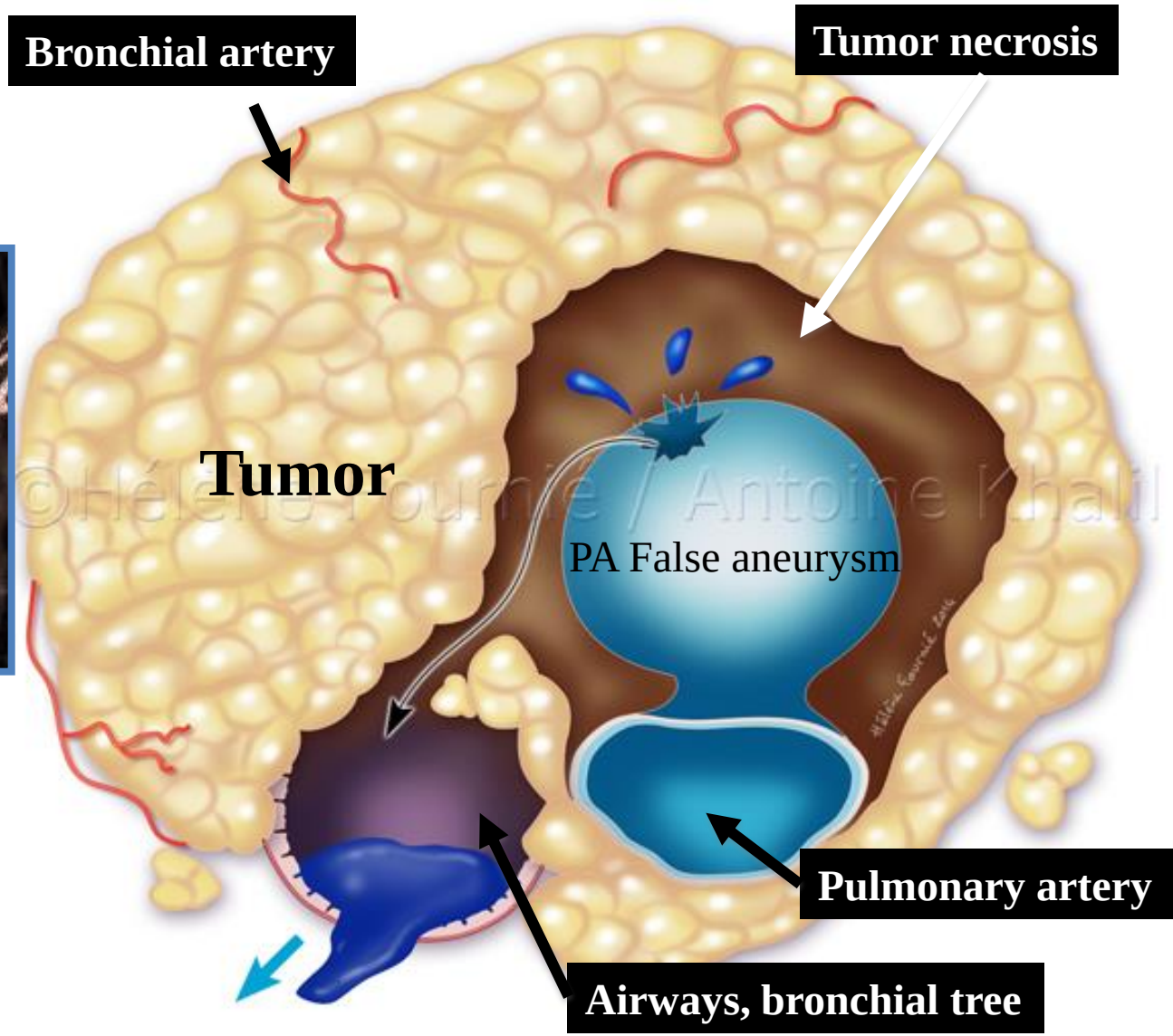

Khalil, et al. CHEST 2008 133, 212-219DOI: (10.1378/chest.07-1159)

Physiopathologie de l'hémoptysie: Etiologie veineuse

Obstacle au retour veineux pulmonaire

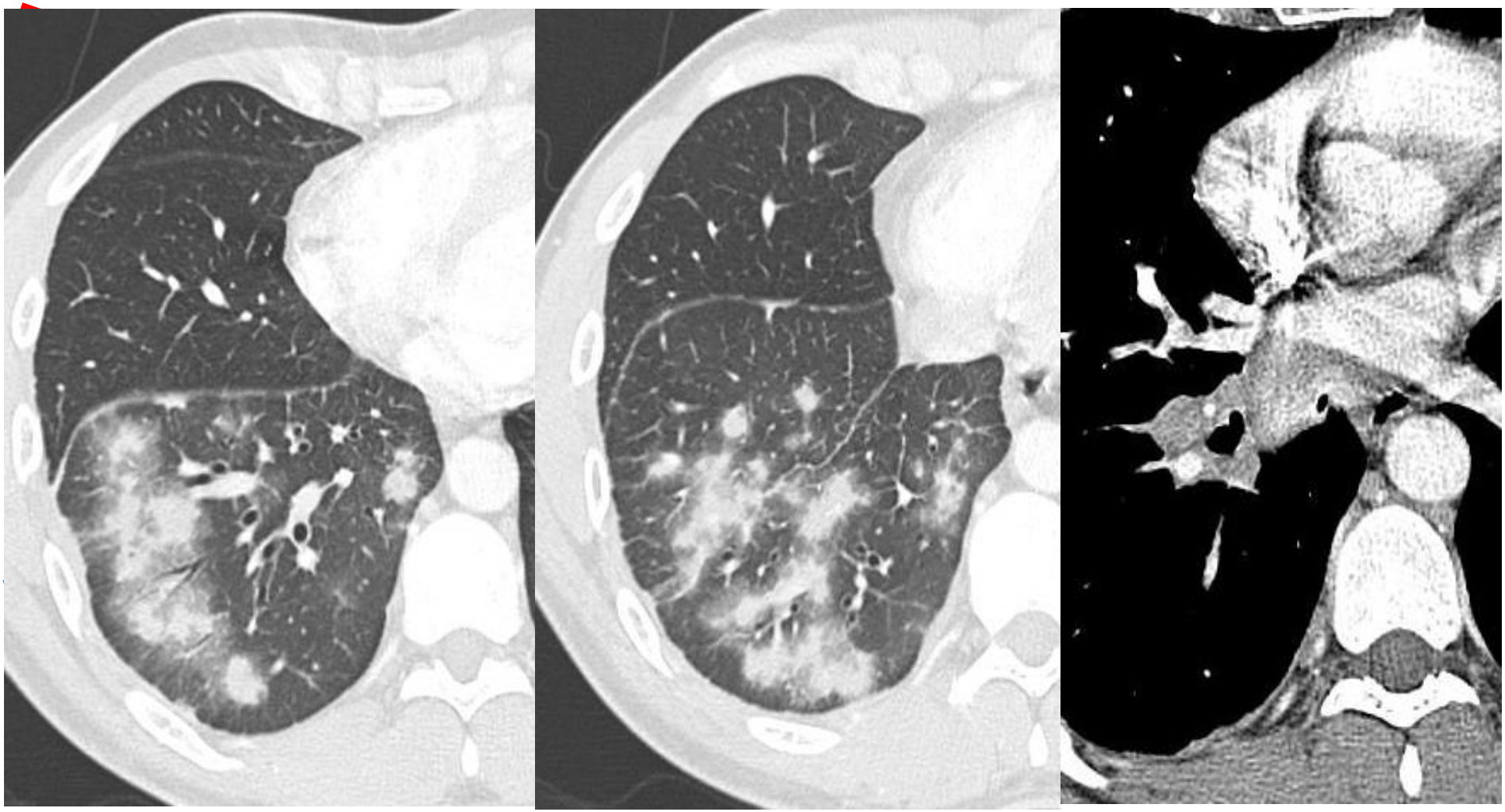

Comment je fais un Angio-TDM (hémoptysie)?

Acquisition spiralée

Avec injection de PdC (80 à 90 mL)

au temps aortique

- 16 détecteurs: 100 UH
- >16 détecteurs: 150 UH

Débit de 3,5 ml/sec

Concentration : 320 à 350 mg Iode/L

Lecture en 3D

en coupes fines

en MIP (3 mm) et en VRT

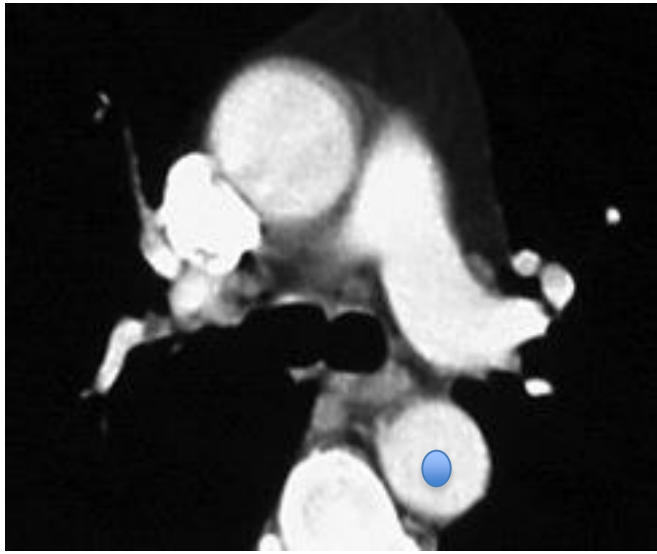

Quelles sont les critères de qualités d'un bon Angio-TDM (hémoptysie)?

Liées à l'acquisition:

Inutilité de l'asservissement cardiaque

Couverture de l'apex (base du crâne si ATCD de K ORL) jusqu'au hile des reins (L1-L2)

Liées à l'injection:

Opacification optimale (>250 UH) de l'ensemble des gros vaisseaux thoraciques.

Liées au patient

Apnée après une inspiration profonde ou respiration libre

Si possible à distance de l'administration d'un vaso-constricteur

Quel est l’apport de l’Angio-TDM?

Angio-TDM thoracique pour hémoptysie

Localisation du saignement

- Non
- Oui
  - Fibroscopie bronchique

Le vaisseau qui saigne

Signes ATDMV d'atteinte AP

- Oui
  - Embolisation de l'AP
- Non
  - Embolisation des artères systémiques

Cartographie des AB

- MIP (5 à 10) dans les 3 plans
- VRT (10 à 30) sagittal et coronal

Etiologie

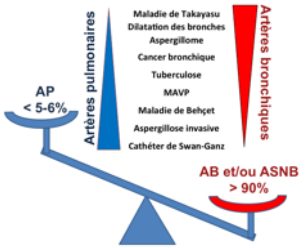

- AB normotopique
- AB atypique
- AB ectopique
- ASNB

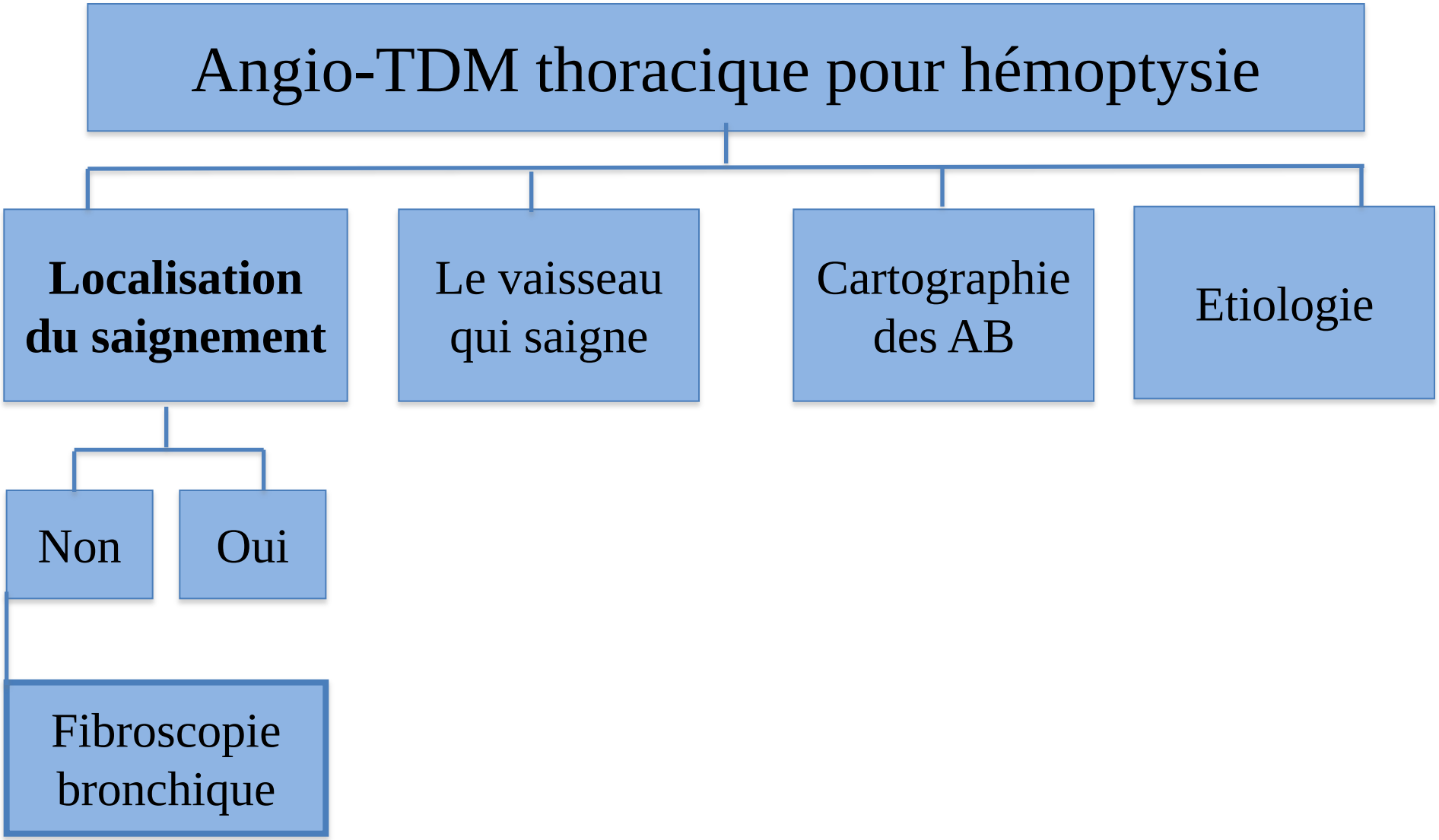
Angio-TDM thoracique pour hémoptysie
Localisation du saignement
Le vaisseau qui saigne
Cartographie des AB
Etiologie
Non
Oui
Fibroscopie bronchique

Quelles sont les signes Angio-TDM localisatrices du saignement?

- Signes directes:
  - Condensation alvéolaire
  - Surdensité en verre dépoli
  - Nécrose / cavitation
  - Anomalie vasculaire au sein des lésions parenchymateuses
  - Faux anévrysme artériel pulmonaire

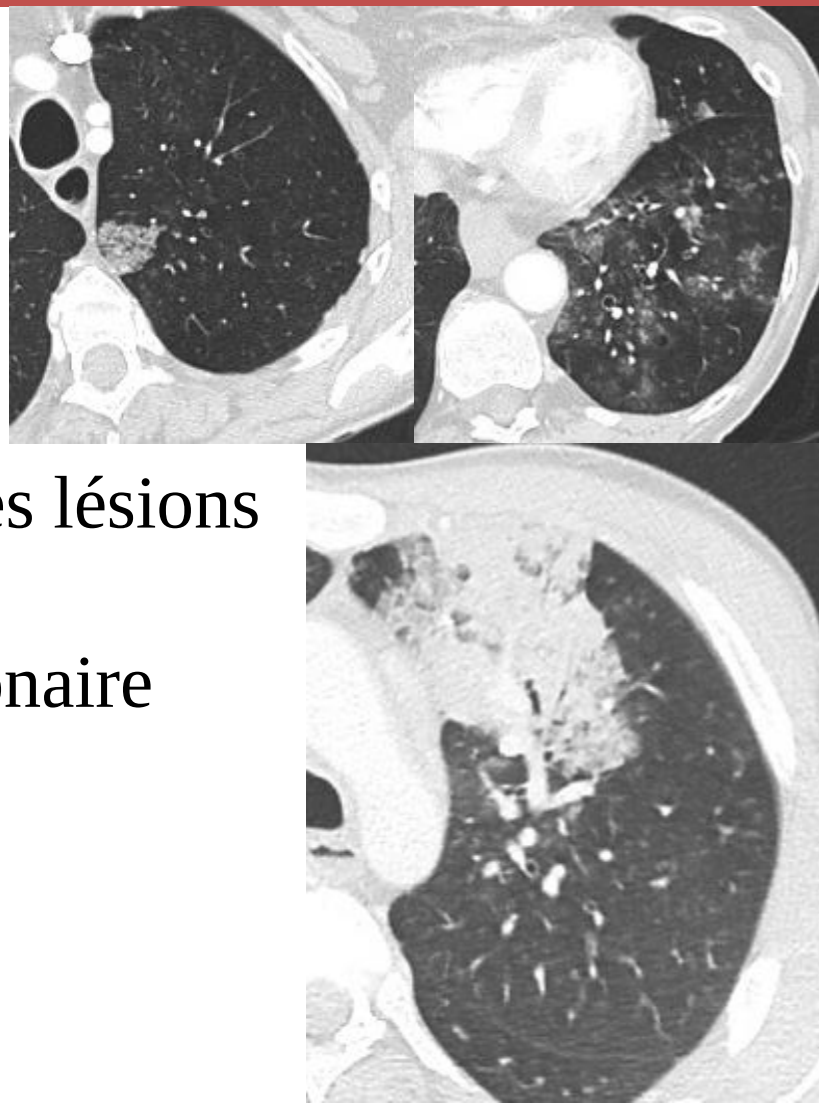

Quelles sont les signes Angio-TDM localisatrices du saignement?

- Signes directes:
  - Condensation alvéolaire
  - Surdensité en verre dépoli
  - Nécrose / cavitation
  - Anomalie vasculaire au sein des lésions parenchymateuses
  - Faux anévrysme artériel pulmonaire

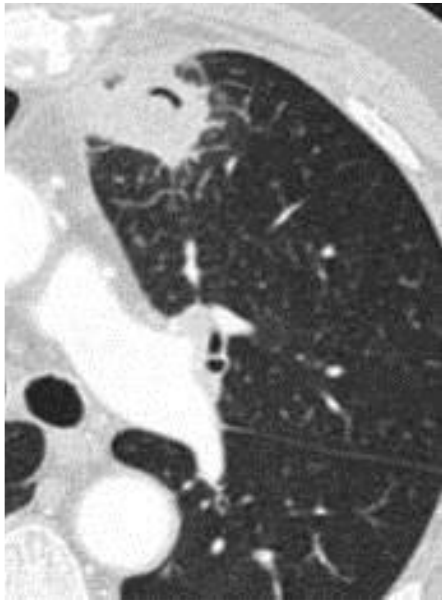

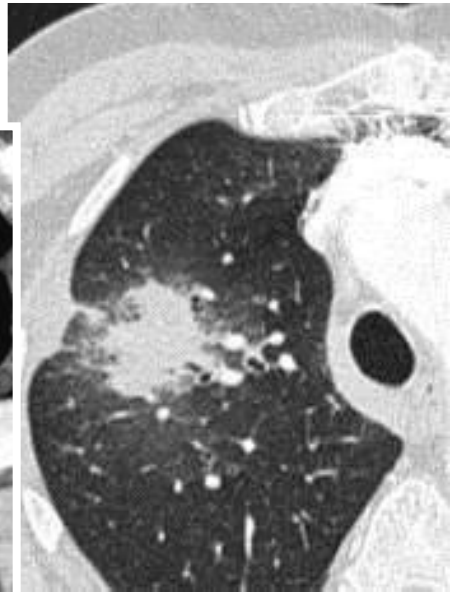

Quelles sont les signes Angio-TDM localisatrices du saignement?

-
ésic
  - Faux anévrysme artériel pulmonaire
- Signes indirectes
  - Etiologies potentielles (Cancer, DDB, Aspergillome…)
  - Shunt systémo-pulmonaire

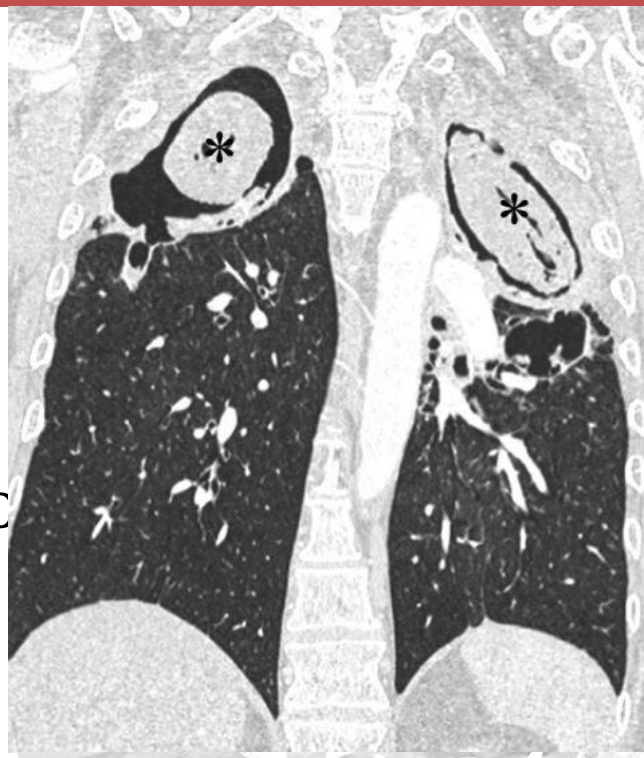

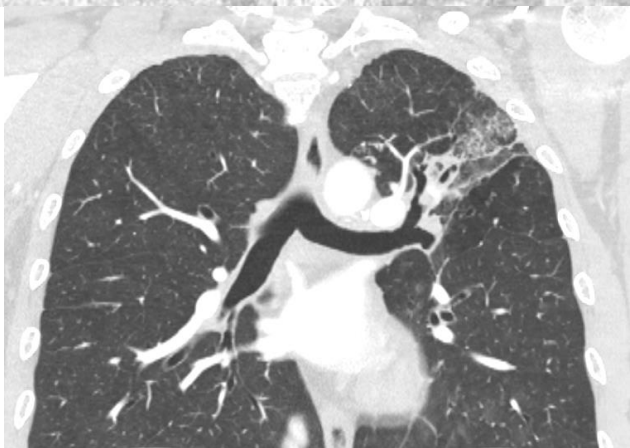

Quelle est la place actuelle de la bronchoscopie dans la prise ne charge initiale de l'hémoptysie?

	TDM +	TDM -	Total
Bronchoscopie +	60	11	71
Bronchoscopie –	7	2	9
	67	13	80

Khalil A, et al. Utility of high-resolution chest CT scan in the emergency management of hemoptysis in the intensive care unit: severity, localization, and etiology. BJR 2007;80:21-25

Quelle est la place actuelle de la bronchoscopie dans la prise ne charge initiale de l'hémoptysie?

Lateralization, lobar location and etiology with clinical bedside strategy versus MDCTA.

		Clinical bedside lateralization		
		Yes	No	Total
MDCTA lateralization	Yes	73	3	76 (87.4%)
	No	8	3	11
	Total	81 (93.1%)	6	87
		Clinical bedside lobar location		
		Yes	No	Total
MDCTA lobar location	Yes	63	11	74 (85%)
	No	9	4	13
	Total	72 (82.7%)	15	87

Pas de différence *MAIS* complémentarité

Contents lists available at ScienceDirect

European Journal of Radiology

journal homepage: www.elsevier.com/locate/ejrad

Impact of multidetector CT-angiography on the emergency management of severe hemoptysis

Ludivine Chalumeau-Lemoine[a], Antoine Khalil[b,c,*], Hélène Prigent[a], Marie-France Carette[b,d], Muriel Fartoukh[a,d], Antoine Parrot[a]

European Journal of Radiology 82 (2013) e742–e747

Quelle est la place actuelle de la bronchoscopie dans la prise en charge initiale de l'hémoptysie?

1- Elle est facilement remplaçable par l'ATDMV

2- Elle garde une indication pour un traitement hémostatique temporaire

3- Elle est complémentaire à l'ATDMV pour la localisation du saignement

4- Elle est moins performante que l'ATDMV pour le diagnostic étiologique

Can CT Replace Bronchoscopy in the Detection of the Site and Cause of Bleeding in Patients with Large or Massive Hemoptysis?

Marie Pierre Revel[1]
Laure S. Fournier[1]
Anne Sophie Hennebicque[1]
Charles Andre Cuenod[1]
Guy Meyer[2]
Philippe Reynaud[2]
Guy Frija[1]

AJR 2002;179:1217–1224

The British Journal of Radiology, 80 (2007), 21–25

Utility of high-resolution chest CT scan in the emergency management of haemoptysis in the intensive care unit: severity, localization and aetiology

[1]A KHALIL, MD, [1]M SOUSSAN, MD, [2]G MANGIAPAN, MD, [2]M FARTOUKH, MD, [2]A PARROT, MD and [1]M-F CARETTE, MD

Contents lists available at ScienceDirect

European Journal of Radiology

journal homepage: www.elsevier.com/locate/ejrad

Impact of multidetector CT-angiography on the emergency management of severe hemoptysis

Ludivine Chalumeau-Lemoine[a], Antoine Khalil[b,c,*], Hélène Prigent[a], Marie-France Carette[b,d], Muriel Fartoukh[a,d], Antoine Parrot[a]

Angio-TDM thoracique pour hémoptysie

- Localisation du saignement
- **Le vaisseau qui saigne**
  - Signes ATDMV d'atteinte AP
    - Oui → Embolisation de l'AP
    - Non → Embolisation des artères systémiques
- Cartographie des AB
- Etiologie

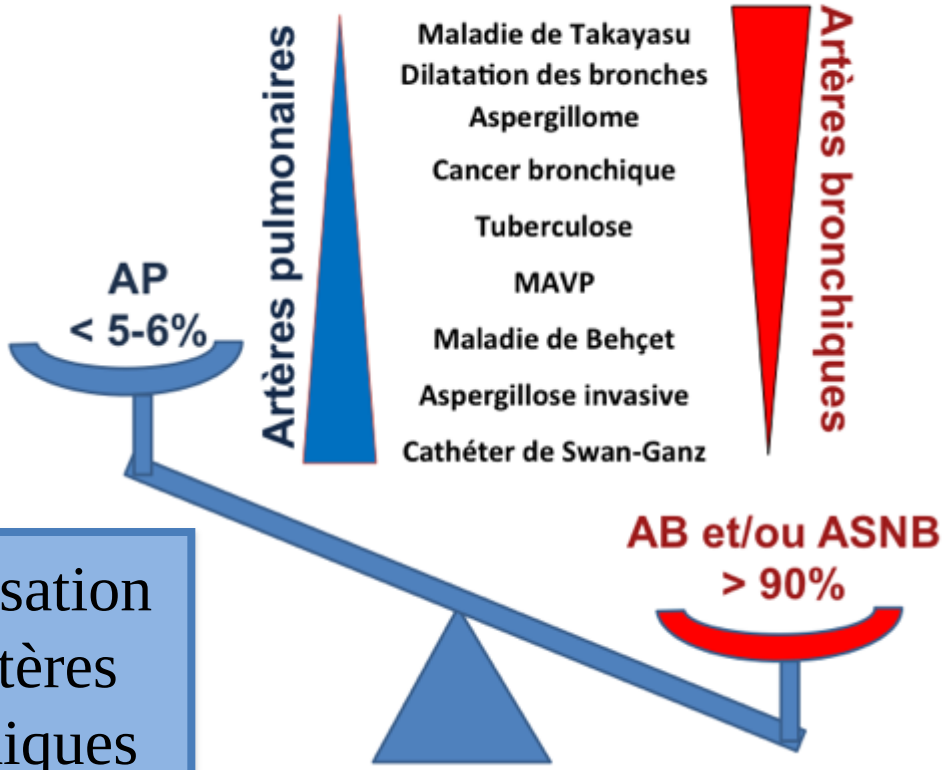

Quels s
saignem

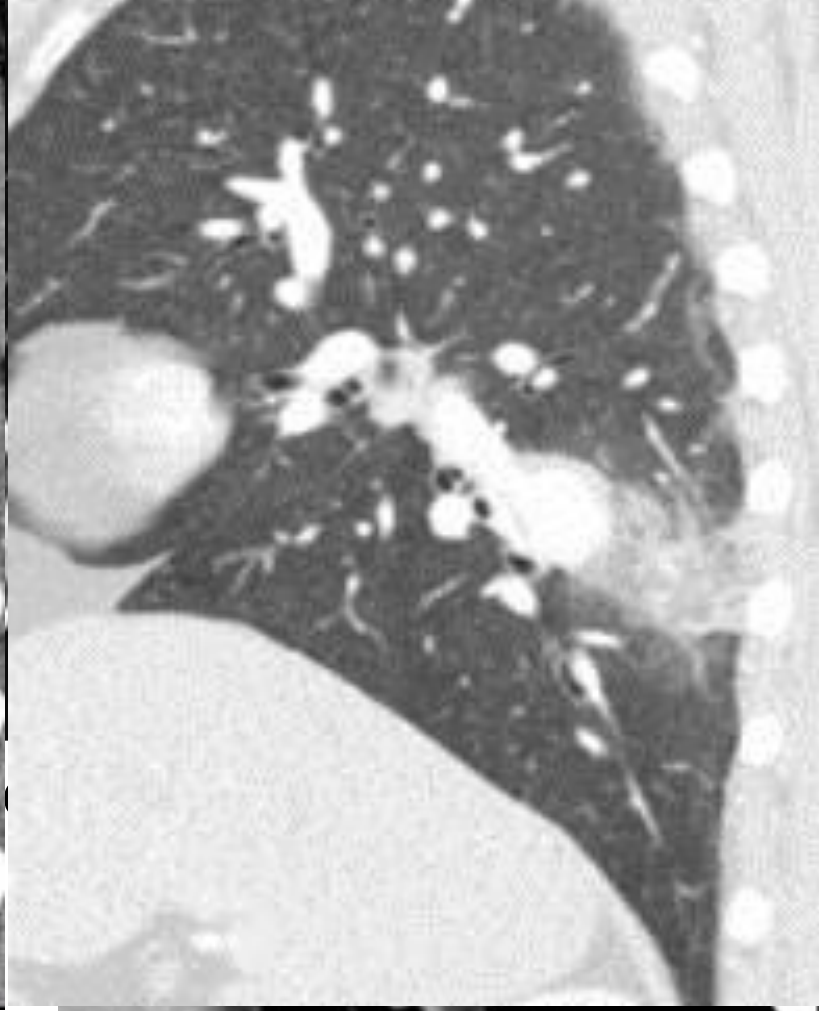

1- Présence d

2- Visualisati

dans la paroi

3- Artère pul

une excavatio

4- Maladie systémique avec anévrysm

entouré par une opacité alvéolaire

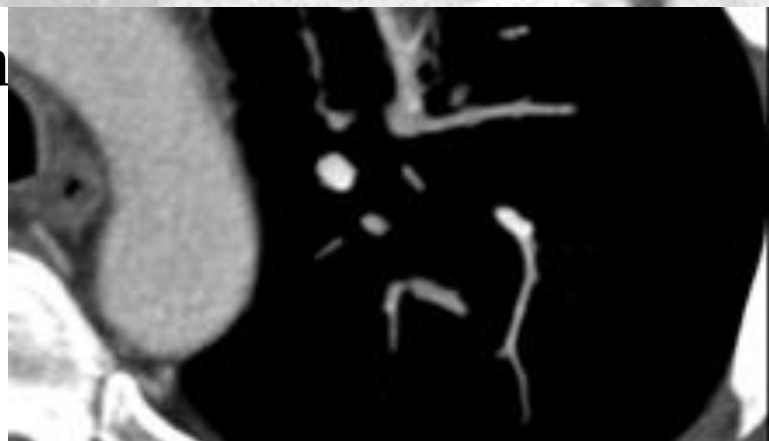

Quels sont les signes TDM en faveur d'un saignement d'origine artérielle pulmonaire?

Quels sont les signes TDM en faveur d'un saignement d'origine artérielle pulmonaire?

Quels sont les signes TDM en faveur d'un saignement d'origine artérielle pulmonaire?

Mme S. âgée de 51 ans; hémoptysie de 300 mL

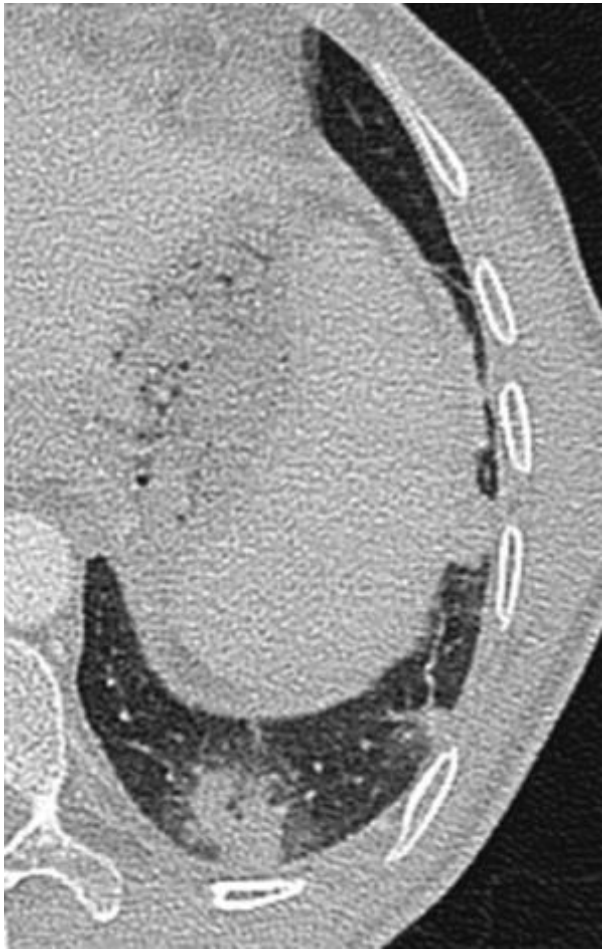

Quels sont les signes TDM en faveur d'un saignement d'origine artérielle pulmonaire?

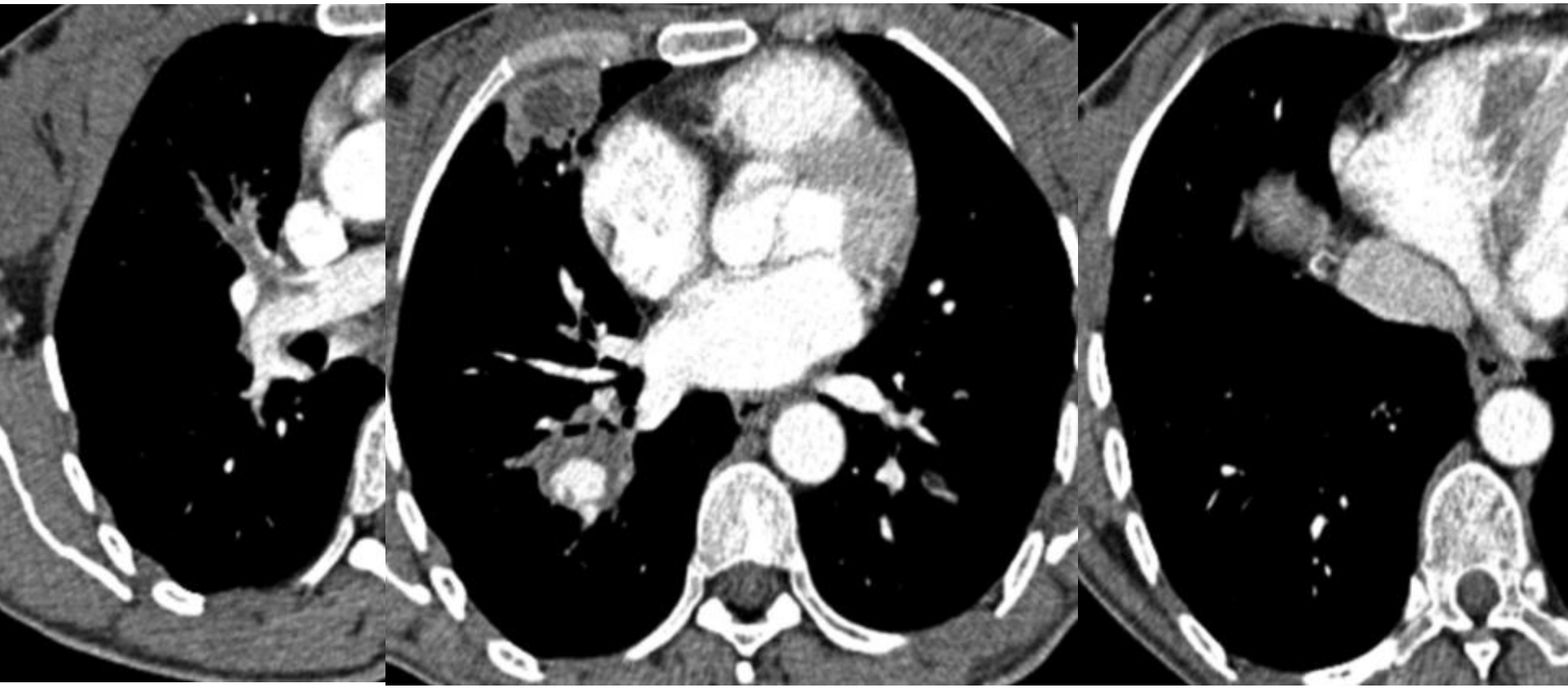

Hémoptysie / syndrome de Hughes-Stovin

Quels sont les signes TDM en faveur d'un saignement d'origine artérielle pulmonaire?

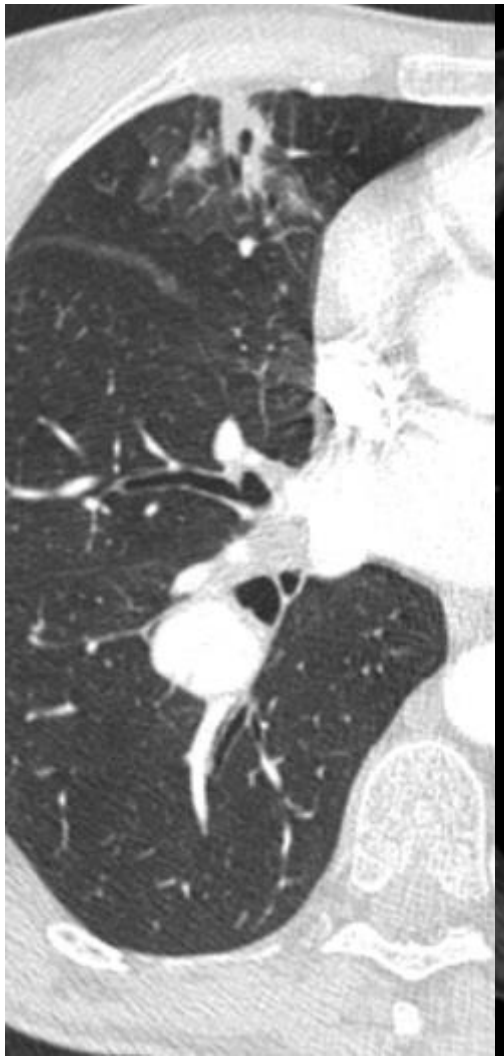

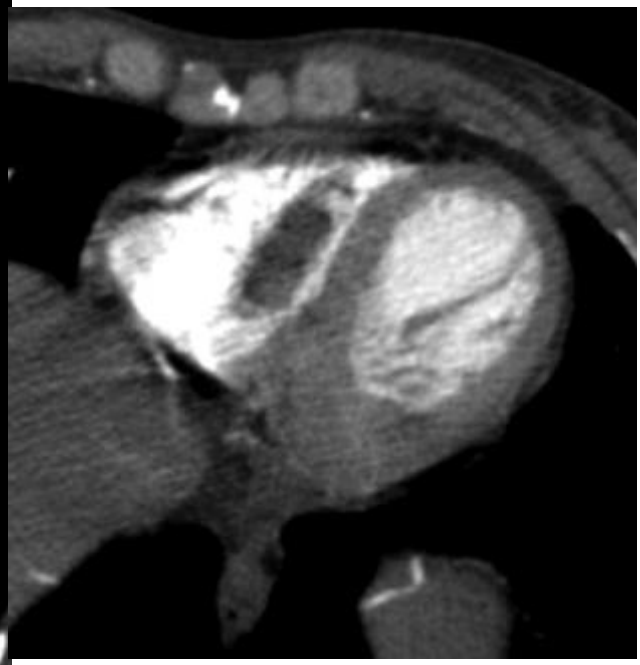

Suivi à 1 mois

Angio-TDM thoracique pour hémoptysie

- Localisation du saignement
- Le vaisseau qui saigne
- **Cartographie des AB**
  - - MIP (5 à 10) dans les 3 plans
    - VRT (10 à 30) sagittal et coronal
    - AB normotopique
    - AB atypique
    - AB ectopique
    - ASNB
- Etiologie

La cartographie des ASB et ASNB est elle utile en pratique?

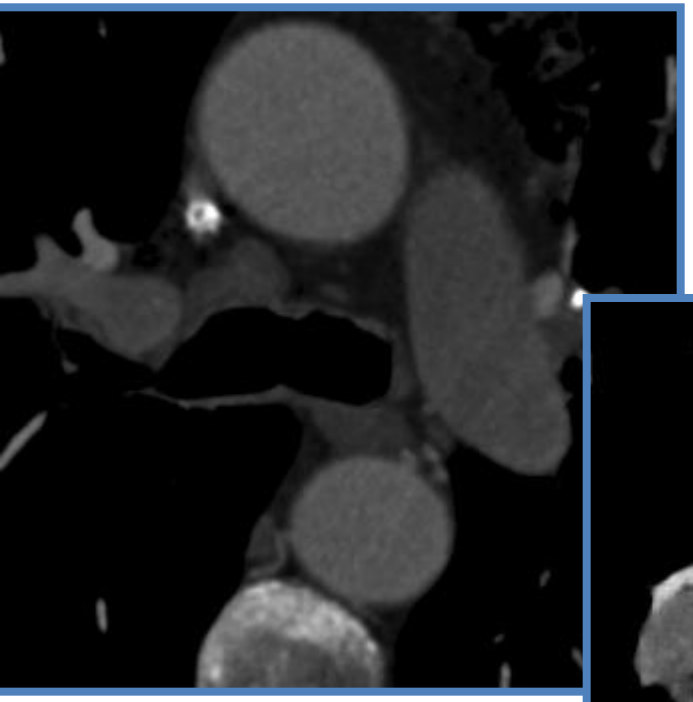

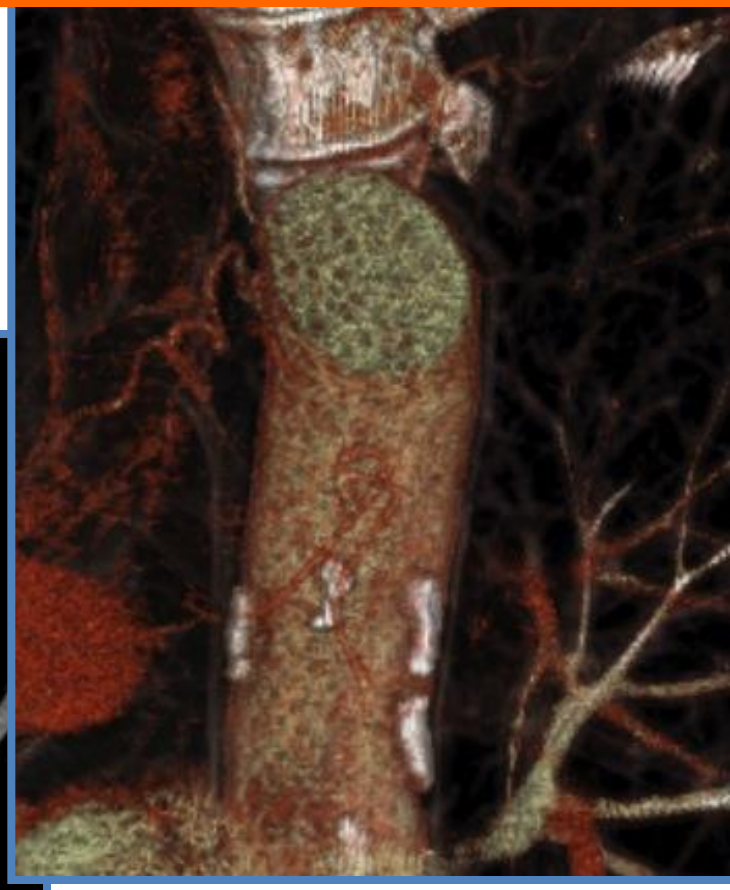

*** Remy-Jardin M, et al. Bronchial and nonbronchial systemic arteries at multidetector row CT-angiography: Comparaison with conventional angiography. Radiology 2004;233:741-749**

**** Yoon YC, et al. Hemoptysis: bronchial and nonbronchial arteries at 16-detector row CT. Radiology 2005;234:292-298**

La cartographie des ASB et ASNB est elle utile en pratique?

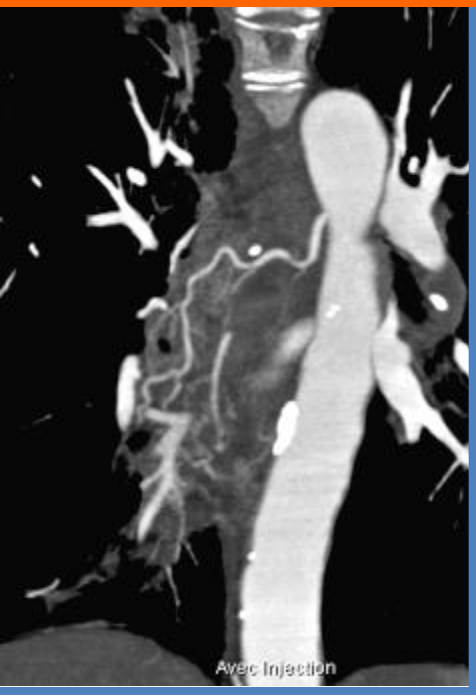

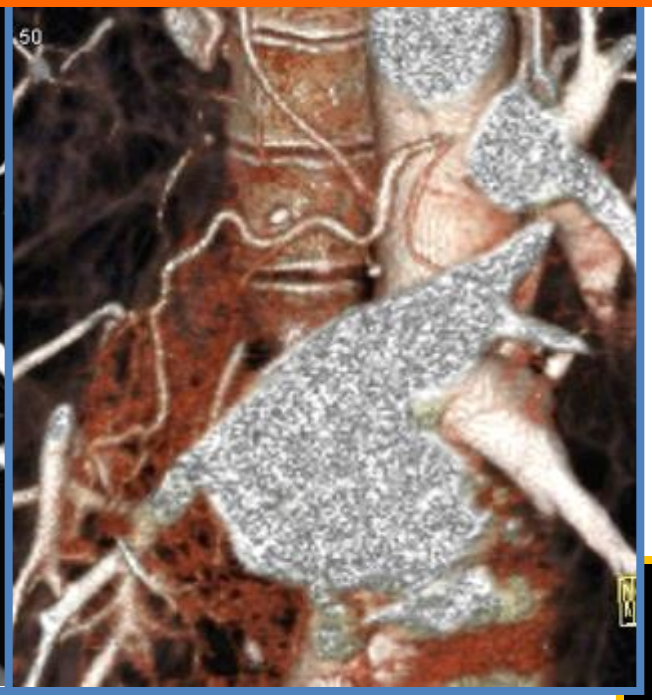

La cartographie des ASB et ASNB est elle utile en pratique?

Artère bronchique (AB)	Nombre	% (126)
Tronc broncho-interconstal droit	91	72,2
Tronc bronchique commun	68	54,0
Tronc bronchique gauche	33	26,2
AB supérieure gauche	24	19,0
AB inférieure gauche	31	24,6
Tronc bronchique droit	6	4,8
AB supérieure droite	3	2,4
AB inférieure droite	15	11,9
Tronc bronchique commun complet	7	5,6
Autres	5	4,0
Total	283	2,2 A/patient

*Carette MF, et al. Vascularisation systémique normale et pathologique du poumon: sémiologie tomodensitométrique. J Radiol 2009;89:1789-800

La cartographie des ASB et ASNB est elle utile en pratique?

Artère bronchique atypique: Au niveau de l'aorte

Du plancher de la crosse aortique.

Elle réclame l'utilisation d'une sonde particulière permettant de pouvoir "racler" ce plancher de l'aorte (sonde JL4)

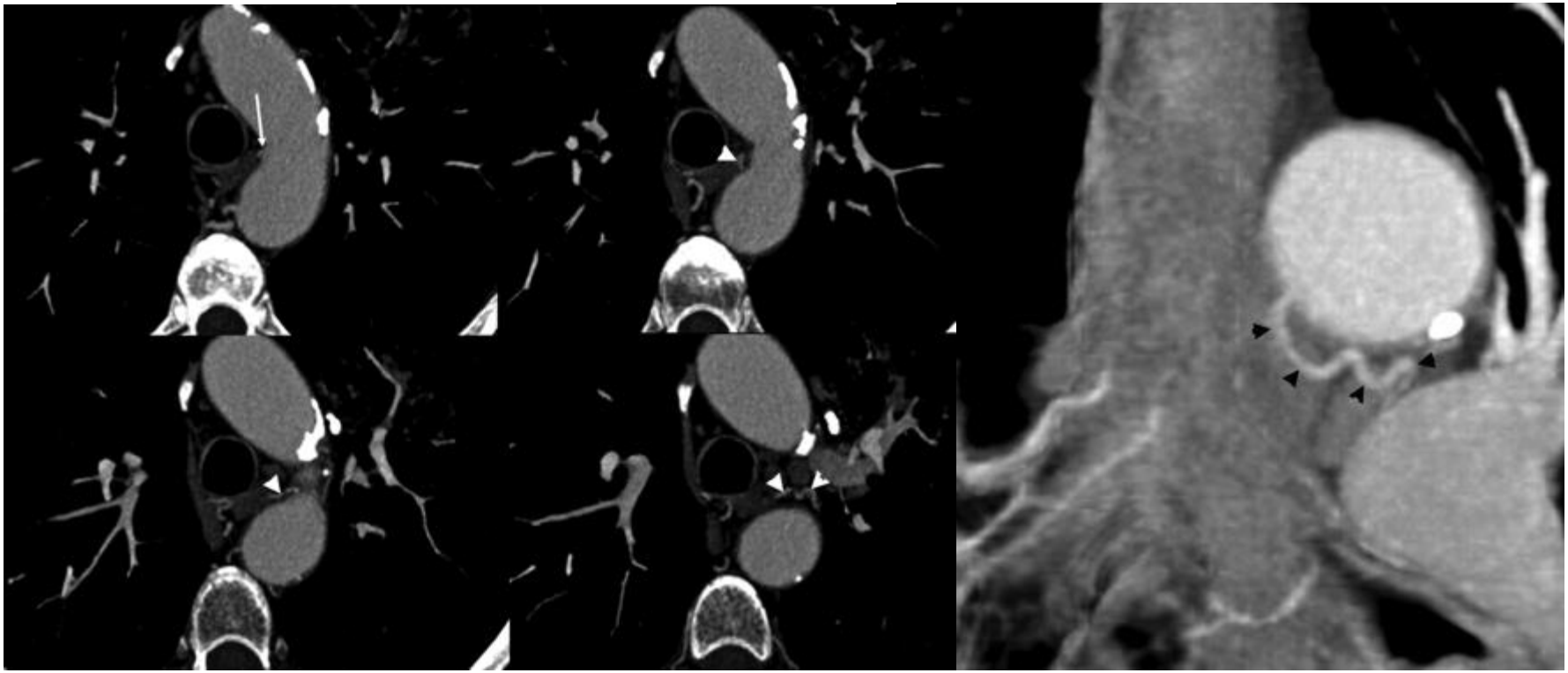

La cartographie des ASB et ASNB est elle utile en pratique?

Artère bronchique ectopique:

TABCD ASC Le tronc thyro-bicervico-scapulaire

ATI ACPG AV AC

Artères Systémiques non bronchique

A chercher en fonction de la localisation de la pathologie

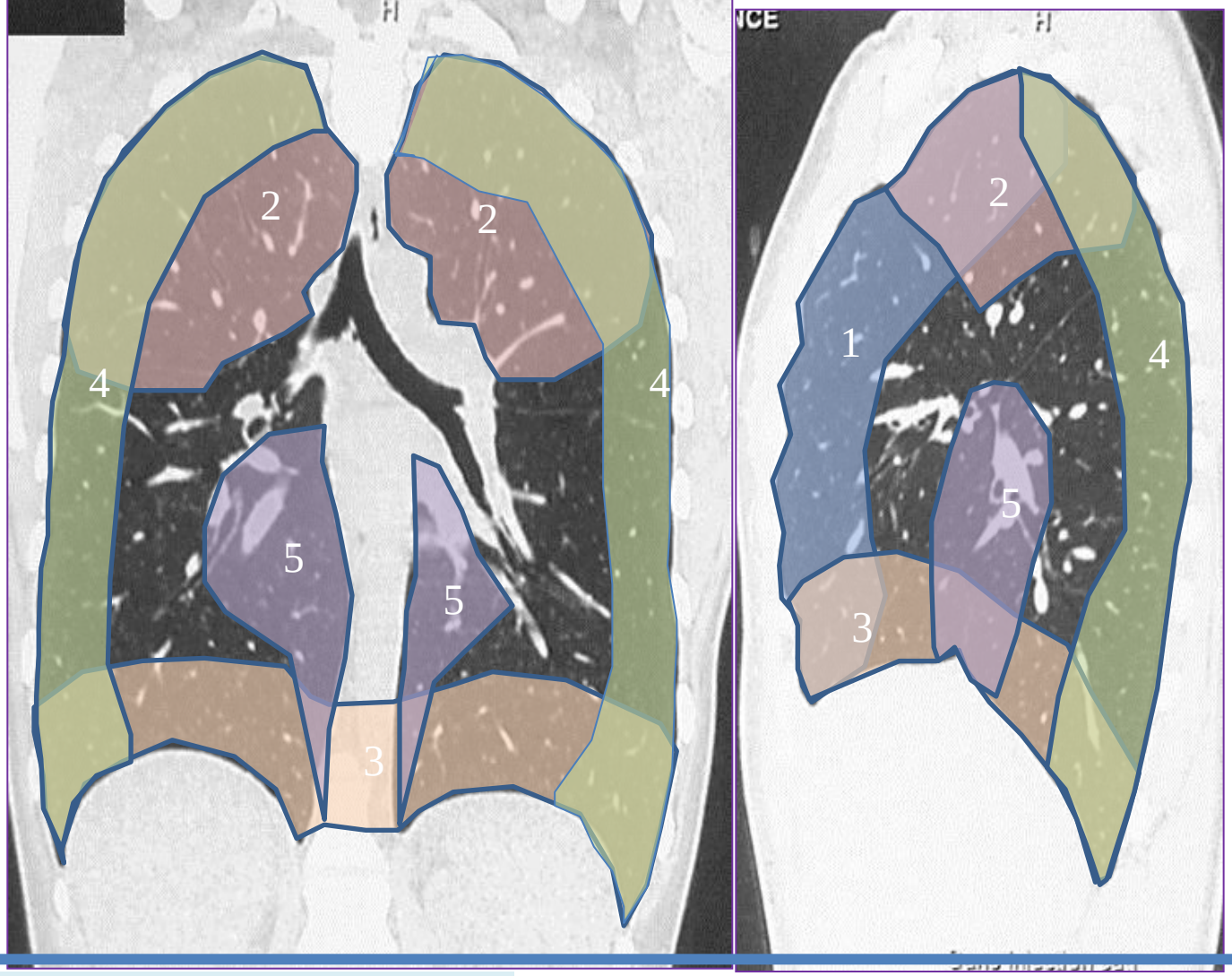

Artères Trans Pleurales

1- Artères thoraciques internes

2- Troncs supra-aortiques (tronc thyro-bicervico-scapulaires et cervico-thoraciques)

3-Artères diaphragmatiques inférieures ou l'artère gastrique

4- Artères intercostales

5- Artères du ligament triangulaire

6- Autres : Artères coronaires

Courtesy of MF Carette

La cartographie des ASB et ASNB est elle utile en pratique?

	Sans ATDMV 200 patients	Avec ATDMV 200 patients	p
CT sans injection	Oui	Non	
ATDMV	Non	Yes	
Aortography globale	Oui	Non	
Sexe (H/F)	157/43	149/51	NS
Age	52 (16-90)	56.7 (18-95)	0,006
Sévérité de l'hémoptysie (volume)	291 ± 189	298 ± 210	NS

Impact of MDCT Angiography on the Management of Patients With Hemoptysis

Antoine Khalil[1]
Muriel Fartoukh[2]
Antoine Parrot[2]
Bernard Bazelly[3]
Claude Marsault[1,4]
Marie-France Carette[1,4]

AJR 2010; 195:772–778

La cartographie des ASB et ASNB est elle utile en pratique?

	Age (ans)	Sans ATDMV	Avec ATDMV	p
Echec de cathétérisme		**25 (12,5%)**	**21 (11,5%)**	**NS**
	<50	**5/82 (6%)**	**3/61 (5%)**	**NS**
	50-70	**9/88 (10,2%)**	**11/91 (12%)**	**NS**
	>70	**11/30 (36,6%)**	**7/48 (14,6%)**	**p<0,03**

Impact of MDCT Angiography on the Management of Patients With Hemoptysis

Antoine Khalil[1]
Muriel Fartoukh[2]
Antoine Parrot[2]
Bernard Bazelly[3]
Claude Marsault[1,4]
Marie-France Carette[1,4]

AJR 2010; 195:772–778

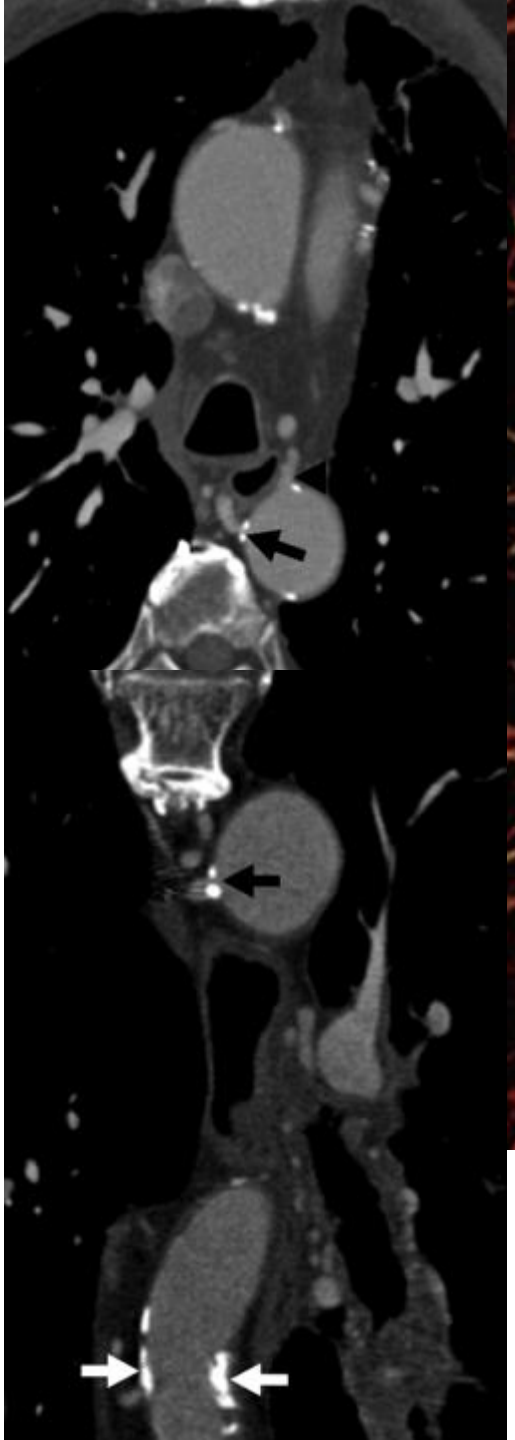

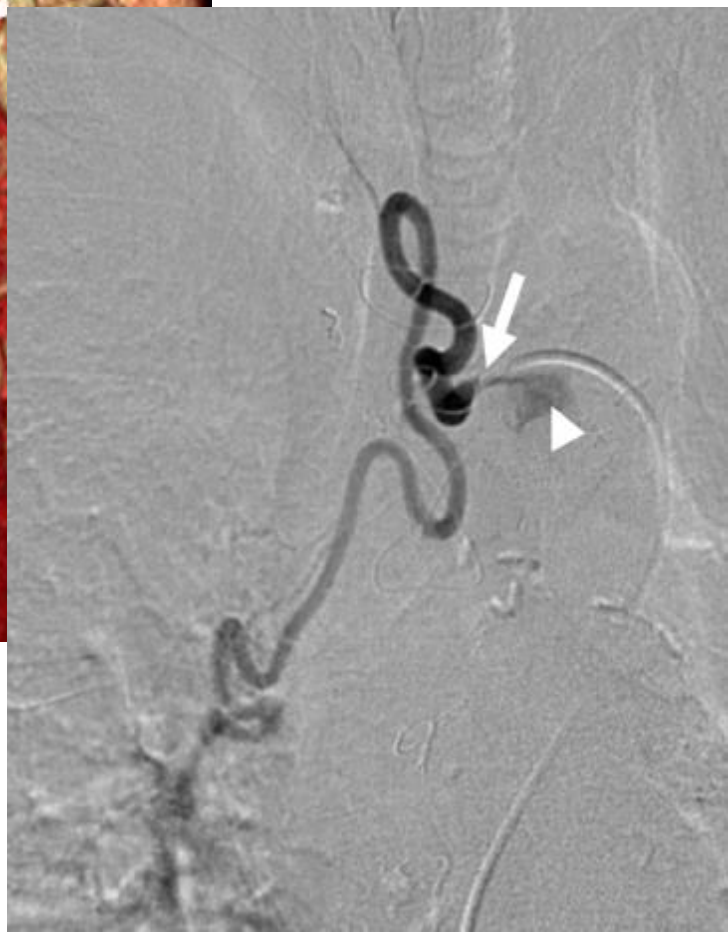

Rôle de l'angio-TDM dans la prise en charge des hémoptysies?

	Without MDCTA	With MDCTA	Total	P
Emergent surgical resection	**20 (10%)**	**9 (4.5%)**	**29 (7.25%)**	**p<0.05**
Pulmonary artery angiogram	**30 (15%)**	**17 (8.5%)**	**47 (11.7%)**	**P<0.05**
First line PA vaso-Occlusion	**0**	**9**	**9**	**P<0.05**
Second line PA vaso-occlusion after recurrence	**3**	**4**	**7**	**NS**
Accuracy of PA angiogram	**3/30**	**13/17**	**16/47**	**P<0.05**

Impact of MDCT Angiography on the Management of Patients With Hemoptysis

Antoine Khalil[1]
Muriel Fartoukh[2]
Antoine Parrot[2]
Bernard Bazelly[3]
Claude Marsault[1,4]
Marie-France Carette[1,4]

AJR 2010; 195:772–778

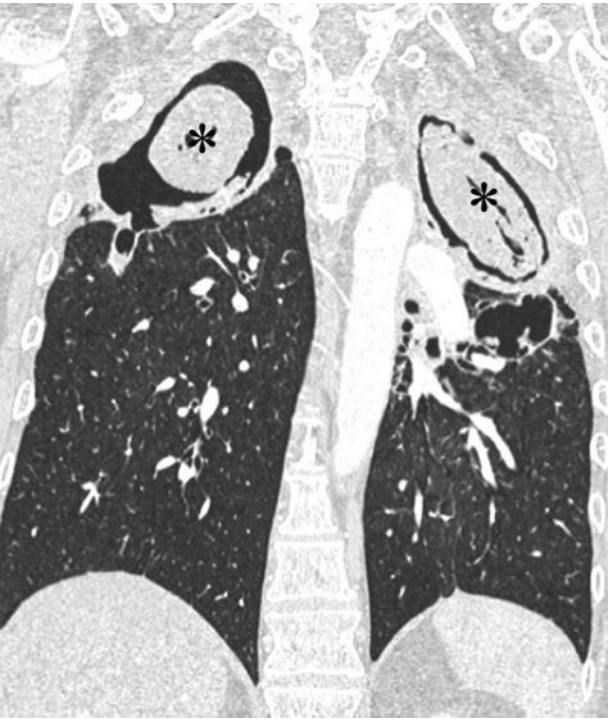

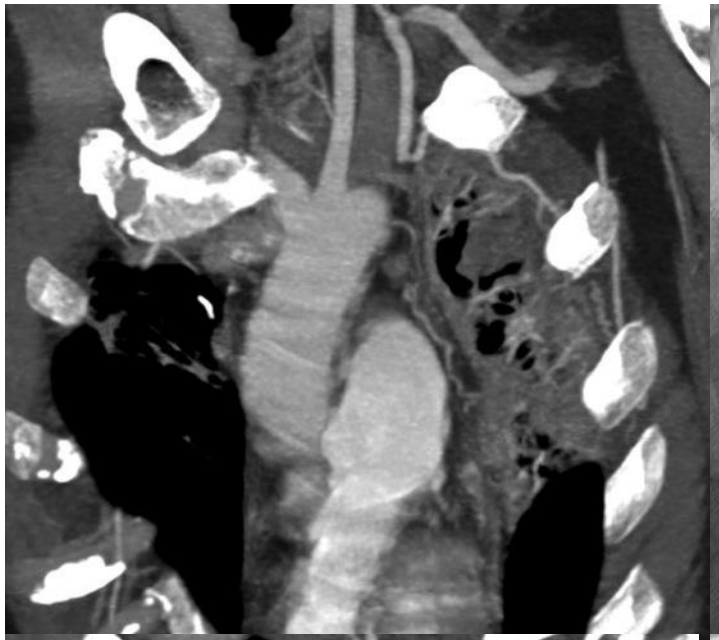

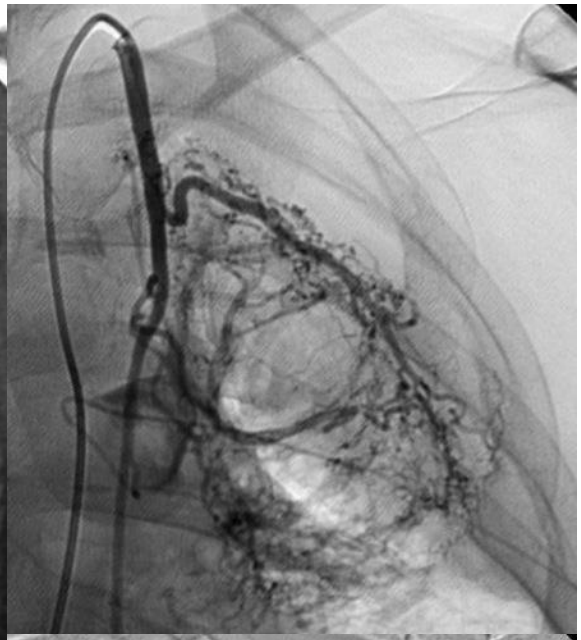

Aspergillome bilatéral sur séquelles de mycobactérie atypique

Angio-TDM thoracique pour hémoptysie

Localisation du saignement

- Non
- Oui
  - Fibroscopie bronchique

Le vaisseau qui saigne

Signes ATDMV d'atteinte AP

- Oui
  - Embolisation de l'AP
- Non
  - Embolisation des artères systémiques

Cartographie des AB

- MIP (5 à 10) dans les 3 plans
- VRT (10 à 30) sagittal et coronal

Etiologie

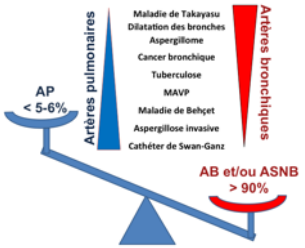

- AB normotopique
- AB atypique
- AB ectopique
- ASNB

Quel est l'apport de l'Angio-TDM dans le diagnostic étiologique?

Etiology	Final diagnosis	Clinical bedside	MDCTA
Cancer	18	14	16
Bronchectiasis	23	15	20
Tuberculosis*	17	12	13
Mycetoma	5	3	3
Others	7	3	6
Cryptogenic	17	14	17
Total	87	61 (70%)	75 (86%)

** Active or sequelae*

Infectious (27/43)	Tuberculosis	13
	Necrotizing pneumonitis	8
	Aspergillosis	5
	Endocarditis	1
Cancer		8
Behçet /Hugues Stovin		5
PAVM		1
Swan-Ganz catheter injury		1
Undetermined		1

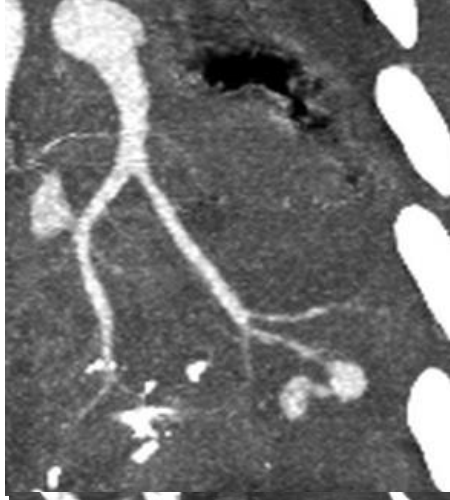

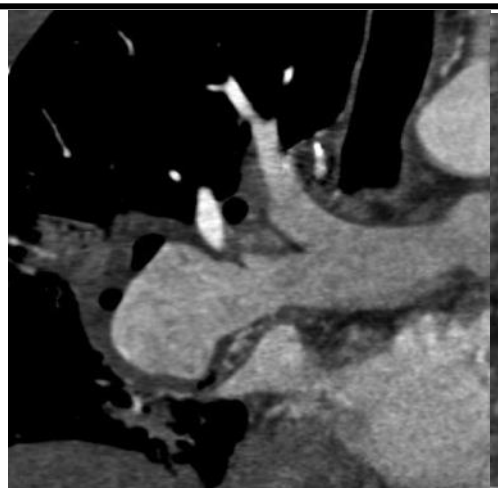

Angio-TDM thoracique pour hémoptysie

Localisation du saignement

- Non
- Oui
  - Fibroscopie bronchique

Le vaisseau qui saigne

Signes ATDMV d'atteinte AP

- Oui
  - Embolisation de l'AP
- Non
  - Embolisation des artères systémiques

Cartographie des AB

- MIP (5 à 10) dans les 3 plans
- VRT (10 à 30) sagittal et coronal

Etiologie

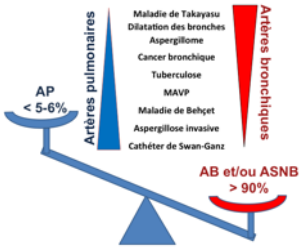

- AB normotopique
- AB atypique
- AB ectopique
- ASNB

Quelles sont les collatérales dangereuses?

1- L’axe spinal antérieur:

Artère intercostale du tronc broncho-intercostal droit

Artère cervicale profonde (branche du tronc thyro-bicervico-scapulaire)

2- Le rameau œsophagien:

Artère bronchique inférieure gauche

Artère du ligament triangulaire

Aorte

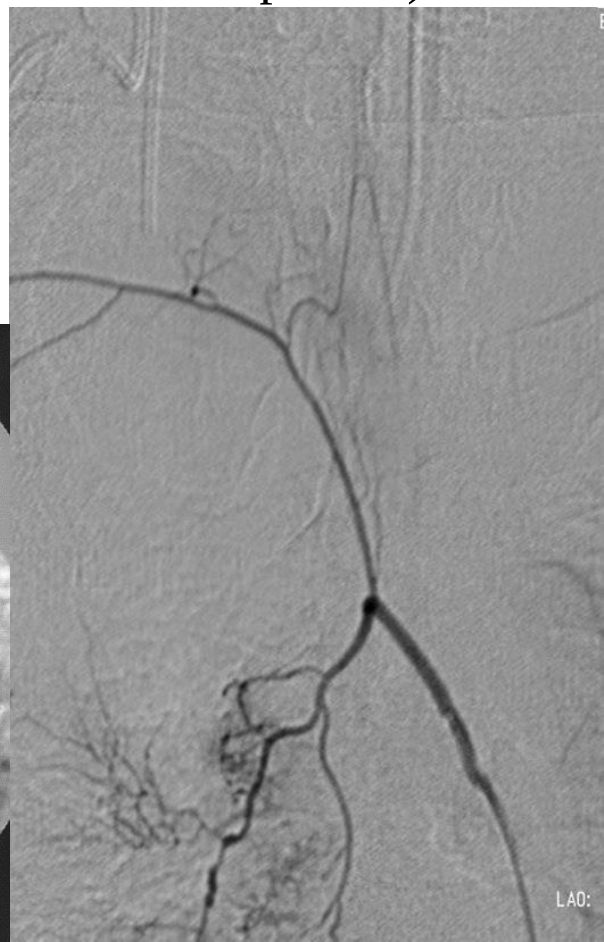

Quelles sont les collatérales dangereuses?

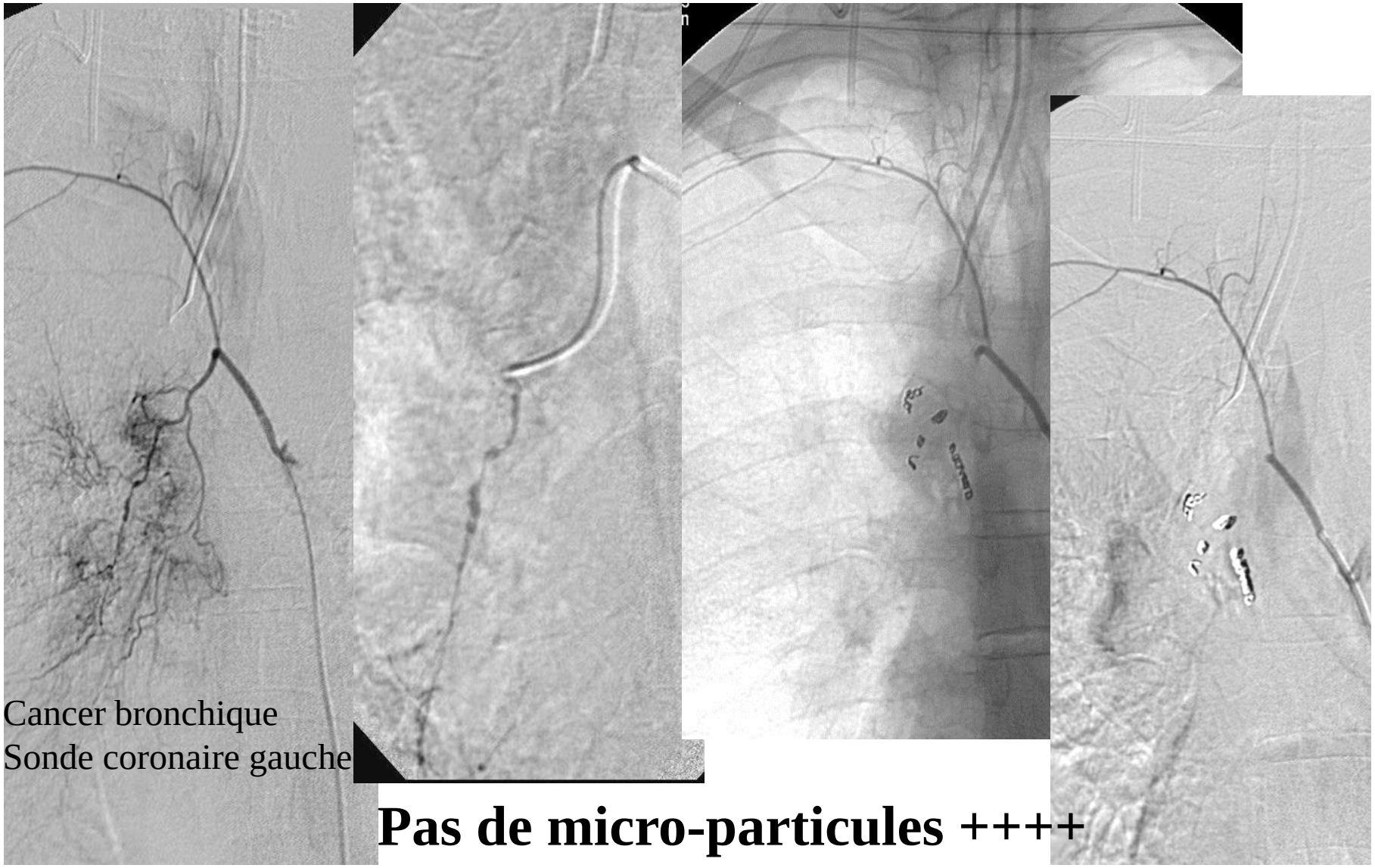

Cancer bronchique
Sonde coronaire gauche

Pas de micro-particules ++++

Quelles sont les anastomoses dangereuses?

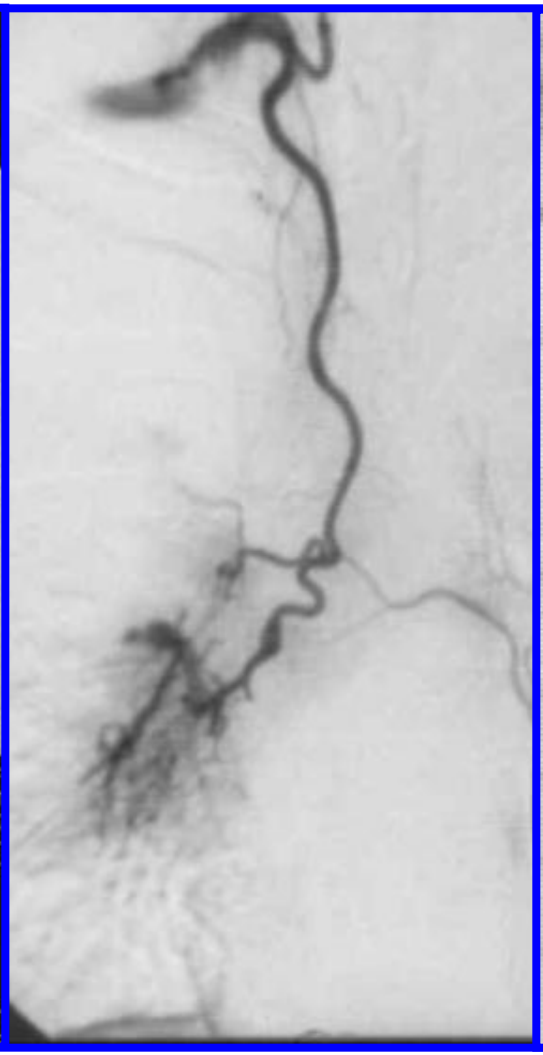

Quelles sont les anastomoses dangereuses?

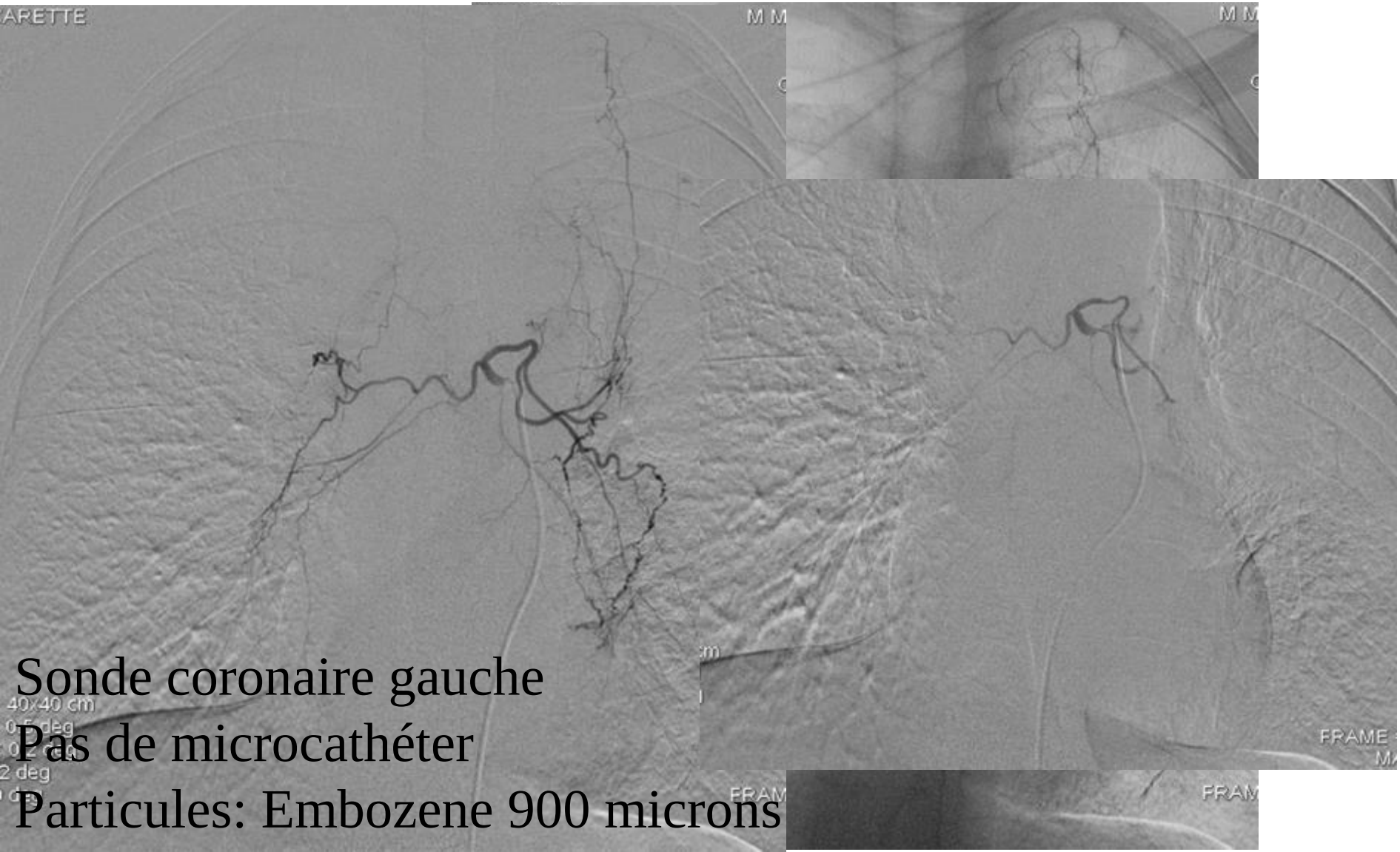

Sonde coronaire gauche
Pas de microcathéter
Particules: Embozene 900 microns

Quelles sont les particularités dans l’embolisation des artères pulmonaire?

- Cathéter porteur
- Pas de particules
- Les faux anévrysmes sont fragiles
- Ressorts ou plugg: en dehors de la nécrose

Quelles sont les particularités dans l’embolisation des artères pulmonaire?

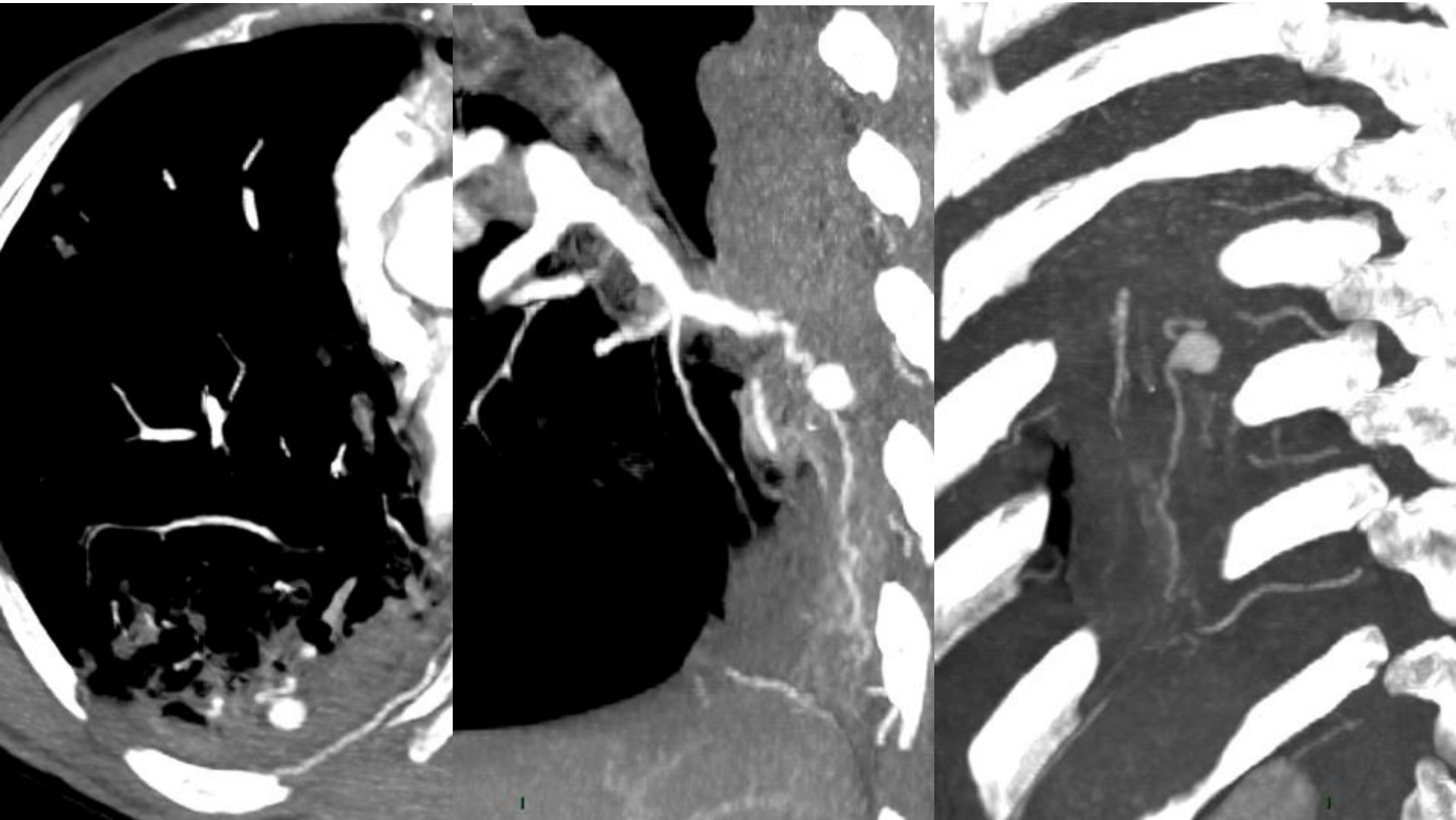

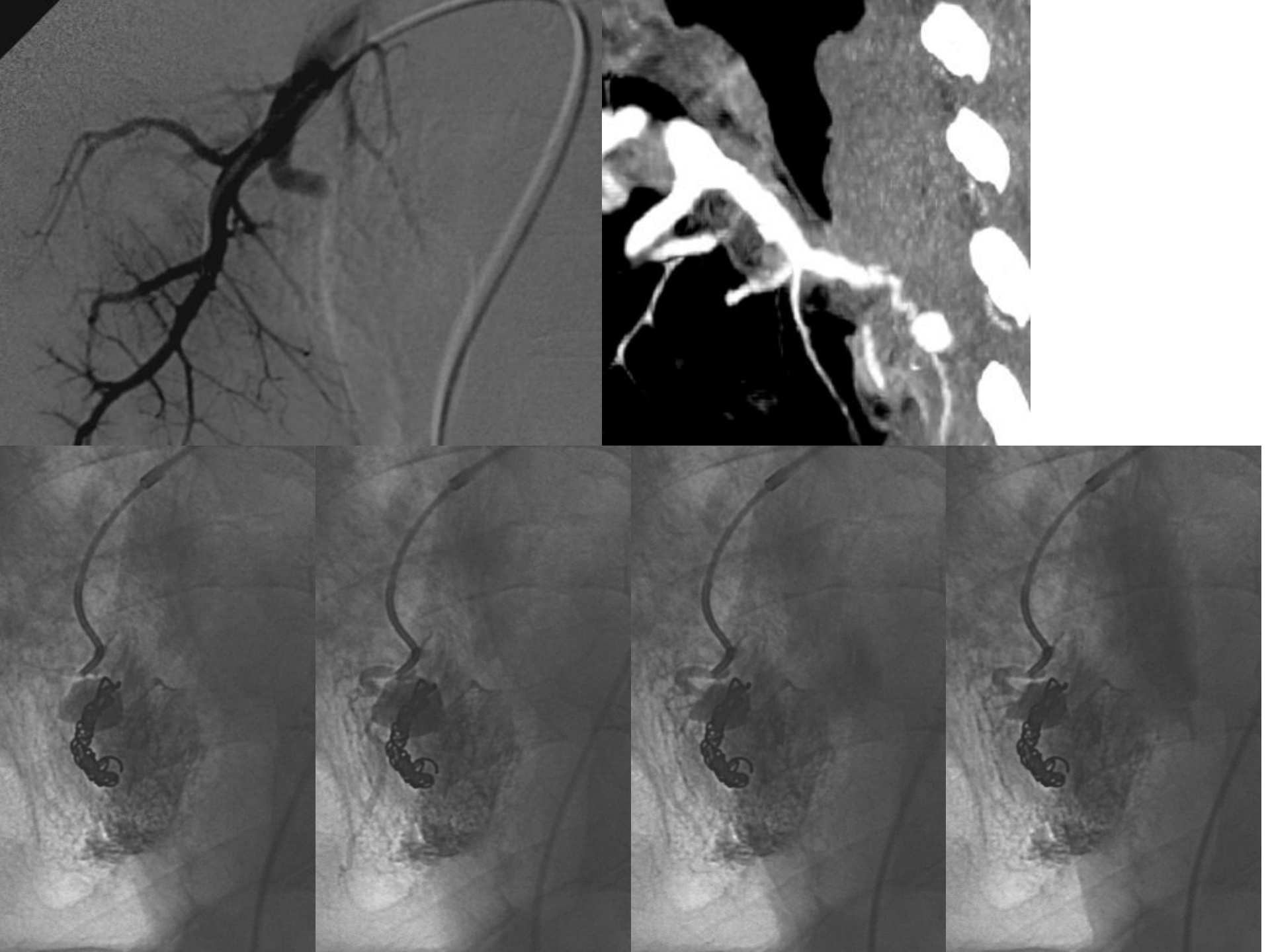

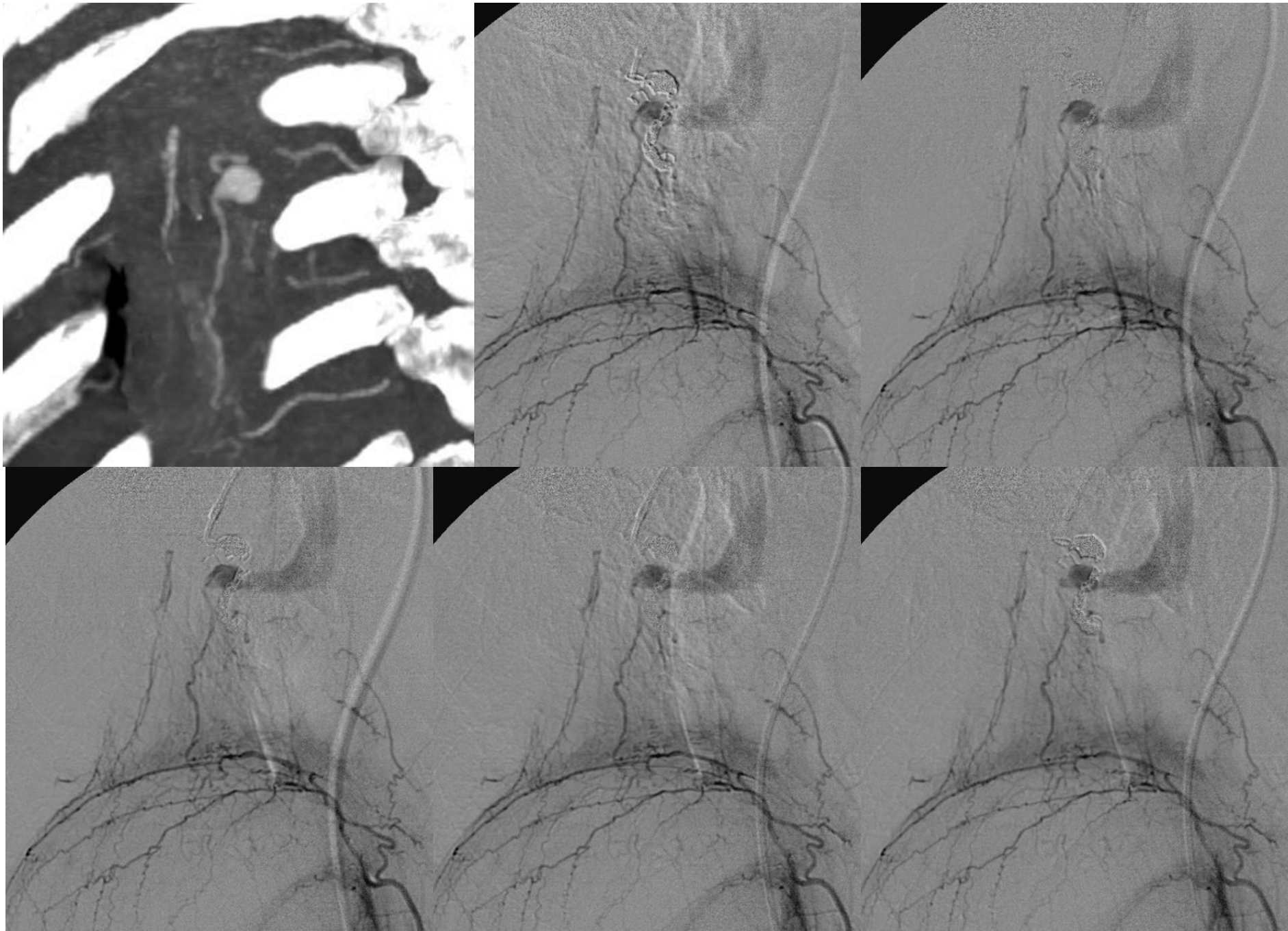

Quelles sont les résultats?

Etiologies	N° des patients	Succès	%
DDB	159	126	79.2
Tuberculose active	94	79	84
Tuberculose séquel.	95	79	83.2
Cryptogénic	126	106	84.1
Cancer	149	91	61.1
Aspergillome	48	21	43.8
BPCO	29	19	65.6
Autre	67	48	71.7
Total	767	569	74.2

Quelles sont les causes d'échec?

- <u>Récidive immédiate</u>
  - Echec d' identification des artères bronchiques
  - Thérapeutique par vaso-constricteurs

- <u>Récidive plus tardive</u>
  - Recanalisation à distance (type d' embole)
  - Suppléance par des collatérales (ligatures, coils?)
  - Recrutement vasculaire (aspergillome)

Quelles sont les complications?

Mineures:

- Toux
- Brûlures rétro sternales
- Douleurs au niveau des mâchoires et de la base du cou
- Hyperthermie à 38° - 38,5° (48h)
- Dysphagie transitoire

Majeures:

- Dues au cathétérisme artériel
  - âge - athérome
- Ischémiques par embolisation
  - paraplégie : rameau médullaire
  - nécrose œsophagienne
  - nécrose bronchique (alcool +++)
  - épanchement pleural

Quelles sont les complications?

- Ischémie cérébrale
- Ischémie rénale (hypertension)
- Infarctus splénique
- Infarctus digestif
- Ischémie des membres inférieurs

Conclusion

- La prise en charge des hémoptysies est radiologique
  - Bilan initial
  - Traitement

  - Rôle important de l'ATDM-volumique
  - Localisation
  - Le vaisseau qui saigne
  - La cartographie des artères systémiques (bronchiques et non bronchiques)
  - Les étiologies

  - Particularités de la prise en charge endo-vasculaire