Pathologies interstitielles à révélation pédiatrique

Alice Hadchouel Duvergé
Pneumologie et Allergologie Pédiatriques
Hôpital Universitaire Necker-Enfants Malades, Paris

15 juin 2018

DES de pneumologie – Séminaire Pédiatrie et Grossesse

Spécificités des PID de l'enfant

- Maladies rares :
  - Prévalence en GB et Irlande chez les 0-16 ans : *Dinwiddie Pediatr Pulmonol 2002*
    - 3,6 cas / million
  - Incidence en Allemagne : *Griese OJRD 2009*
    - 1,32 nouveaux cas / million d'enfants / an
  - Registre australien et néozélandais, prévalence sur une période de 10 ans chez les 0-18 ans: *Saddi OJRD 2017*
    - 1,5 cas / million

- Spécificités chez l'enfant :
  - Présentation
  - Investigations
  - Causes
- 10% de formes familiales

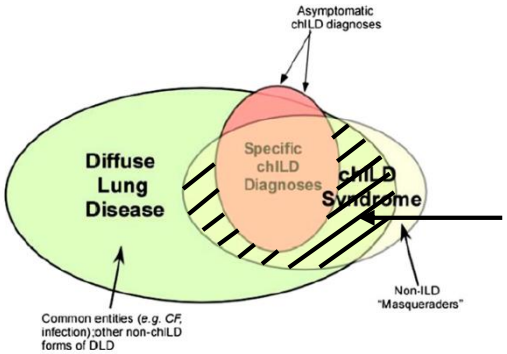

Enfants sans diagnostic étiologique spécifique

Kurland AJRCCM 2013

Pneumopathies interstitielles de l'enfant : Une classification spécifique

Chez l'enfant plus grand

Disorders more prevalent in infancy (n=99)

Diffuse developmental disorders (n=11)
Acinar dysplasia (n=0)
Congenital alveolar dysplasia (n=2)
Alveolar capillary dysplasia with misalignment of pulmonary veins (n=9) FOXF1

Persistent tachypnea of infancy

Specific conditions of undefined etiology (n=24)
Neuroendocrine cell hyperplasia of infancy (n=18)
Pulmonary interstitial glycogenosis (n=6)

Surfactant dysfunction disorders (n=18)
Surfactant protein B *(SFTPB)* mutations (n=0)
Surfactant protein C *(SFTPC)* mutations (n=7)
ABCA3 mutations (n=6)
Histology consistent with surfactant dysfunction disorder without a yet recognized genetic etiology
- Pulmonary alveolar proteinosis (n=2)
- Chronic pneumonitis of infancy (n=1)
- Desquamative interstitial pneumonitis (n=1)
- Nonspecific interstitial pneumonia (n=1)

Disorders related to systemic disease processes (n=6)
Immune-mediated/ collagen vascular disorders (n=4)
Storage disease (n=1)
Sarcoidosis (n=0)
Langerhans cell histiocytosis (n=0)
Malignant infiltrates (n=1)

Disorders of the normal host-*presumed immune intact* (n=23)
Infectious/post-infectious processes (n=17)
Related to environmental agents
- Hypersensitivity pneumonitis (n=2)
- Toxic inhalation (n=0)

Aspiration syndromes (n=3)
Eosinophilic pneumonia (n=1)

Disorders of the immunocompromised host (n=28)
Opportunistic infections (n=20)
Related to therapeutic intervention (n=3)
Related to transplantation and rejection (n=0)
Diffuse alveolar damage, unknown etiology (n=5)

Disorders masquerading as ILD (n=9)
Arterial hypertensive vasculopathy (n=8)
Congestive changes related to cardiac dysfunction (n=1)
Veno-occlusive disease (n=0)
Lymphatic disorders (n=0)

Présentation clinique

- Non spécifique
- Symptômes :
  - Dyspnée, tachypnée, dyspnée d'effort : diminution des activités habituelles, dyspnée aux biberons
  - Toux sèche
  - Mauvaise prise pondérale, retard staturo-pondéral
- Signes physiques:
  - Hippocratisme digital
  - Crépitants
- Découverte à l'occasion du bilan du connectivite
- Découverte fortuite sur une RP ou lors d'une enquête familiale : jusqu'à 7,5% des cas dans une série *(Soares Pediatrics 2013)*

Signes et symptômes au diagnostic

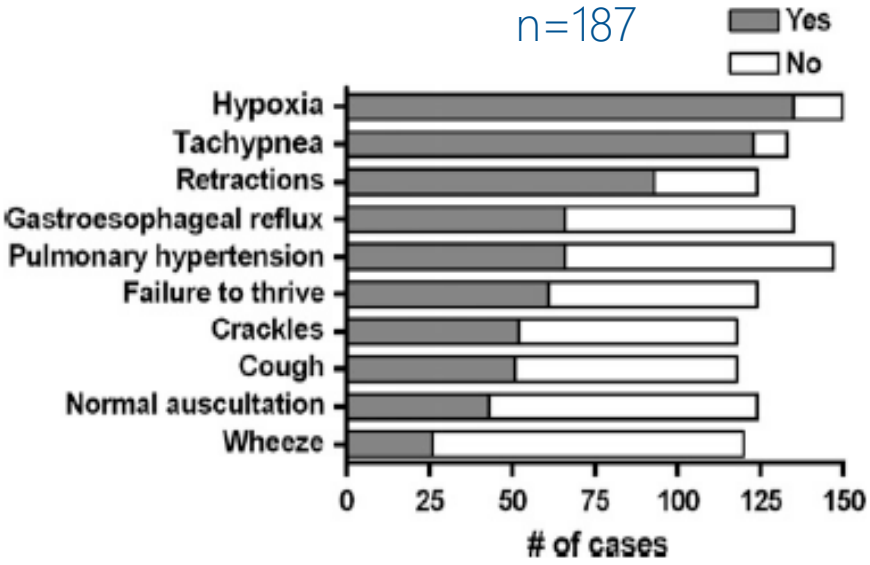

n=185

	All patients		Patients aged <2 yrs	
	n	%	n	%
Symptoms				
Cough	145	78	42	73
Tachypnoea/dyspnoea	140	76	49	84
Failure to thrive	68	37	36	62
Fever	37	20	17	29
Physical findings				
Cyanosis	51	28	31	54
Clubbing	24	13	5	9
Crackles	81	44	33	57

Deutsch AJRCCM 2007

Clement Eur Respir J 2004

Démarche diagnostique
Recommandations européennes 2015

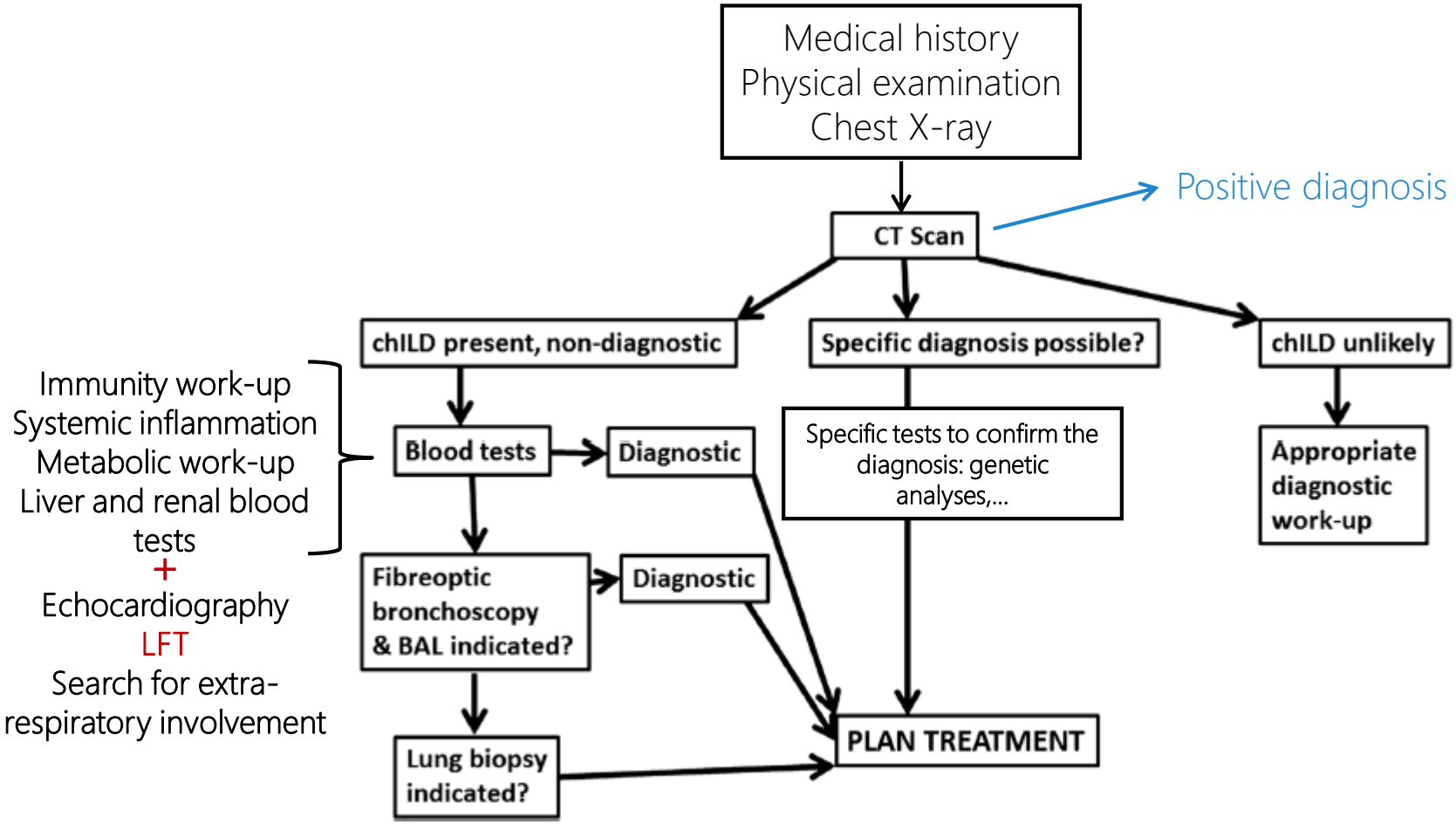

If the child is well and stable, progress to the more invasive investigations may not be indicated

Adapté de Bush Thorax 2015

Démarche diagnostique
Recommandations américaines 2013

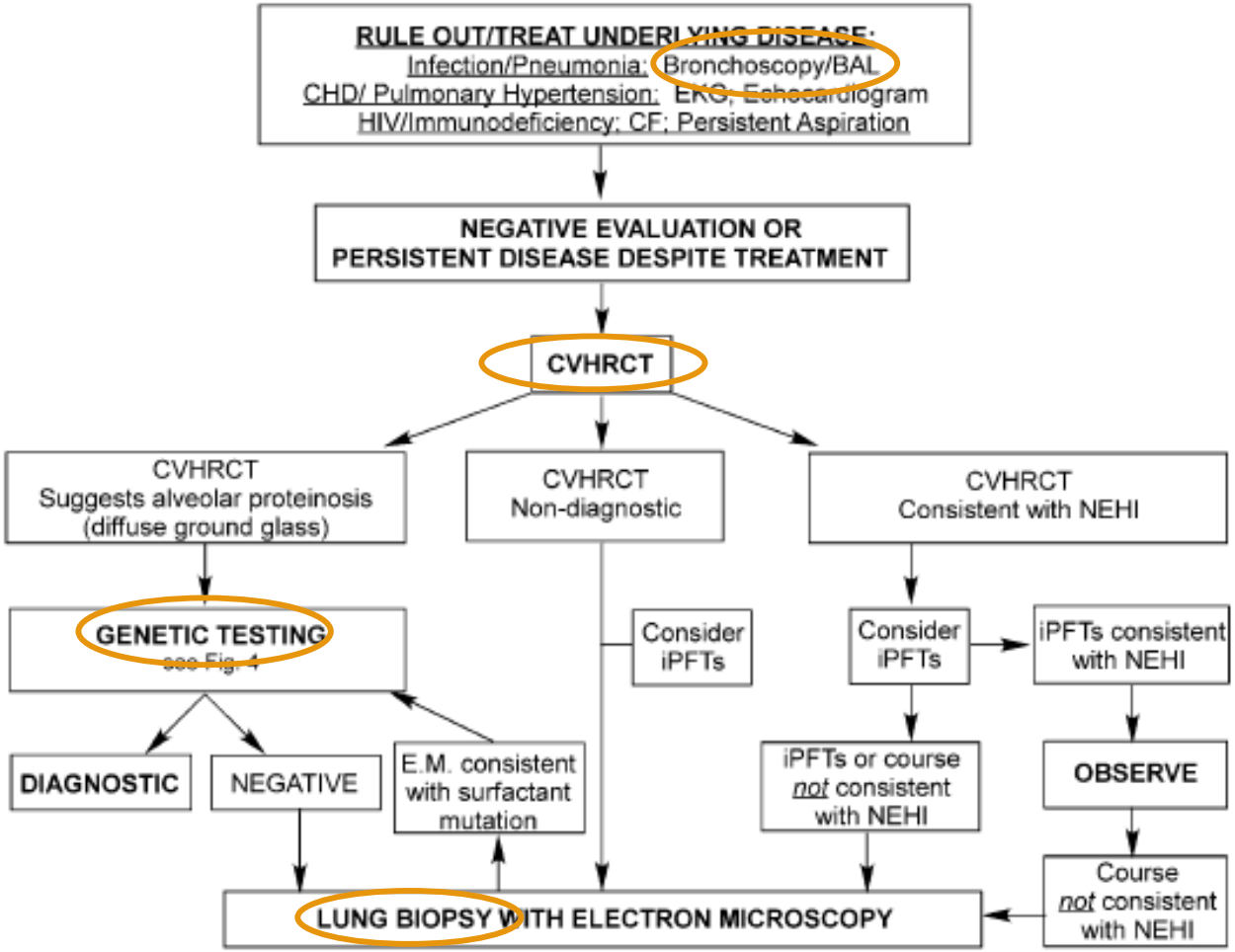

Recommandations chez le nourrisson

Kurland AJRCCM 2013

Biopsie pulmonaire: timing et indication

Recommandations européennes

INVASIVE TESTING: SURGICAL LUNG BIOPSY

The timing and need for lung biopsy is controversial.

There is clearly merit in performing an invasive procedure only if treatment will be changed as a result. Steroids are a mainstay of treatment for

The dilemma posed by the sick patient with chILD who is on the verge of ventilation (and biopsy would most likely tip to requiring ventilation) or is unstable on a ventilator often dictates that a steroid trial before a biopsy may be appropriate. If the child is already ventilated, unless the ventilatory requirements are very high, a biopsy can safely be performed.

Bush A, *et al*. *Thorax* 2015;

Recommandations américaines

For neonates and infants with chILD syndrome in whom other diagnostic investigations have not identified the precise chILD disease, or in whom there is clinical urgency to identify the precise chILD disease, we recommend surgical lung biopsy (*strong recommendation*).

- For patients with chILD syndrome who undergo surgical lung biopsy, we recommend that the biopsy be performed using video-assisted thoracoscopy (VATS) rather than open thoracotomy, if expertise is available (*strong recommendation*).

Geoffrey Kurland,

Am J Respir Crit Care Med 2013

Tessa, 5 mois

- Tachypnée (FR à 50/min), tirage sous-costal
- Mauvaise prise pondérale depuis l'âge de 5 mois
- Hypoxie nocturne

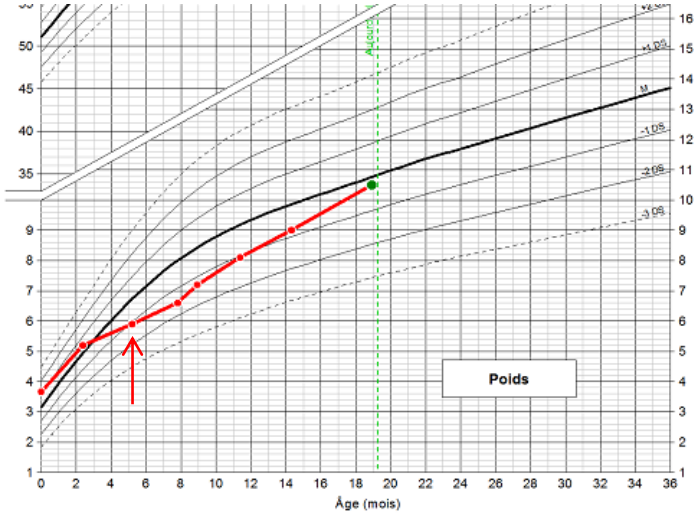

Tessa, 5 mois

- LBA: 500 000 cellules/ml dont 95% de macrophages
- Biopsies pulmonaires chirurgicales :
  - Discrète alvéolite macrophagique
  - Pas de fibrose
  - Présence de cellules neuroendocrines Chromogranine+ au sein des sections bronchiques
  - Comptage compatible avec le diagnostic d'hyperplasie des cellules neuroendocrines infantile ou NEHI

Tachypnée persistante du nourrisson

- Entité spécifique du nourrisson comprenant 2 types histologiques:
  - L'hyperplasie des cellules neuroendocrines ou NEHI: 70% des bronchioles avec des cellules NE et au moins une bronchiole avec ≥ 10% de cellules NE
  - La glycogénose pulmonaire interstitielle ou PIG: infiltrat interstitiel de cellules mésenchymateuses riches en glycogène
- Présentation clinique non spécifique: tachypnée, mauvaise prise pondérale, hypoxie, crépitants apparaissant dans les 1ers mois de vie
- Lésions TDM assez évocatrices mais non pathognomoniques:
  - Opacités en verre dépoli
  - Essentiellement localisées dans le LM, la lingula et les régions péri-hilaires et para-médiastinales
- Diagnostic de certitude : histologique : marquages bombésine, chromogranine ou synaptophysine, coloration PAS et noir Soudan
- Évolution le plus souvent spontanément favorable dans les premières années de vie sans traitement spécifique, pas de réponse aux corticoïdes en général, pec symptomatique avec O_2 et support nutritionnel si besoin

Tachypnée persistante du nourrisson

- Rauch AJRCCM 2016: sur 80 enfants avec un diagnostic de TPN sur une présentation clinique et TDM compatible :
  - 33 biopsies : 21 NEHI (64%), 4 PIG (12%), 8 histologies normales (24%)

Contrôle NEHI

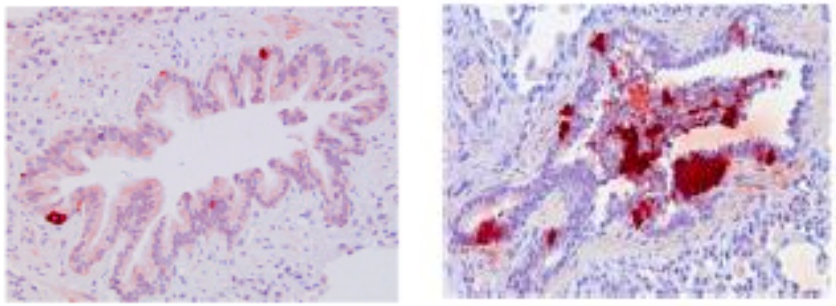

  - 75% d'enfants nécessitant une O_2 thérapie,
  - Guérison complète dans 45% et amélioration dans 45% des 80 cas

- Lukkarinen Arch Dis Child 2013: série de 9 cas de NEHI, début des signes à un âge médian de 4 mois, durée médiane des signes: 18 mois, 33% hypoxiques, guérison chez les 9 patients, pas d'effet des corticoïdes sur la durée des symptômes

=> Discuter la biopsie au cas par cas: probablement utile devant un tableau de TPN sans réponse aux corticoïdes pour éviter l'escalade thérapeutique et rassurer les parents

Leny

- Né à terme après une grossesse sans particularité
- Détresse respiratoire néonatale nécessitant une intubation en salle de naissance
- Instillation d'une dose de surfactant exogène devant des difficultés ventilatoires importantes permettant l'extubation
- Puis dépendant d'une VNI et oxygénodépendant

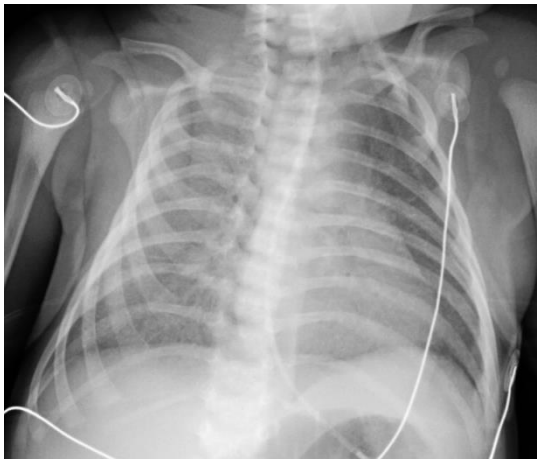
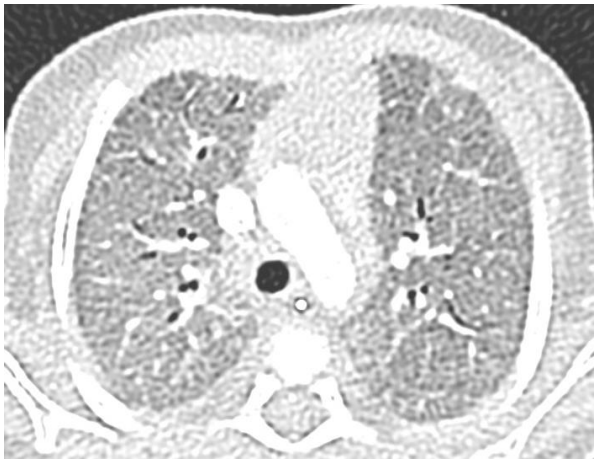

- LBA : 12 000 000 cellules/ml dont 65% macrophages PAS+ et abondant matériel extracellulaire lipoprotéinacé PAS+
- Diagnostic moléculaire : hétérozygote composite pour 2 mutations délétères d'*ABCA3*

Symptômes respiratoires dans l'enfance, pas de tt

Décédée à 7 mois
d'insuffisance respiratoire

1992

2002

2004

2006

Adressée à 6 moi

2 mois pour toux,
O2 à 89%

I:1 I:2

II:1 II:2 II:3 II:4 II:5 II:6 II:7 II:8

44 y
Respiratory disease in childhood.
No treatment.

Deceased in childhood from
respiratory failure in Mauritania

III:1 III:2 III:3 III:4 III:5 III:6 III:7 III:8 III:9 III:10

29 y
No current nor
childhood symptom.

Deceased at 7 months 5 years 10 m
from respiratory
failure
in Mauritania

Deceased in childhood
from digestive disease

65 m 42 m 21 m

IV:1
29 m

Biopsie pulmonaire

Traitement per
Bolus de corticoïdes, corticoïdes
oraux, plaquenil

Perdue de vue

ant 10 mois
corticoïdes

Sevrée de l'O_2

corticoïdes oraux,
plaquenil

Sevrée de l'O_2

Étude génétique

Mutation I73T dans
SFTPC

2005

2005

Abou Taam Pediatr Pulmonol 2009

Noémie, 3 mois

- Vit à la Réunion, née à terme, RCIU, vue pour mauvaise prise pondérale et dyspnée évoluant depuis l'âge de 1 mois ½
- Pèse 2,955kg soit – 4 DS, Sat à 90% en AA
- Anémique avec une Hb=9,3 g/dl, inflammatoire avec une CRP à 30 et une hypergammaglobulinémie
- Hépatomégalie, cholestase biologique

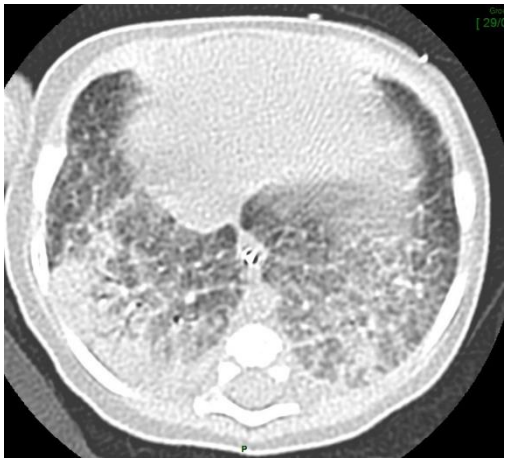

- LBA: lactescent, cellules incomptables, 51% de macrophages PAS + avec matériel extracellulaire abondant lipoprotéinacé PAS+ : protéinose alvéolaire
- Diagnostic moléculaire de mutations du gène *MARS*

Métabolisme du surfactant pulmonaire

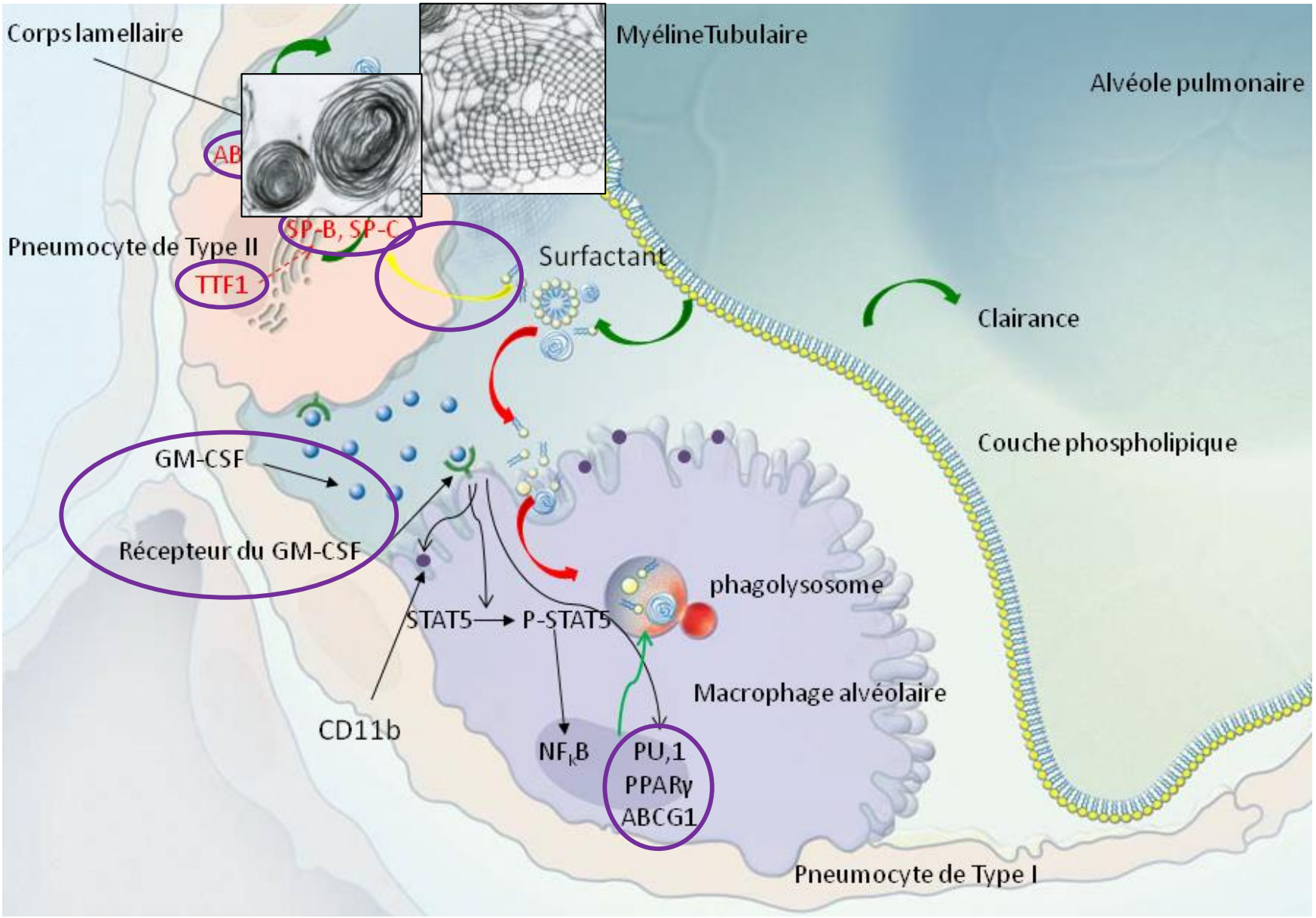

Adapté de Trapnell New Engl J Med 2003

Pathologies du métabolisme du surfactant responsables de PID

Gène	Clinique	TDM	Traitement	Pronostic
SFTPB	MMH à terme	Verre dépoli Septa épaissis ± Kystes	Aucun	Létal
ABCA3	DRNN à terme le plus souvent Dyspnée plus tardive : nrs, enfant ou adulte	PID fibrosante avec VD, septa épaissis voire rayon de miel, kystes Crazy paving	Corticoïdes, autres immunosuppresseurs, TP	Variable mais souvent mauvais Surtout si 2 mutations nulles et début néonatal
NKX2.1	Brain-lung-thyroid syndrome Âge variable	PID fibrosante avec VD, septa épaissis, rayon de miel, kystes	Corticoïdes, autres immunosuppresseurs	Variable, rarement létal
SFTPC	IR progressive âge variable: nrs, enfant ou adulte	PID fibrosante avec VD, septa épaissis, sd réticulonodulaire voire rayon de miel, kystes	Corticoïdes, autres immunosuppresseurs, TP	Variable, parfois létal

Protéinoses alvéolaires de l'enfant

Auto-immune

Auto anticorps anti-GMCSF
90% des formes de l'adulte
Exceptionnelle chez l'enfant
(Latzin, Thorax 2005)

Génétique

CSF2RA
CSF2RB
MARS

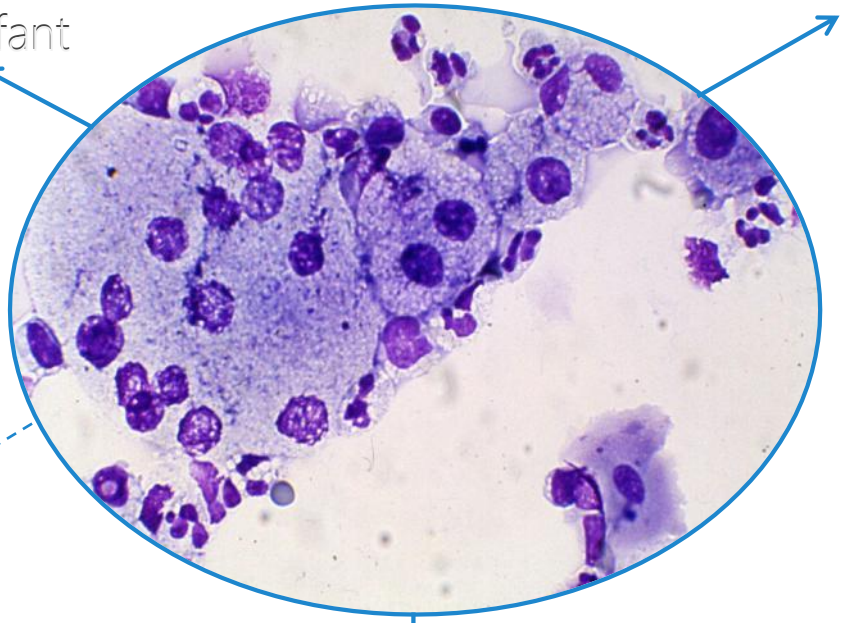

Élimination des pathologies secondaires aux mutations des protéines du surfactant

Formes secondaires

Déficits immunitaires
Hémopathies
Intolérance aux protéines dibasiques

Niemann Pick C2
Dermatomyosite juvénile
Infections (P. jiroveci)
Toxiques (amiodarone)

PAP de l'enfant
Formes génétiques

Gène	Clinique	TDM	Traitement	Pronostic
CSF2RA *CSF2RB*	IR progressive dans les 1ers mois ou 1ères années	Crazy paving	LBA thérapeutiques Greffe de CSH, transplantation de macroΦ pulmonaires ?	Variable, rarement létal
MARS	IR progressive dans les 1ers mois, atteinte hépatique, neurologique, inflammation	Crazy paving	LBA thérapeutiques, méthionine ?	Variable, souvent létal dans les 2 1ères années si forme d'emblée sévère, fibrose
GATA2	Syndrome « MonoMAC » Susceptibilité aux infections mycoB, monocytopénie, susceptibilité accrue aux hémopathies, lymphœdème	Crazy paving	Greffe de CSH	Variable

Amel, 11 ans

- Parents apparentés, enfant originaire d'Algérie
- Toux chronique évoluant depuis l'âge de 4 ans, dyspnée d'effort
- Hépatosplénomégalie homogène

- EFR normales
- Cytolyse hépatique, hypercholestérolémie et hypertriglycéridémie
- LBA : alvéolite macrophagique avec macrophages vacuolisés colorés par le noir Soudan
- BTB: infiltration importante par des macrophages finement vacuolisés en nids, au niveau alvéolaire et interstitiel. Epaississement des septa inter-alvéolaires
- PBH: infiltration en faveur d'une maladie de surcharge

Amel, 11 ans

- Dosage de la spyngomyélinase effondré
- Mutation R610del du gène de la sphyngomyélinase permettant de porter le diagnostic de maladie de Niemann Pick de type B

- Devant une PID associée à une hépatosplénomgalie chez l'enfant, il faut penser aux maladies de surcharge
- La présence de macrophages vacuolisés et chargé de lipides au LBA est évocatrice mais non spécifique
- Les études enzymologiques et moléculaires permettent de porter le diagnostic

Luana 13 ans ½

- Née à terme pas d'antécédent personnel ni familial particulier
- Hospitalisée pour bilan d'une dyspnée d'effort d'aggravation progressive apparue depuis 7 mois
- AEG avec amaigrissement et asthénie, crépitants diffus à l'auscultation
- Hypoxie nocturne
- EFR: CPT 60%, CV 46%, Tiffeneau normal, DLCO à 60%

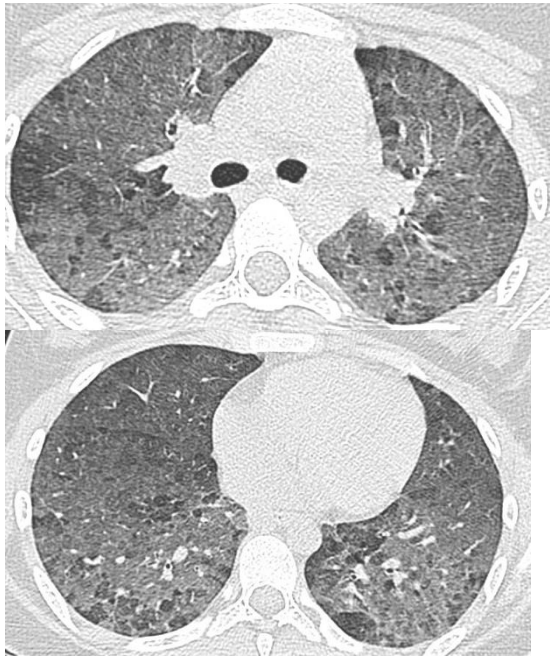

- LBA: 600 000 cellules/ml:
  - Macrophages : 15%
  - PNN : 28%
  - PNE: 5%
  - Lymphocytes : 65% dont 71% de CD8+ et 26% de CD4+

Luana 13 ans ½

- Un perroquet au domicile depuis 1 an
- Précipitines spécifiques positives
- Guérison après éviction du perroquet et corticothérapie orale

⇒ Diagnostic de pneumopathie d'hypersensibilité

Nouveaux agents toxiques

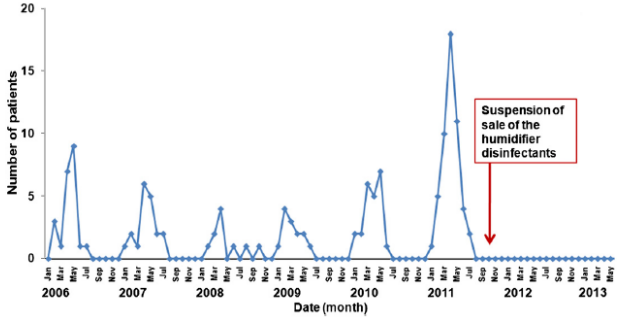

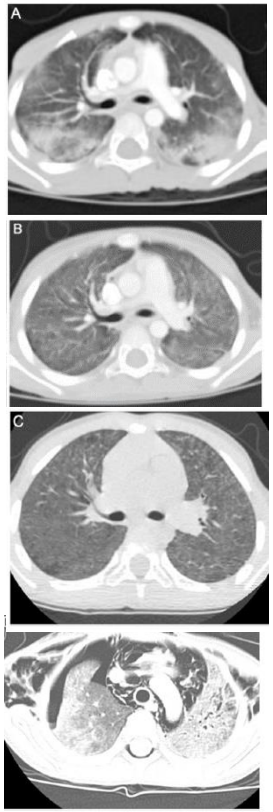

Humidifier Disinfectant-Associated Children's Interstitial Lung Disease

- Épidémie de PID chez les enfants coréens à chaque printemps entre 2006 et 2011
- PID aiguë d'aggravation rapide évoluant d'un seul tenant
- Mauvais pronostic : 58% de mortalité
- Enquête du KCDC en 2011 pour une épidémie similaire survenue chez des femmes enceintes : incrimination du désinfectant utilisé dans les humidificateurs et nébulisé par conséquent dans l'air ambiant
- Rôle probable du didecyldimethylammonium chloride (DDAC)
- Humidificateurs utilisés par 30% de la population, dont la moitié avec des désinfectants
- Suspension de l'utilisation de ce produit fin 2011
- Absence de récidive de cas incident depuis

Kim AJRCCM 2014

Lea, 13 ans

- Diagnostic de PID à l'âge de 3 ans à l'occasion d'une détresse respiratoire aigue
- Atteinte inflammatoire polyarticulaire (chevilles, épaules) et péricardique
- Xérose cutanée diffuse, érythème malaire photo-induit intermittent, acrocyanose
- Syndrome inflammatoire biologique et fièvre récurrente
- Lymphopénie globale et hypergammaglobulinémie polyclonale
- Auto-immunité importante avec FR, FAN, ASCA, ANCA positifs

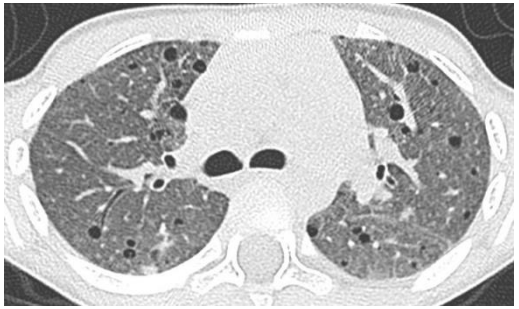

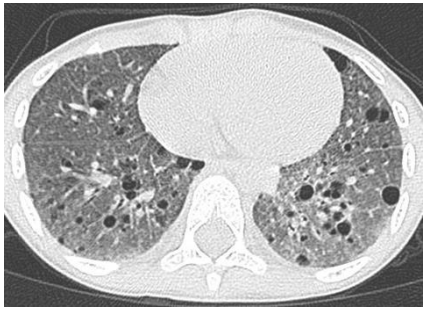

← TDM à 6 ans

TDM à 13 ans →

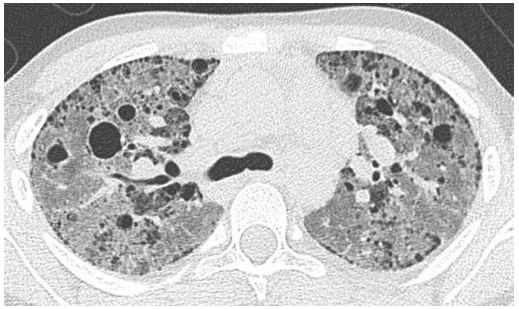

Léa, 13 ans

- Corticodépendante
- Reste du bilan de PID négatif
- Signature interféron positive
- Mutation du gène *TMEM173* activatrice de STING

=> Diagnostic de SAVI

Nouvelles maladies auto-inflammatoires monogéniques : exemple du SAVI

- Mutations activatrices de *TMEM173*
- Sting Associate Vasculopathy with onset in Infancy
- Activation constitutionnelle et chronique de la voie de l'interferon
- PID avec alvéolite macrophagique, infiltrat CD20+, fibrose

Traitement spécifique par des inhibiteurs de JAK1

Liu NEJM 2014

Table 1. Demographic and Clinical Characteristics of Six Patients with SAVI.*

Characteristic	No. of Patients
Age at presentation 1 day to 8 wk	6
Sex	
Female	3
Male	3
Symptom at initial presentation	
Rash	4
Tachypnea	2
Features of systemic inflammation	
Increased acute-phase reactant level†	6
Fever	6
Features of peripheral vascular inflammation	
Acral violaceous plaques	6
Nodules on face, nose, or ears	6
Distal ulcerative lesions with infarcts	6
Manifestations of vascular and tissue damage	
Nail dystrophy or loss	6
Gangrene of fingers or toes	4
Nasal-septum perforation	4
Pulmonary manifestations	
Paratracheal adenopathy	6
Abnormal pulmonary-function test	5
Interstitial lung disease observed on CT	5
Lung fibrosis	3
Low-titer autoantibodies	
Antinuclear antibody	3
Antiphospholipid antibodies‡	5
c-ANCA	1

Conclusions

- Étiologies diverses
- Pas de diagnostic étiologique dans un grand nombre de cas, essentiellement chez les nourrissons
- 5 grands groupes de pathologies
  - Tachypnée persistante du nourrisson: NEHI, PIG, indéterminée
  - Pathologies du surfactant : PID et protéinoses alvéolaires
  - Maladies de surcharge
  - Causes environnementales chez l'hôte immunocompétent : PHS, toxiques
  - Pathologies dysimmunitaires: maladies de système (comme chez l'adulte) et maladies auto-inflammatoires
- Pas de traitement étiologique possible dans un grand nombre de cas
- Place des corticoïdes et des immunosuppresseurs
- Place de la transplantation pulmonaire pédiatrique
- Importance du soutien nutritionnel
- Espoir des nouvelles biothérapies