Hôpital Saint Louis, 15 Juin 2018

Pathologie thoracique (pOUMON, PLEVRE, MEDIASTIN)

Dr Audrey Lupo
Pr Diane Damotte
Hôpital Cochin, Paris

ASSISTANCE PUBLIQUE HÔPITAUX DE PARIS
CANCER AP-HP

UNIVERSITÉ PARIS DESCARTES

Inserm
Institut national de la santé et de la recherche médicale

CRC CENTRE DE RECHERCHE DES CORDELIERS

HÔPITAUX UNIVERSITAIRES PARIS CENTRE
Cochin

PLAN

- **Pathologie pulmonaire :** les mots clés du CR histologique
- **Pathologie pleurale :** le mésothéliome
- **Pathologie médiastinale** : les tumeurs épithéliales thymiques

Les items essentiels du CR histologique

1) Type histologique (OMS 2015)

- Carcinomes de mauvais pronostic (CPC, CNEGC, C sarcomatoïde)

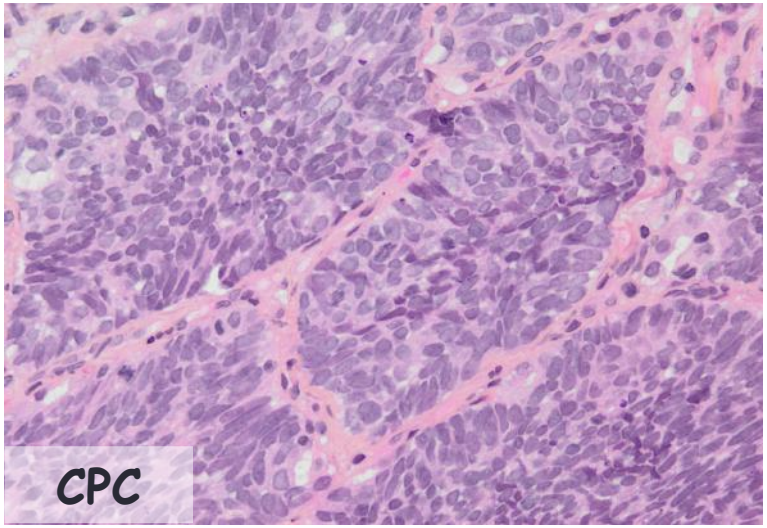

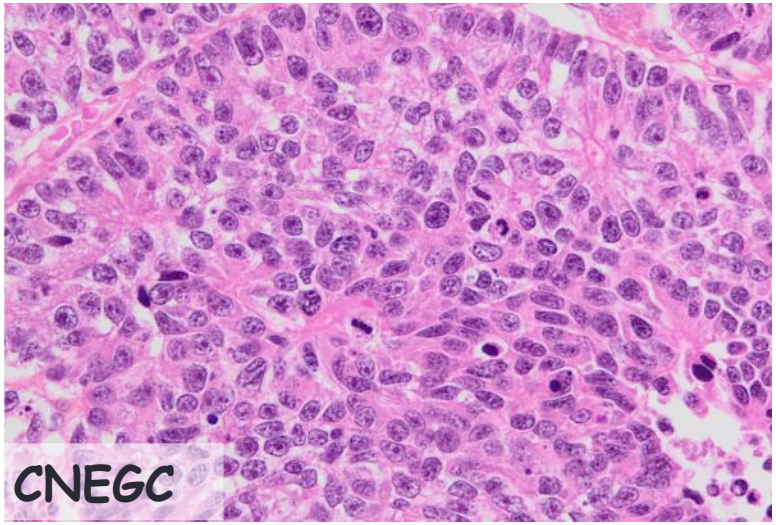

- Au sein des AK : pronostic très hétérogène
  - Très bon pronostic : AIS et AIM (nouveau type histologique)

AK de bas grade : AK in situ et avec invasion minime

Adénocarcinome in situ (pTis)

Adénocarcinome avec invasion minime pT1a(mi)

- Correspondent aux verres dépolis purs radiologiques
- **Très bon pronostic** (100% de survie à 5 ans)
- **< 3 cm**
- Pas embol vasculaire ni infiltration pleurale
- **Diagnostic uniquement sur pièce opératoire**

Pas de foyer d'invasion

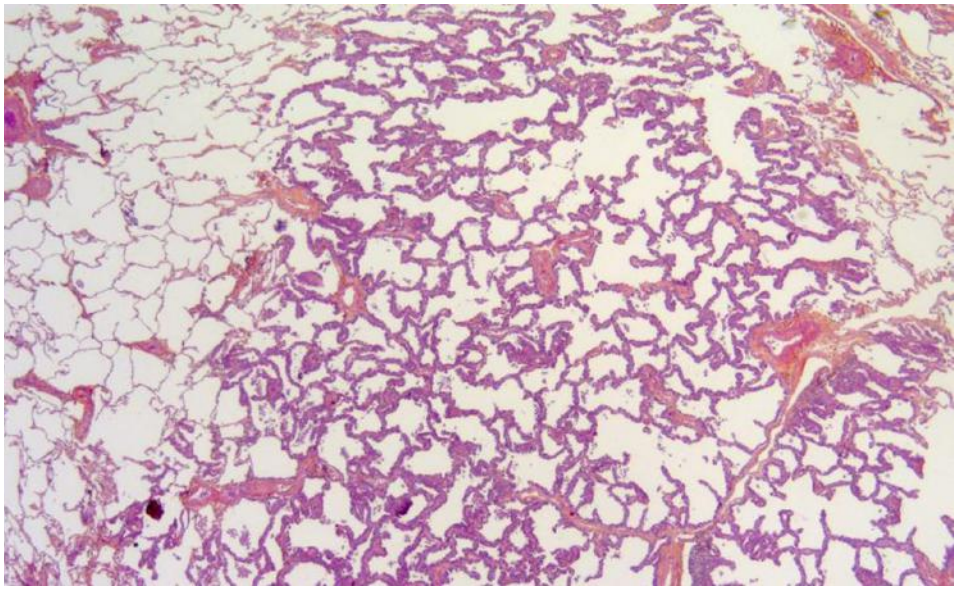

Foyer(s) invasion(s) < 5 mm

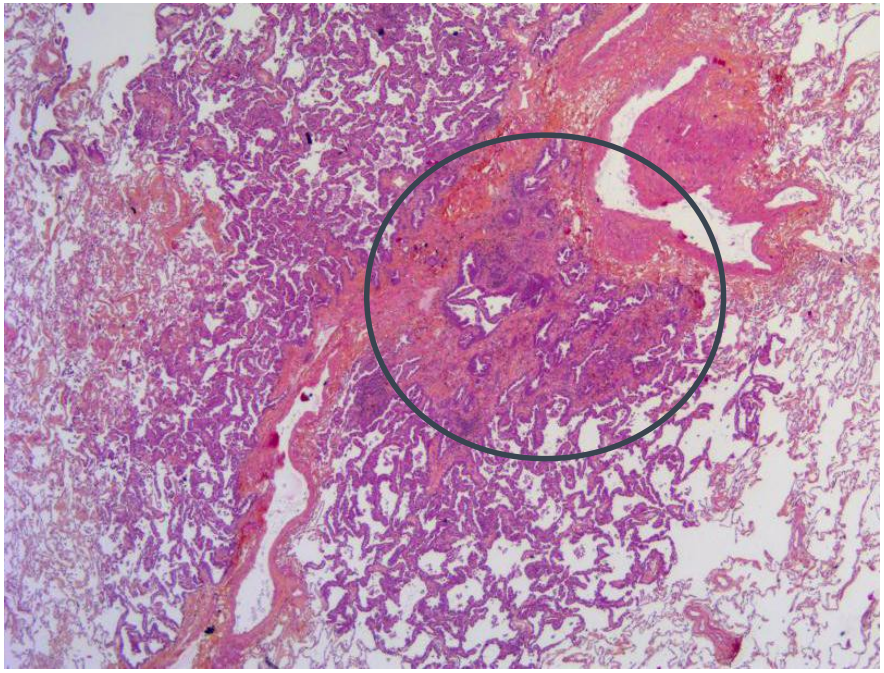

Valeur pronostique des architectures prédominantes des AK

- Bas grade : AIS, AIM
- Grade intermédiaire : lépidique, tubuleux, ou papillaire
- Haut grade : solide, micropapillaire, mucineux

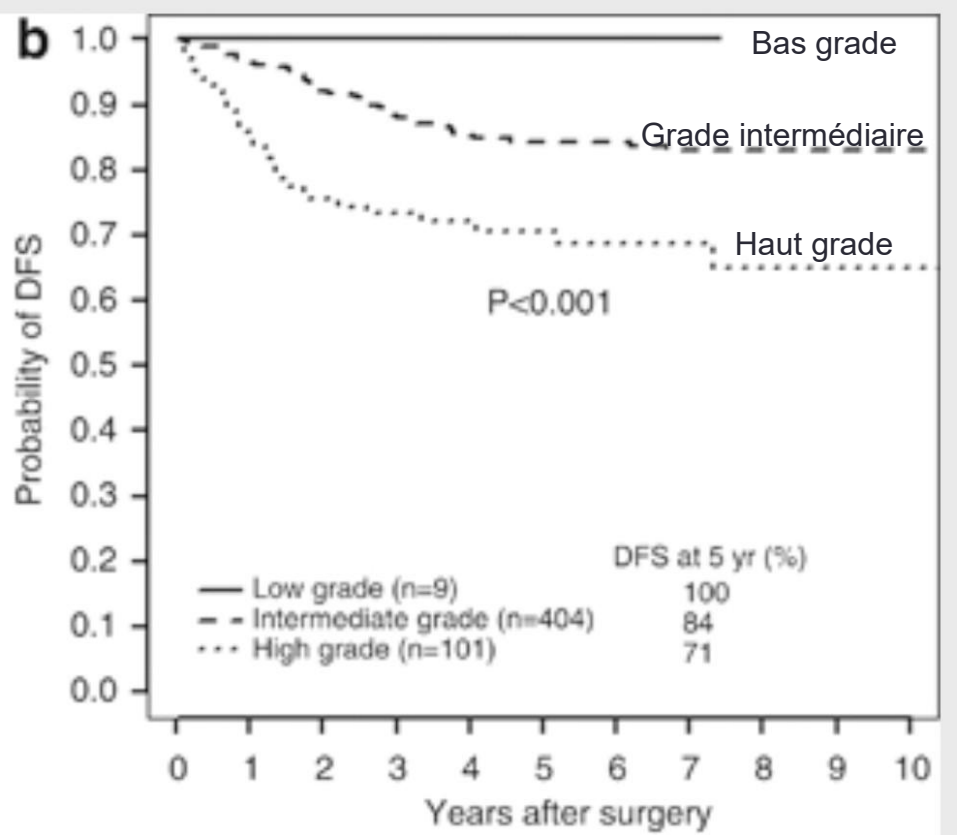

Yoshisawa *et al*, mod pathol, 2011

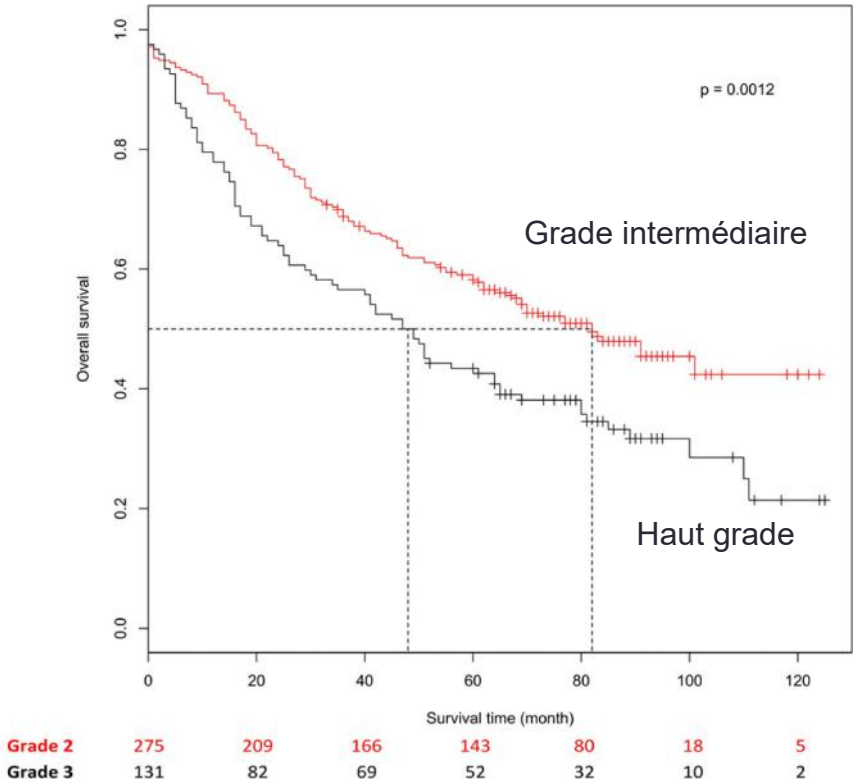

Mansuet- Lupo *et al*, Chest, 2014

Les items essentiels du CR histologique

2) Autres éléments pronostiques : embols / thromboses

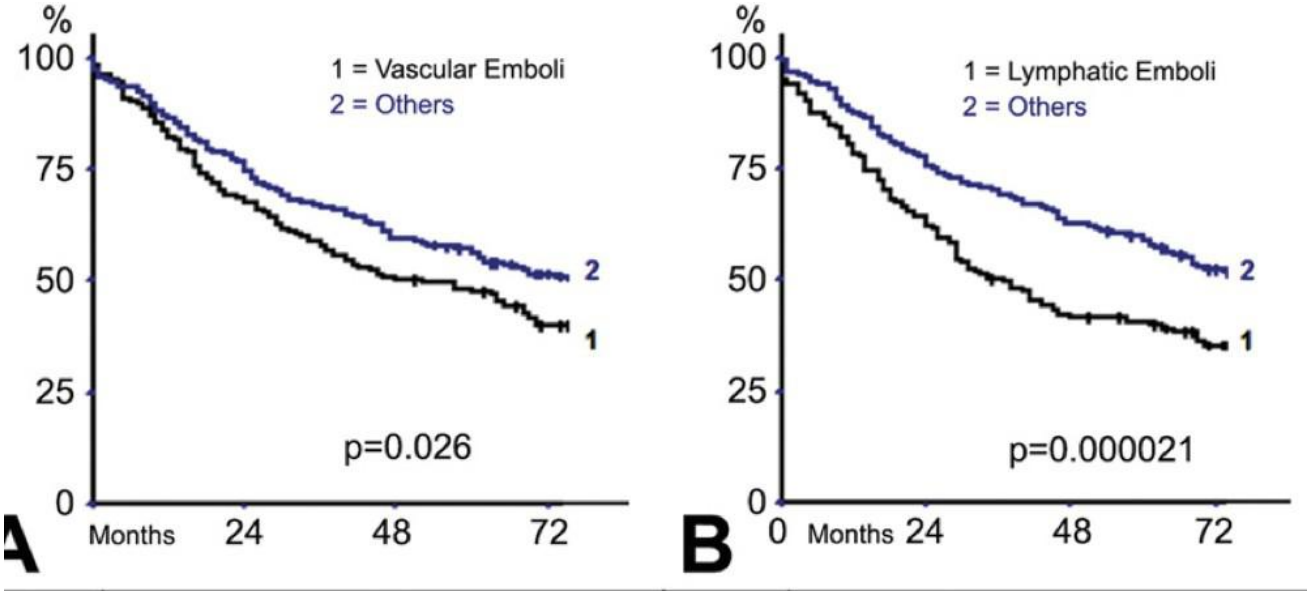

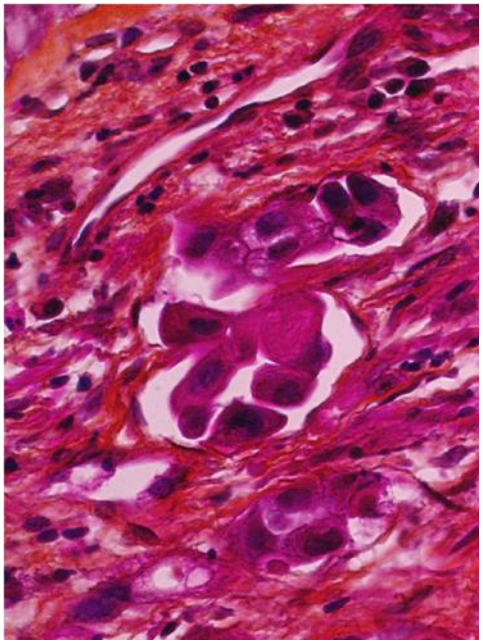

Strano, Lupo *et al*, Ann thorac surg, 2013

Les items essentiels du CR histologique

- 3) Classification TNM (8ème édition 2017)
  - Taille (grand axe)
  - Invasion de la plèvre viscérale (minimun pT2); pT3 : plèvre pariétale
  - Extension tumorale : autre lobe (plèvre scissurale), côte, diaphragme, péricarde
  - Métastase ganglionnaires : N1 (groupe

INVASION PLEURALE
PL1 : invasion tumorale au-delà de la limitante élastique (pT2) mais sans dépassement de la surface mésothéliale
PL2 : envahissement de la surface pleurale (effraction du mésothélium)
PL3 : envahissement de la plèvre pariétale (pT3)

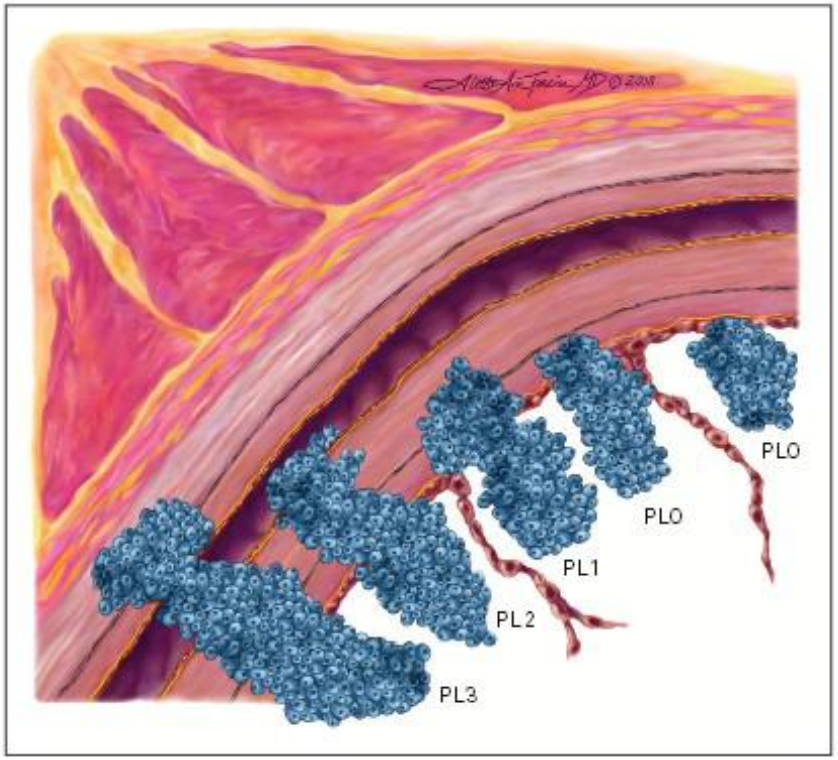

TNM 2017 : les changements

- T ≤1 cm : T1a
- AIM : pT1a(mi), AIS : pTis
- T >5 cm : T3
- T >7 cm : T4
- Métastase pulmonaire dans le même lobe : T3
- Métastase pulmonaire dans autre lobe homolatéral : T4
- Métastase pulmonaire dans autre lobe controlatéral : M1a
- 1 seule métastase extrathoracique : M1b
- Plusieurs métastases extrathoraciques dans un ou plusieurs sites anatomiques : M1c

Pathologie pleurale

- Métastatique ++++ : poumon et sein
- Primitif :
  - ✓ **Mésothéliome**
  - ✓ Lymphome :

- L B diffus à grandes cellules lié à inflammation chronique

- L des séreuses

  - ✓ Tumeurs mésenchymateuses :

- Tumeur fibreuse solitaire

- Tumeur desmoïde (ATCD de chirurgie)

- Synovialosarcome…

Le mésothéliome

EPIDEMIOLOGIE

- Rare (1000 nouveaux cas /an en France)
- Facteurs de risque:
  - ✓ **Amiante** +++ (délai d'apparition très long ≈ 30 ans)
  - ✓ Radiothérapie (K sein)
  - ✓ Prédisposition génétique : *BAP-1* (BRCA1-associated protein 1)
- Très mauvais pronostic:
  - ✓ Survie médiane 13 mois
- **Maladie à déclaration obligatoire** (jan 2012)

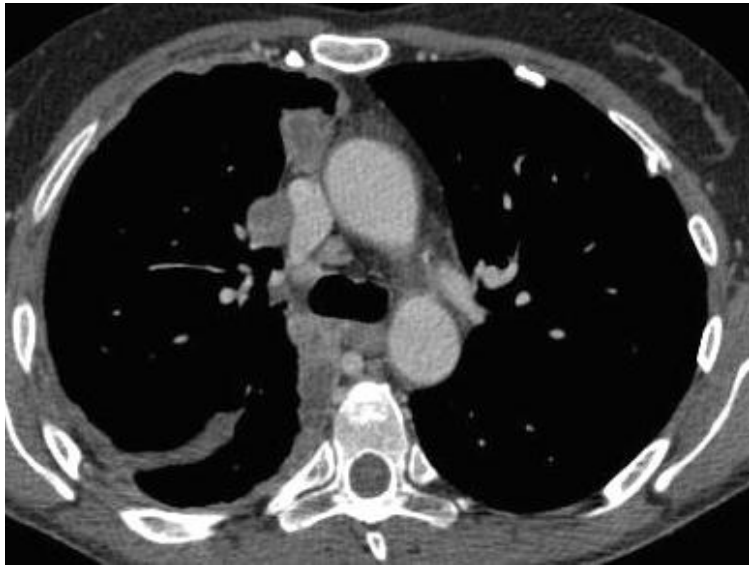

Epaississement diffus +/- nodulaire unilatéral de la plèvre y compris les scissures

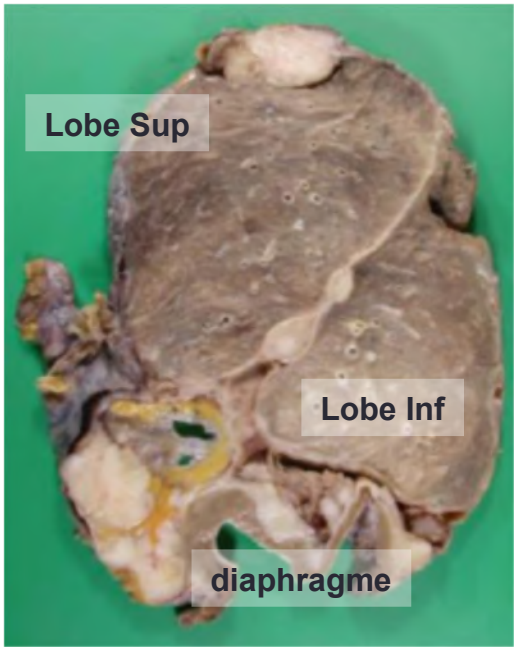

Types histologiques des mésothéliomes (OMS 2015)

- **Mésothéliome malin diffus (MMD) :**
  - ✓ MMD épithélioïde (le plus fréquent : 70%)
  - ✓ MMD sarcomatoïde
  - ✓ MMD desmoplasique
  - ✓ MMD biphasique

Mauvais pronostic

- **Mésothéliome localisé**
- **Mésothéliome papillaire bien différencié**

Formes rares
Opérables
Meilleur pronostic

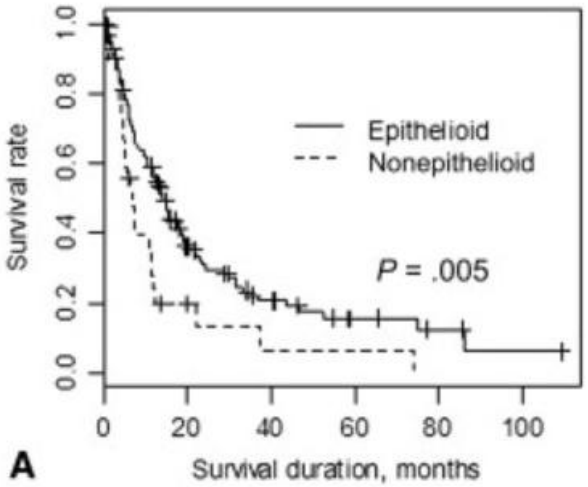

Baud *et al*, J Thorac cardiovasc Surg, 2013

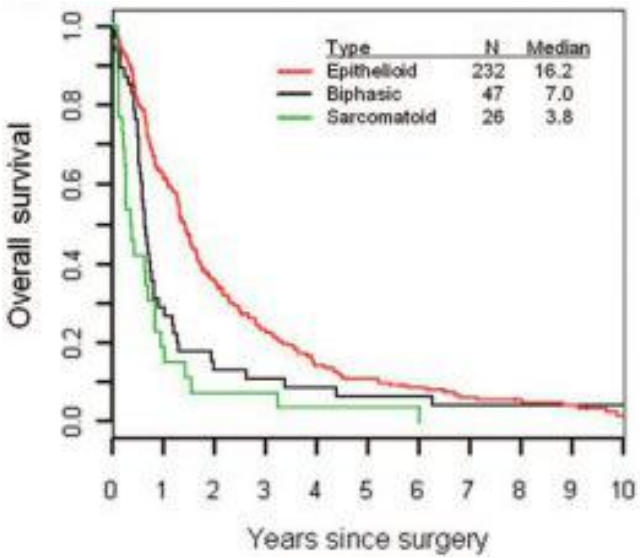

Kadota *et al*, J of Thoracic Oncology, 2011

Critères diagnostiques des mésothéliomes

- Affirmer la nature mésothéliale de la prolifération tumorale et éliminer une origine métastatique **(panel de 4 marqueurs immunohistochimiques obligatoire)**
  - 2 marqueurs (+) cellules mésothéliales : calrétinine, WT1
  - 2 marqueurs (-) adénocarcinomes : ACE, TTF1

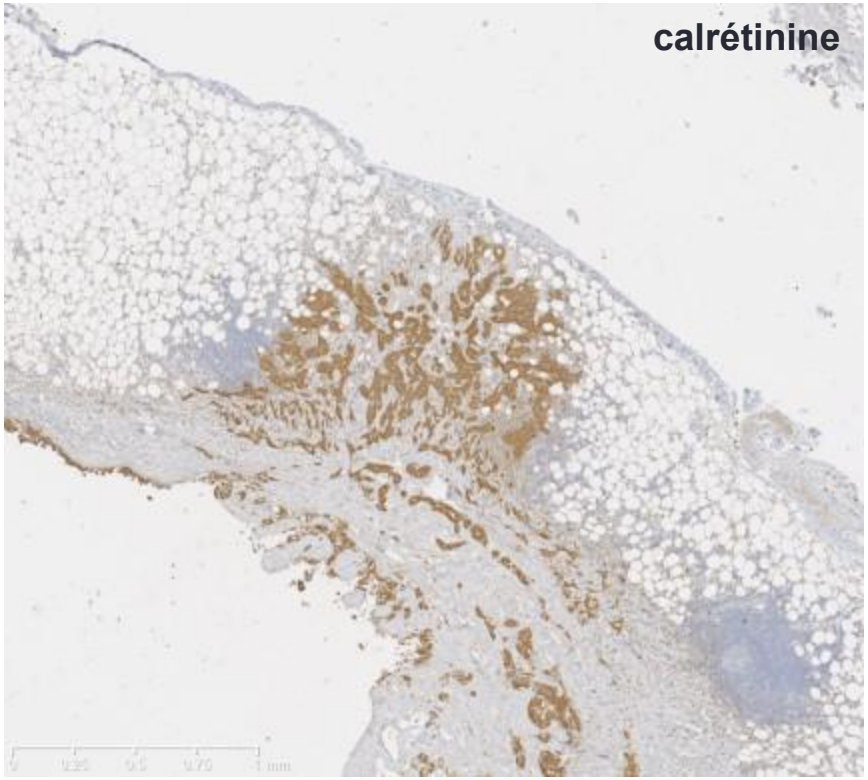

- **Infiltration** par la prolifération mésothéliale du tissu adipeux (ou du muscle intercostal ou du poumon) : **donc nécessité d'avoir du matériel de grande taille (biopsie chirurgicale)**

- Pas de diagnostic de certitude de mésothéliome sur cytologie

Cas diagnostiques difficiles

Lorsque pas d'infiltration du tissu adipeux alors que aspects cliniques, radiologiques et peropératoires sont évocateurs

- **Perte d'expression de BAP1** (BRCA1 associated protein 1) : 40-60% épithélioïdes et <20% sarcomatoïdes
- **Délétion du gène *P16*** (CDKN2A): 70% épithélioïdes et 90%-100% sarcomatoïdes
- Ces 2 anomalies moléculaires n'ont jamais été rapportées dans l'hyperplasie mésothéliale réactionnelle

Etude immunohistochimique

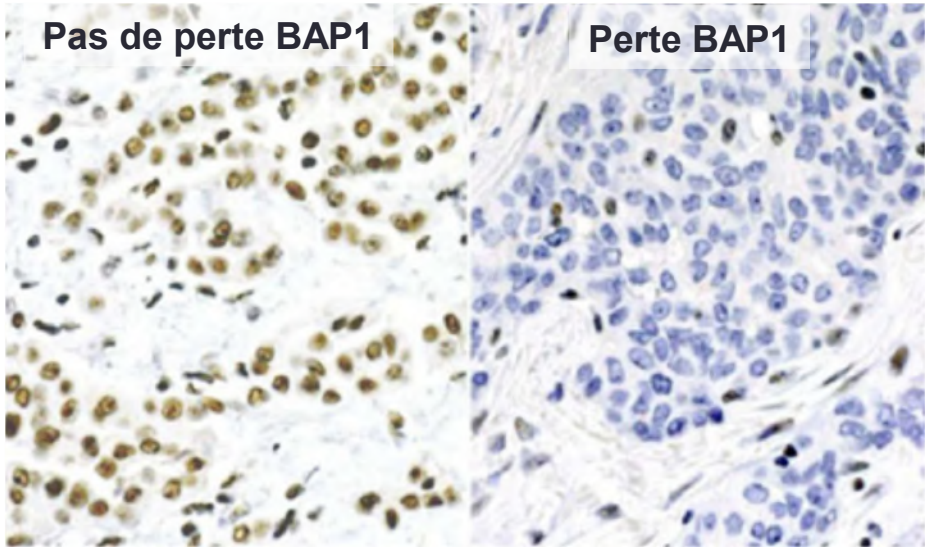

Etude hybridation *in situ*

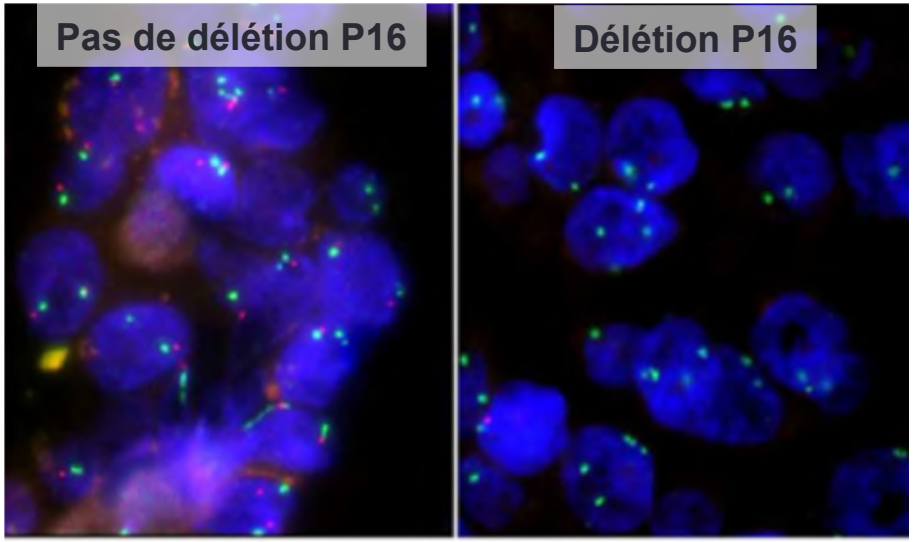

Pathologie médiastinale (thymus)

- **Tumeurs épithéliales :**
  - ✓ Thymome et carcinome thymique
  - ✓ Tumeurs neuro-endocrine : tumeurs carcinoïdes atypiques ++, parfois associées à une MEN1 ou à l'origine d'un syndrome de Cushing par sécrétion d'ACTH
- **Tumeurs germinales** : séminome, tumeur vitelline (alphaFP), C embryonnaire, choriocarcinome (βHCG), tératome
- **Lymphomes** (LDH) : L B primitif du médiastin, L lymphoblastique, L anaplasique, L hodgkin …
- **Tumeurs mésenchymateuses :** liposarcome, synovialosarcome, angiosarcome, tumeurs nerveuses …

Les tumeurs épithéliales thymiques

EPIDEMIOLOGIE

- **Rare** (250 nouveaux cas /an en France)
- 50% des tumeurs du **médiastin antérieur**
- Inclus les thymomes et les carcinomes thymiques
- Survient adultes entre 40 - 50 ans
- Circonstances de découvertes :
  - ✓ **Fortuite** (>60% des cas)
  - ✓ **Syndromes paranéoplasiques auto-immuns** : **myasthénie** (40%), hypogammaglobulinémie (10%), anémie érythroblastopénique, thyroïdite …

Les thymomes sont des tumeurs épithéliales MALIGNES
Associent un contingent épithélial malin à un contingent lymphoïde immature TdT+

Thymomes : 2 critères histo-pronostiques majeurs

- **1) Type histologique : grande hétérogénéité histo-pronostique**
  - ✓Thymome A : bon pronostic
  - ✓Thymome B1 à B3 (plus défavorable B3)
  - ✓Thymome AB, bon pronostic
  - ✓Les 2 plus fréquents : AB et B2

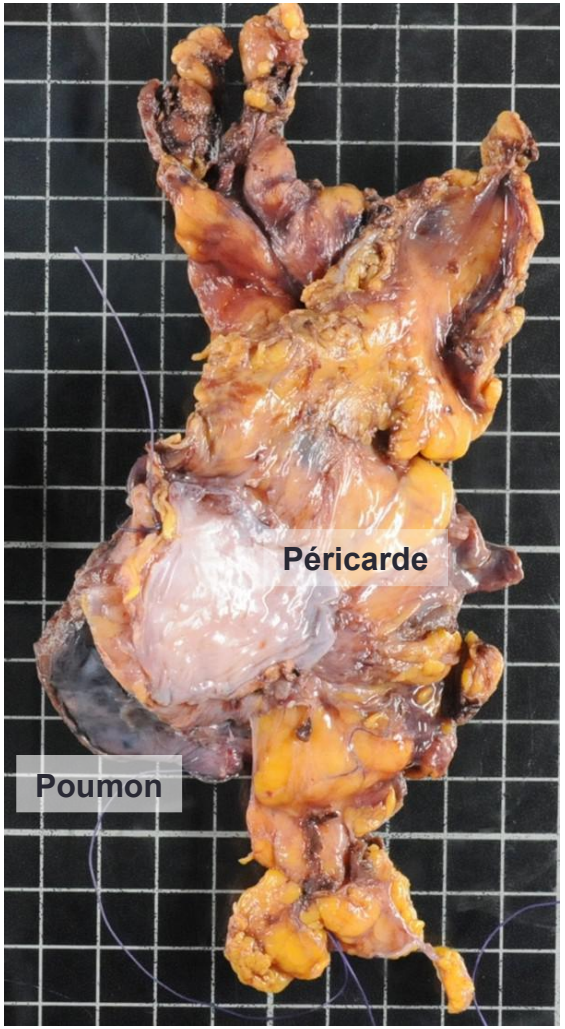

- **2) Degré invasion (Koga et TNM)**

Nécessité orientation pièce chirurgicale et repérage des structures réséquées :
N phrénique, péricarde, tronc innominé, plèvre

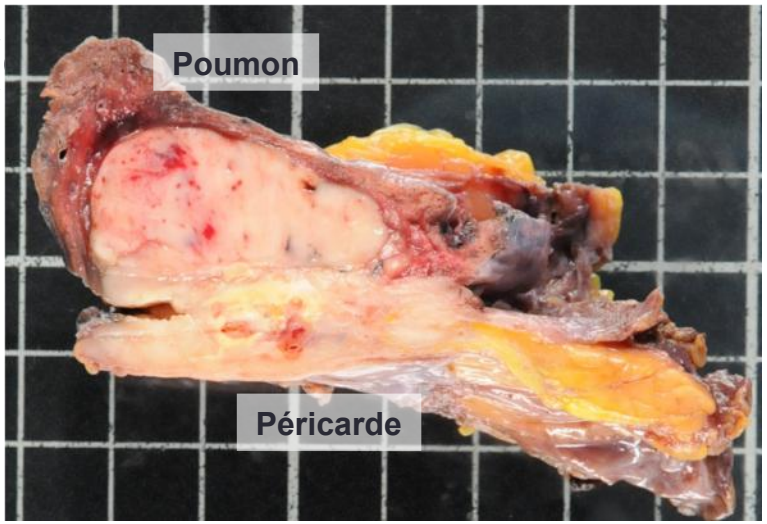

Thymomes A

- Rare, **bon pronostic**
- Tumeur **bien encapsulée,**
- Histologie : prédominance épithéliale
  - Cellules épithéliales fusiformes ou ovoïdes
  - Absence ou rares lymphocytes TdT+

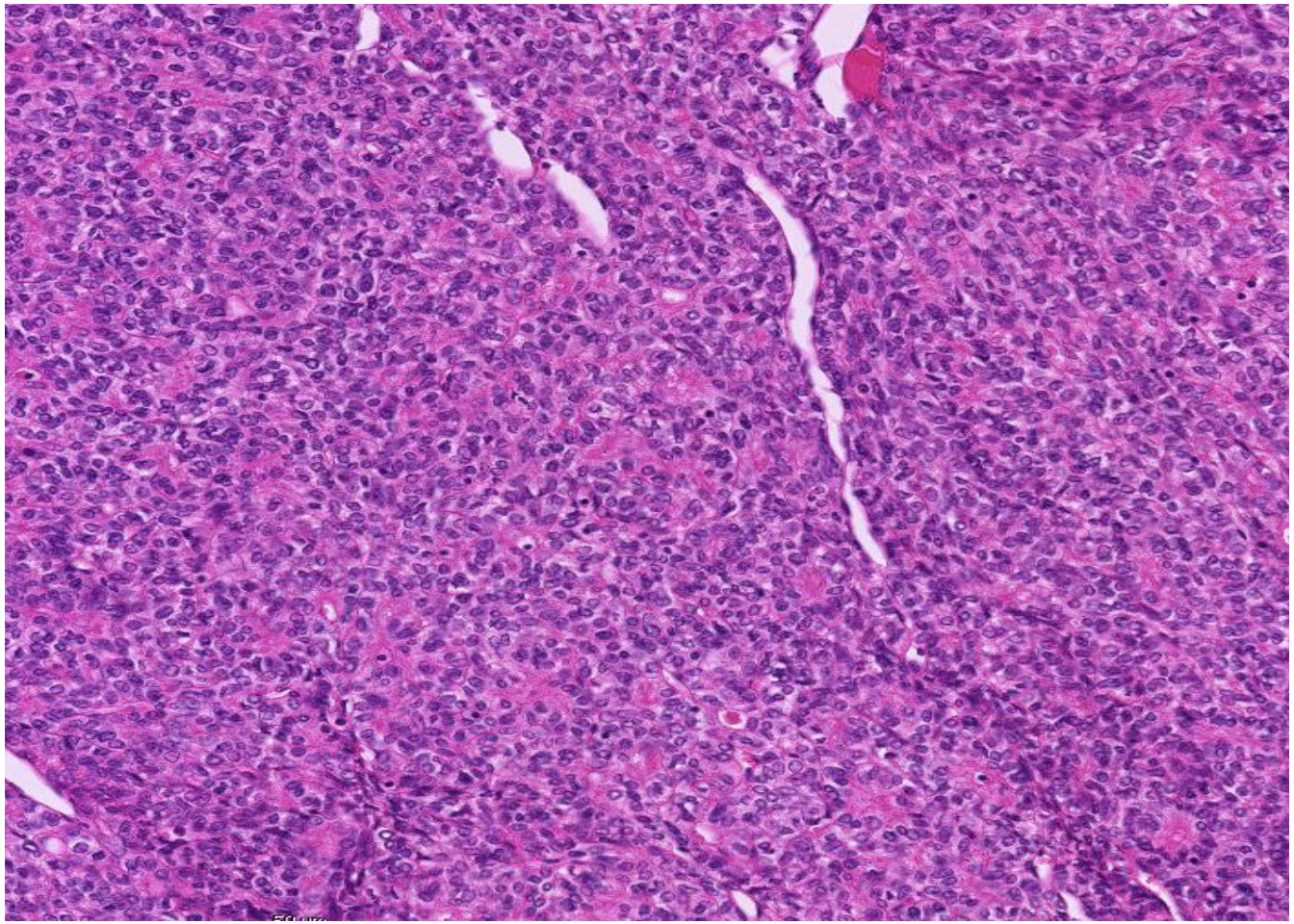

Thymomes B

- Contingent épithélial et lymphocytaire immature
- proportion du contingent lymphocytaire diminue, alors que proportion du contingent épithélial augmente de B1 à B3
- **Aggravation pronostic B1>B2>B3**

B1 **B2** **B3**

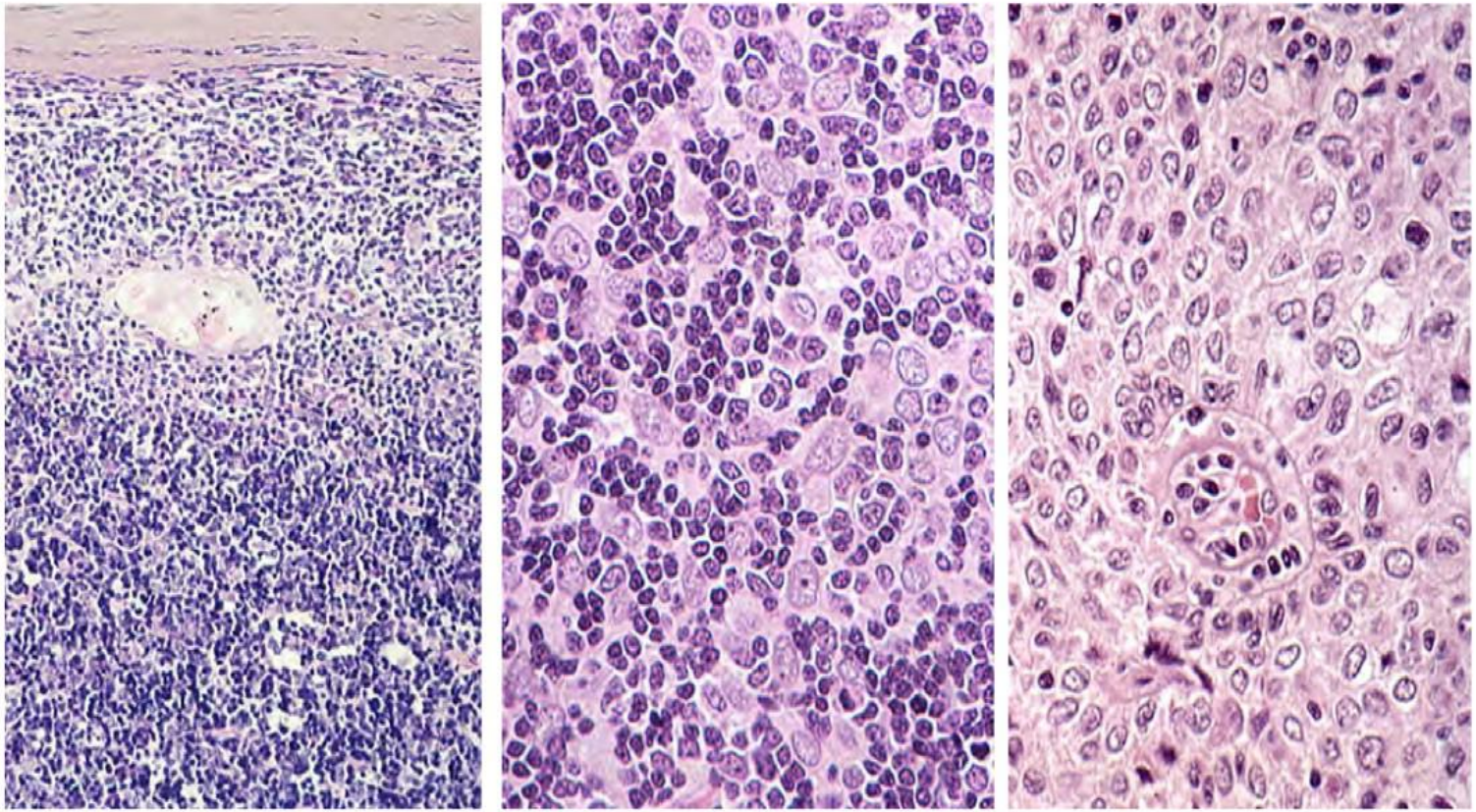

Thymomes AB

- Un des plus **fréquents**
- Bien limité et souvent encapsulé, bon pronostic
- Zones de thymome A (cellules fusiformes) et zones riches en lymphocytes (B)

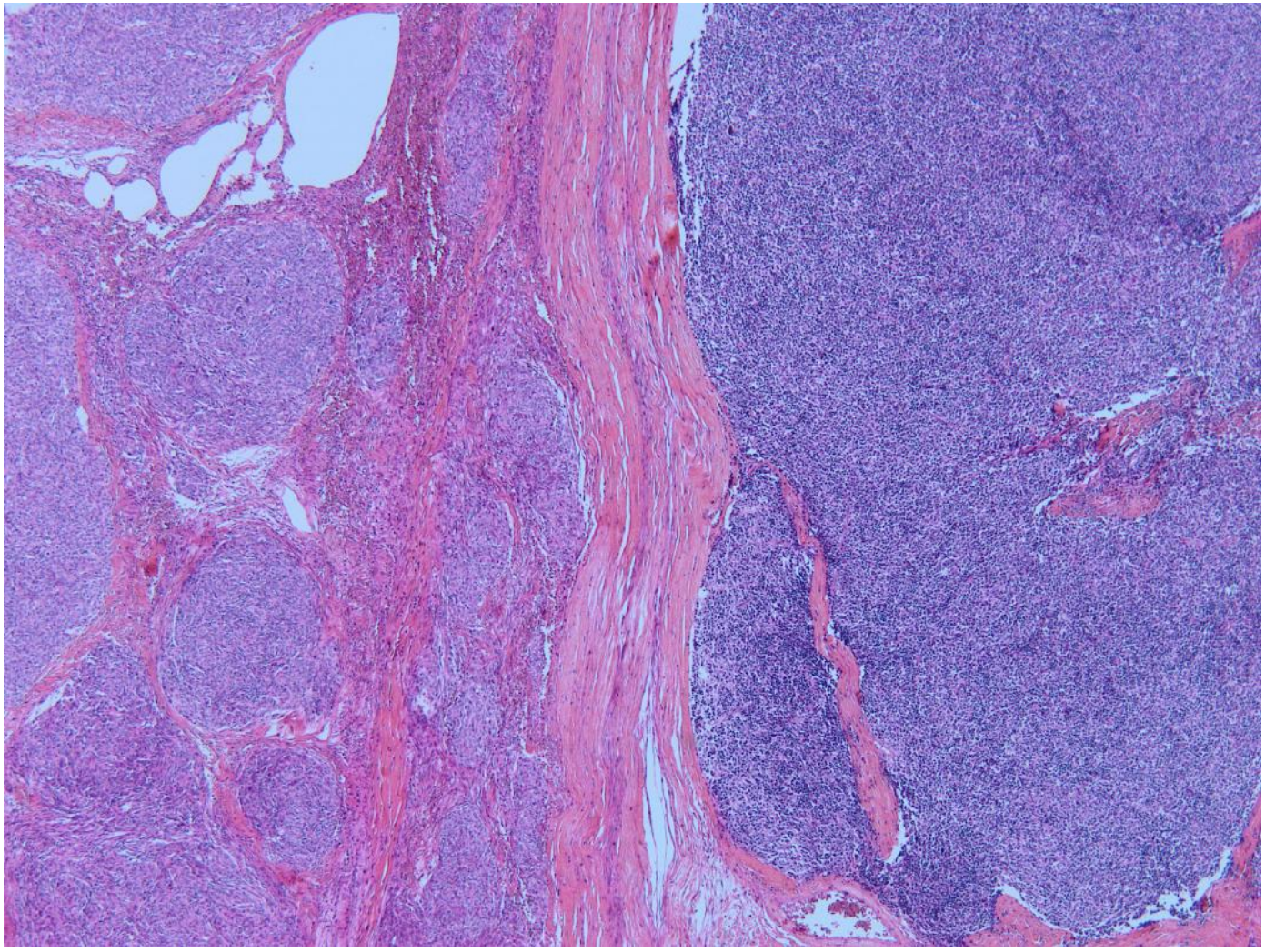

Carcinomes thymiques

- En majorité des carcinomes épidermoïdes
- Contingent épithéliale sans contingent lymphocytaireTdT+
- Cellules épithéliales (CD117+ et CD5+)

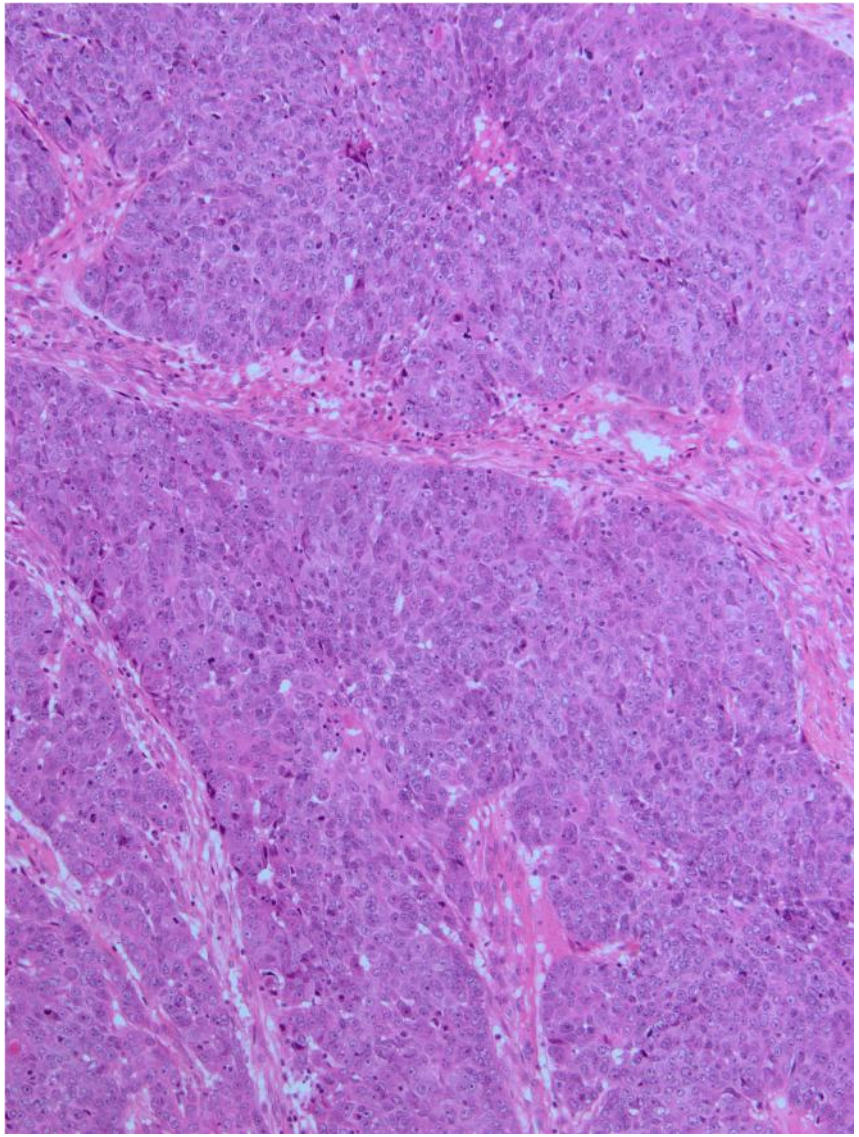

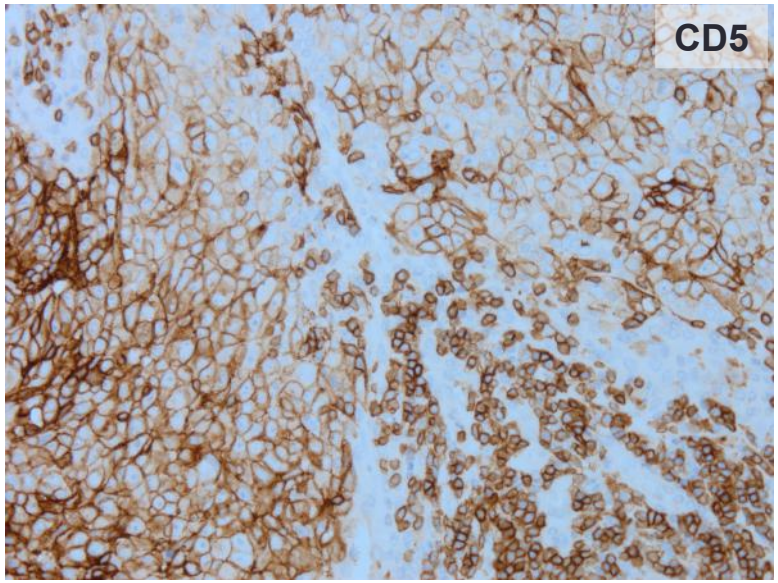

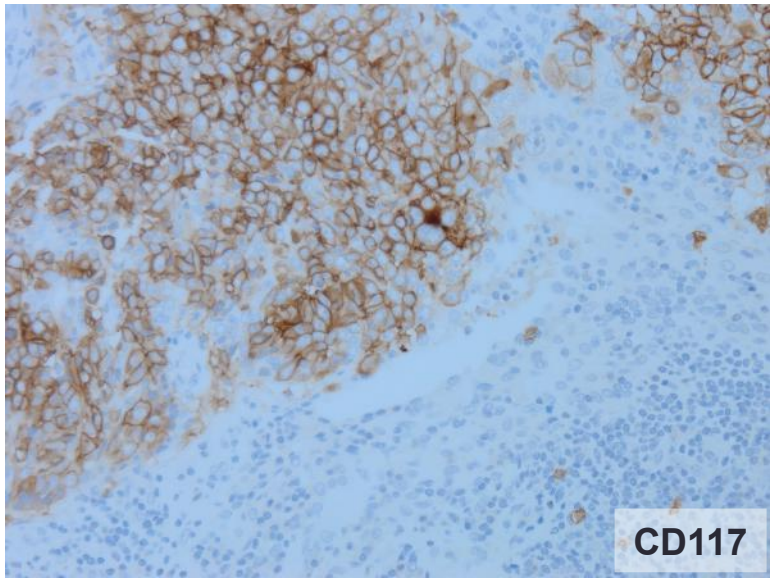

Staging

	MASAOKA KOGA modifiée par ITMIG
Stade I	Tumeur encapsulée (sans infiltration de la graisse médiastinale)
Stade IIa	Franchissement microscopique de la capsule mais ≤ 3mm
Stade IIb	Invasion de la graisse > 3 mm ou adhérence sans infiltration de la plèvre, péricarde
Stade III	Invasion des organes adjacents : poumon, plèvre, péricarde, gros vaisseaux, nerf phrénique
Stade IVa	Implants pleuraux ou péricardiques
Stade IVb	Métastases ganglionnaires ou hématogènes

- Les thymomes de type A, AB ou B1 sont généralement stade I ou II
- Alors que les thymomes de type B2 ou B3 sont plus souvent stade III

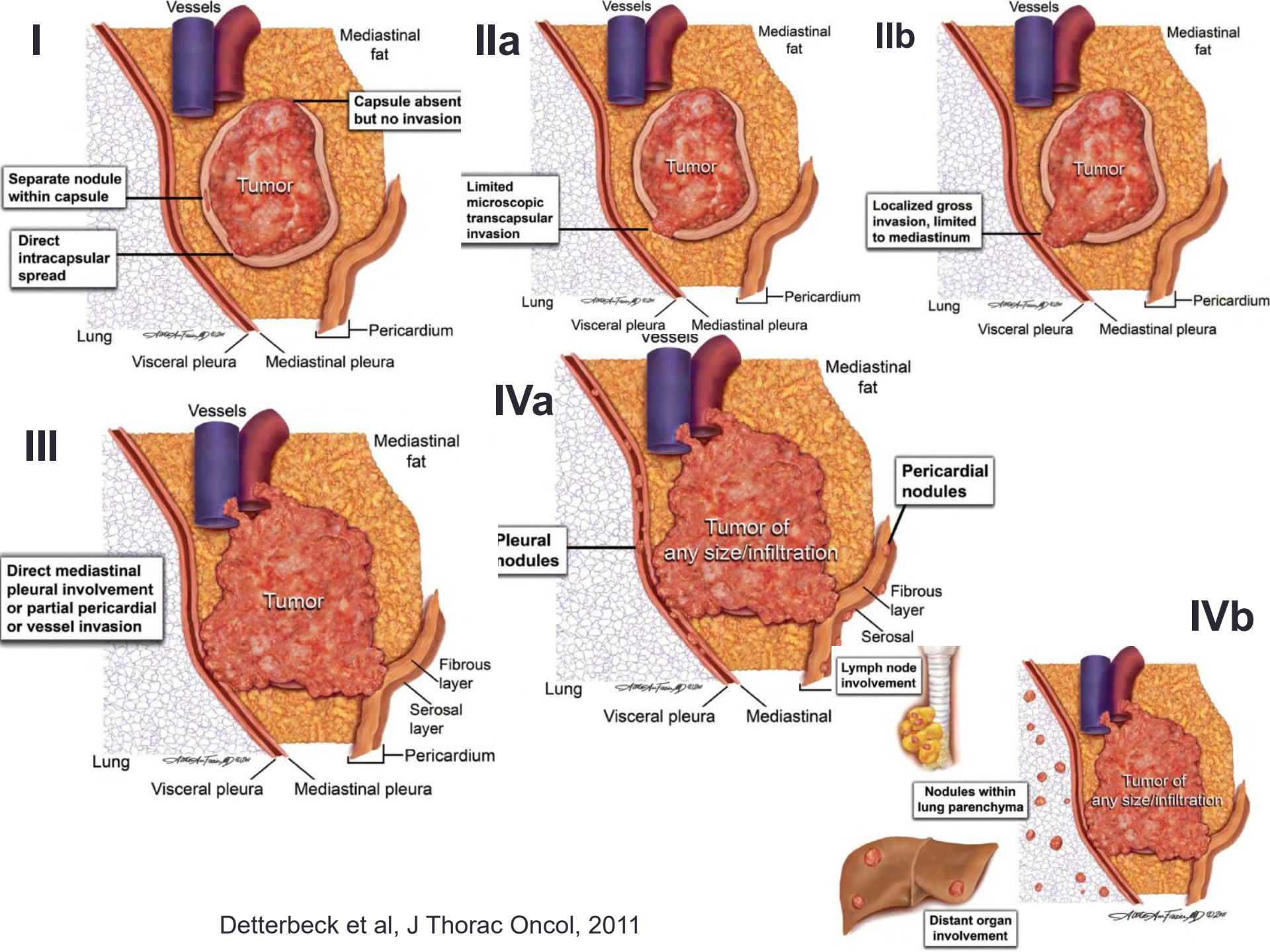

Detterbeck et al, J Thorac Oncol, 2011

CONCLUSION (thymomes - mésothéliomes)

- **Pathologies rares**
- **Diagnostic difficile, nécessite gros prélèvements : privilégier prélèvements chirurgicaux**
  - ✓ Pas de biopsie percutanée dans les mésothéliomes
  - ✓ Eviter les biopsies sous-scanner dans les thymomes (ensemencement, difficulté diagnostique des B1 versus parenchyme normal)
- Relecture par des panels experts INCa :
  - ✓ Mésopath (mésothéliomes)
  - ✓ Rythmic (Tumeurs épithéliales thymiques)