# PID : Principaux aspects histopathologiques

Aurélie Cazes
Département de Pathologie - Hôpital Bichat

# Différentes sources de matériel tissulaire/cellulaire

- Biopsies bronchiques
- Biopsies transbronchiques
- Biopsies pulmonaires chirurgicales
- Cryobiopsies

- Cytologie: LBA

# Probabilité de diagnostic

| | Biopsie transbronchique | Biopsie chirurgicale |
|---|---|---|
| 1. Granulomatous diseases | | |
| 2. Malignant tumors/lymphangitic | | |
| 3. DAD (any cause) | | |
| 4. Certain infections | Souvent | |
| 5. Alveolar proteinosis | | |
| 6. Eosinophilic pneumonia | | |
| 7. Vasculitis | | |
| 8. Amyloidosis | | |
| 9. HX | Parfois | |
| 10. LAM | | |
| 11. RBILD/DIP | | |
| 12 UIP/NSIP/LIP /COP | | |
| 13. Constrictive bronchiolitis | Presque jamais | |
| 14. Pulm HT and PVOD | | |

CRYOBIOPSIES ???

*Adapté de Thomas V. Colby, ERS 2007*

# Biopsie bronchique

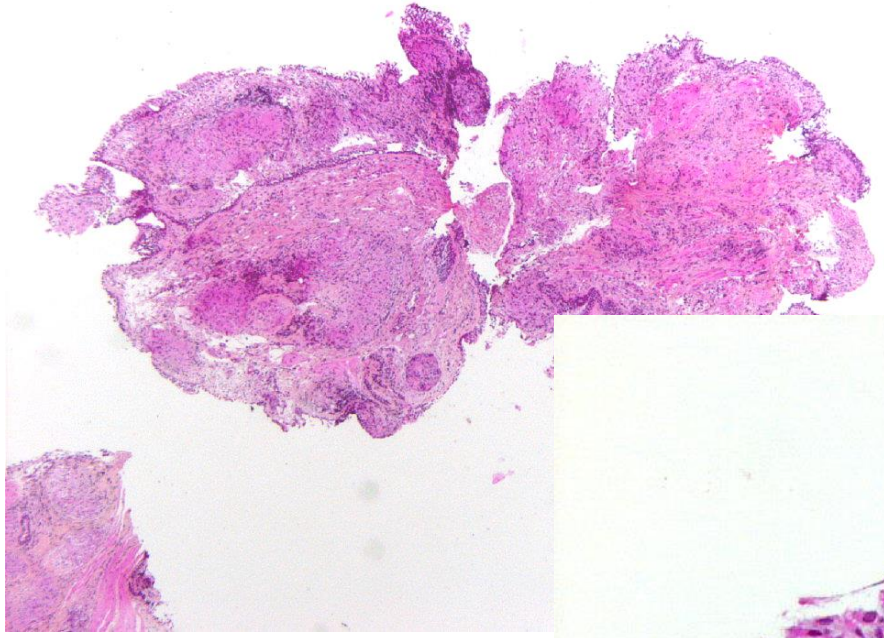

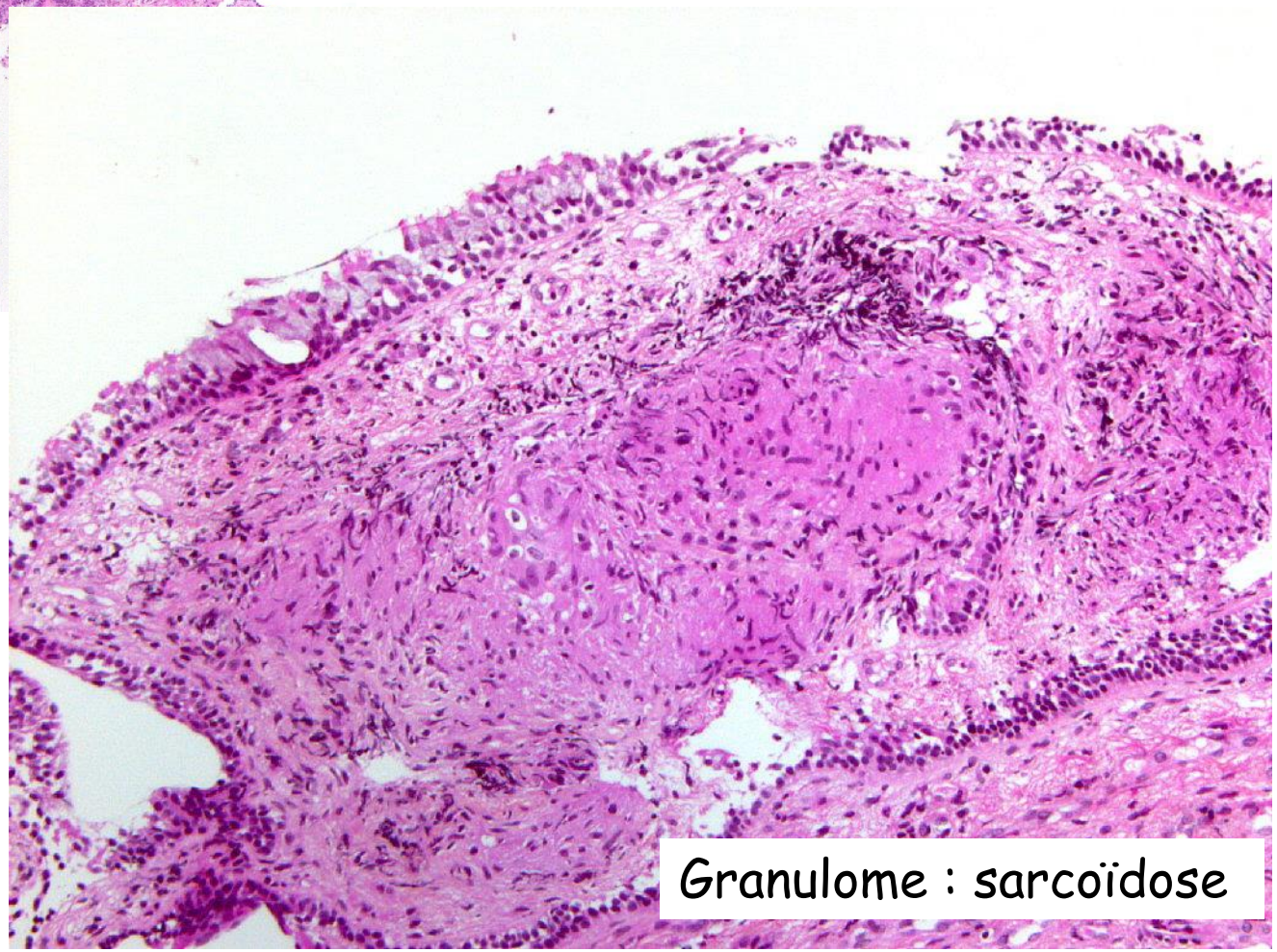

Granulome : sarcoïdose

# Biopsie transbronchique

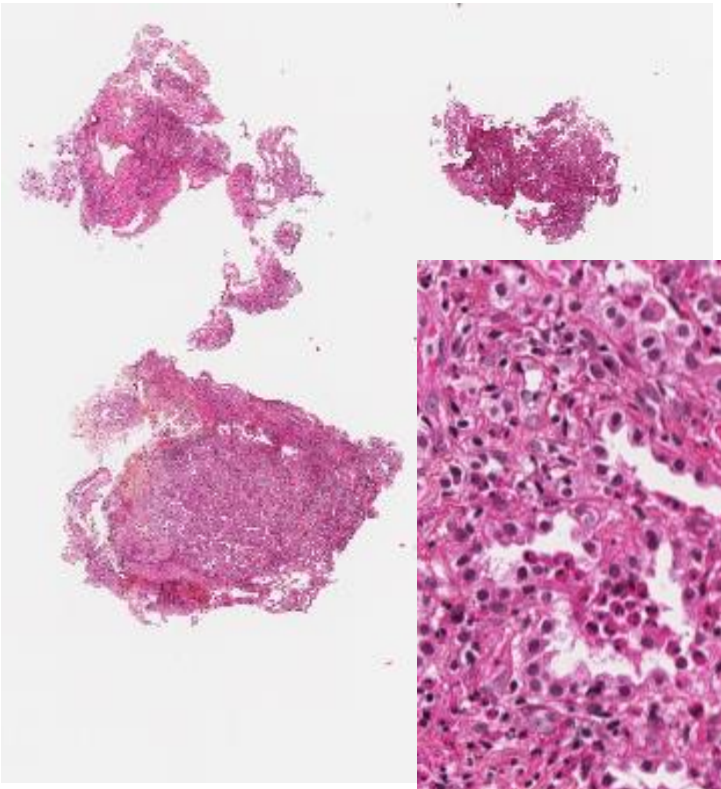

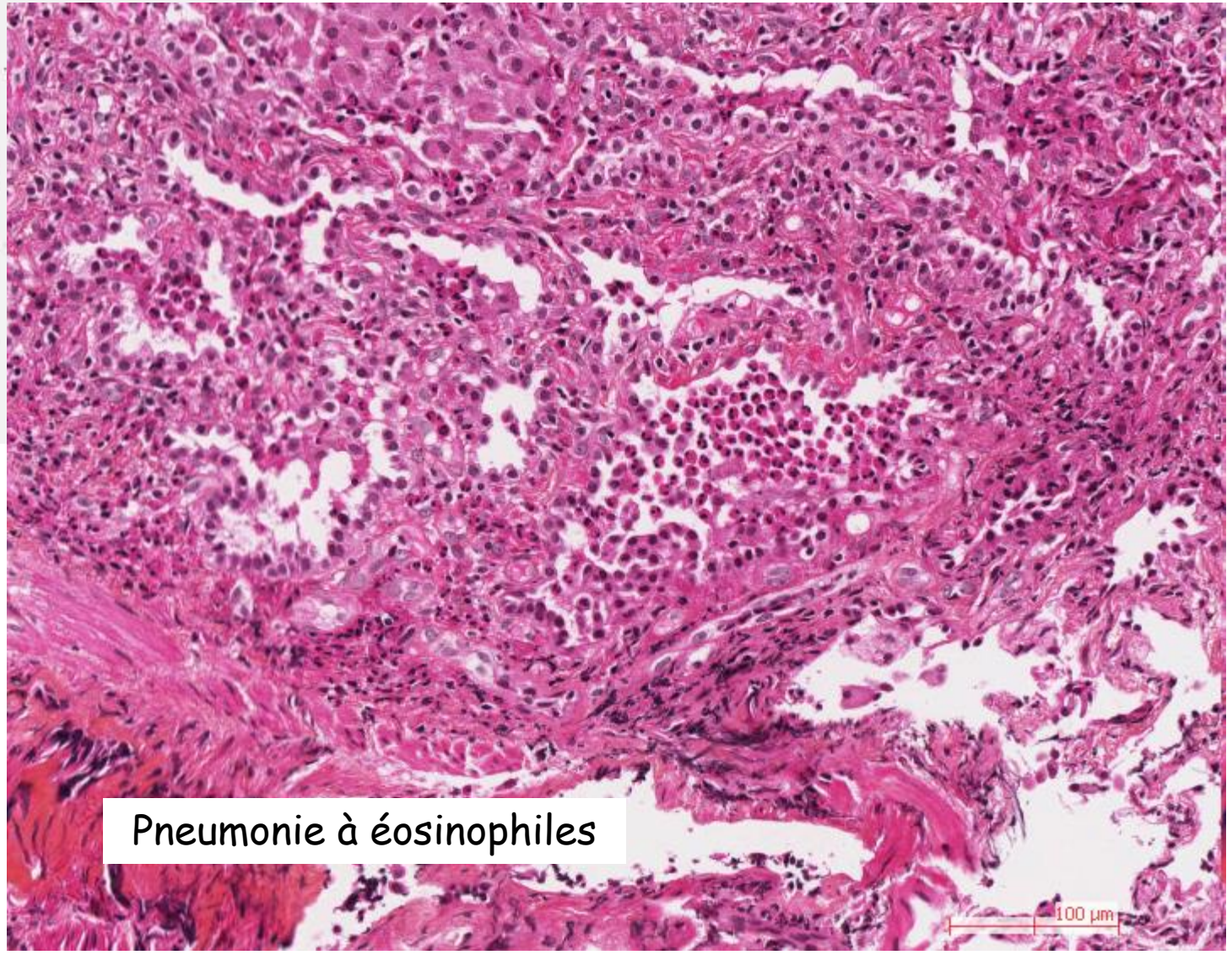


Pneumonie à éosinophiles

# Biopsie pulmonaire chirurgicale

Au moins 2 sites
Au moins 3 cm
Au mieux, orientée par HRCT

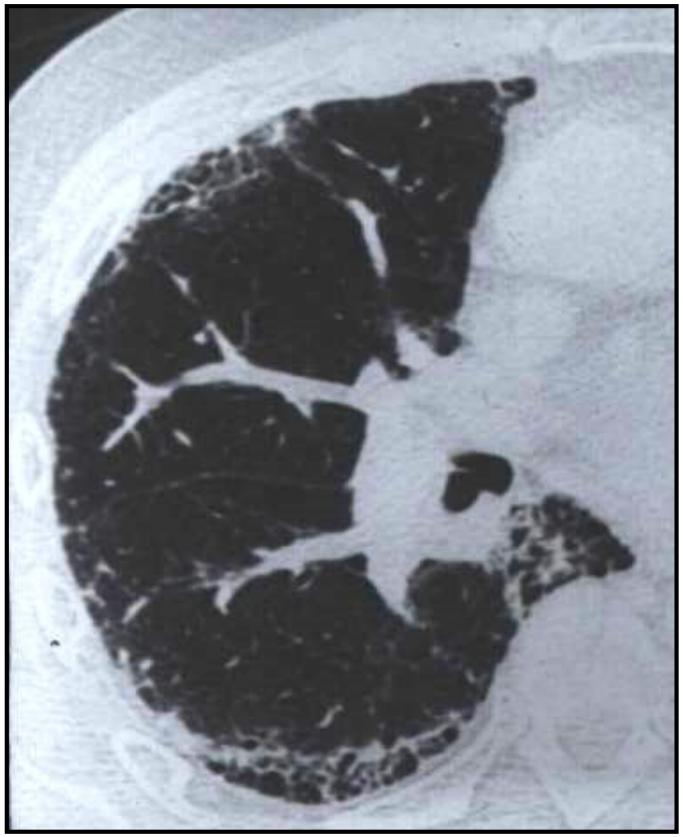

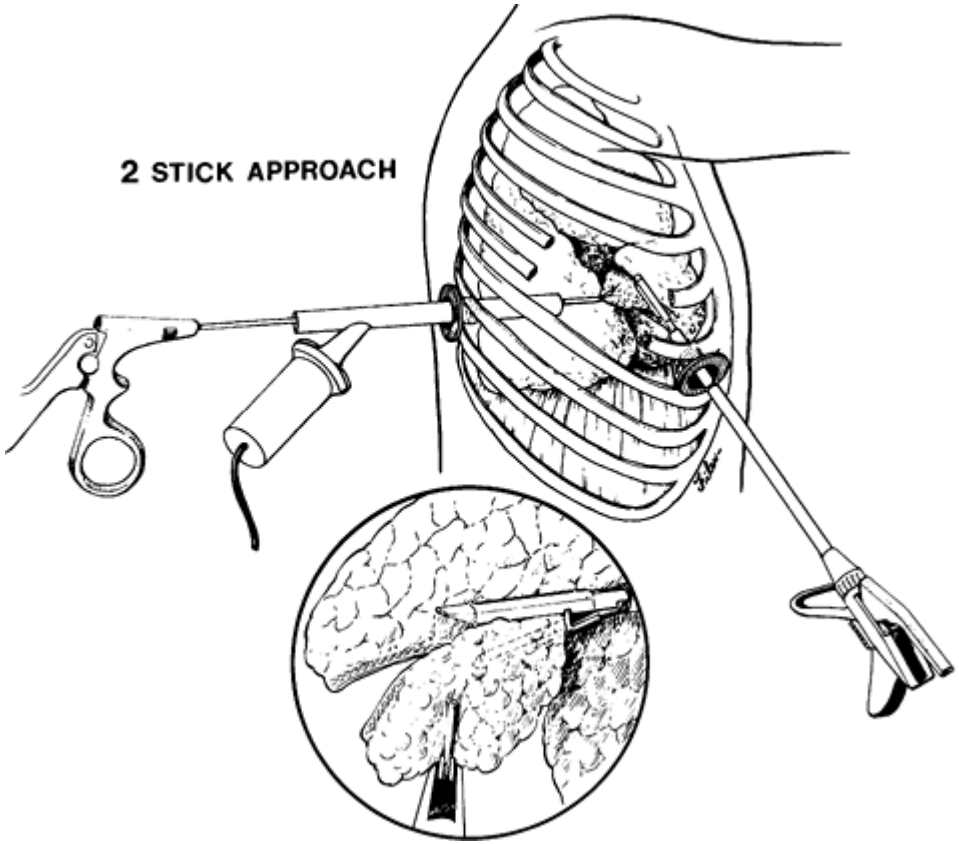


Chirurgie video-assistée

# Biopsie pulmonaire chirurgicale : Macroscopie

Prélèvement pour congélation
Fixation par injection **douce** de formol à l'aiguille fine

# Biopsie pulmonaire chirurgicale : Macroscopie

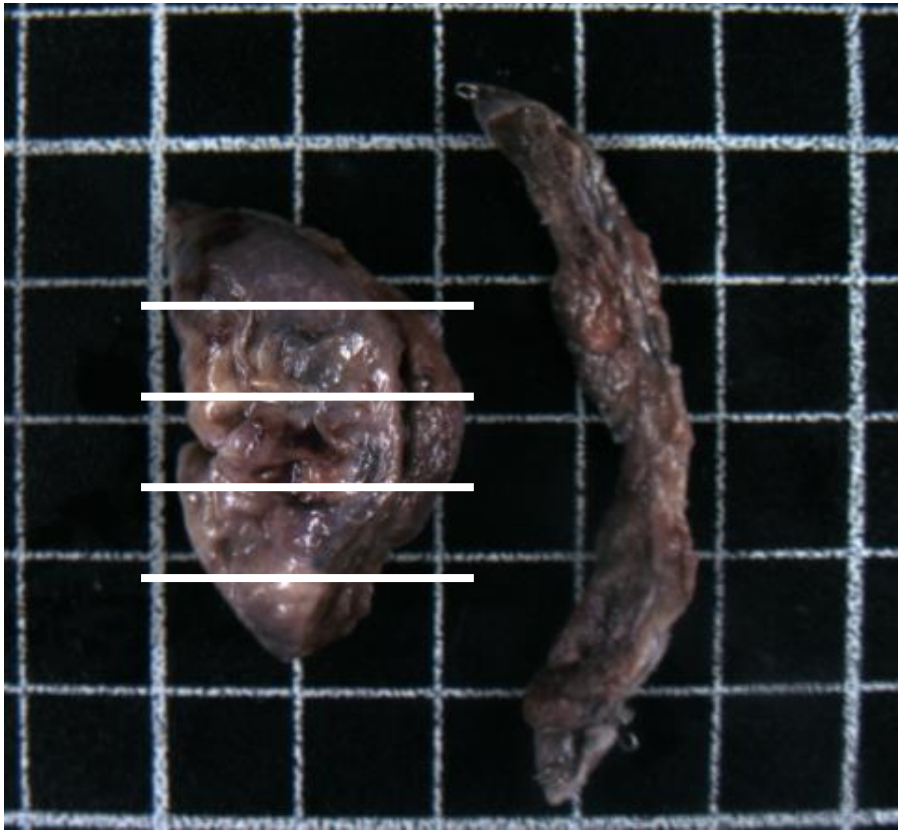

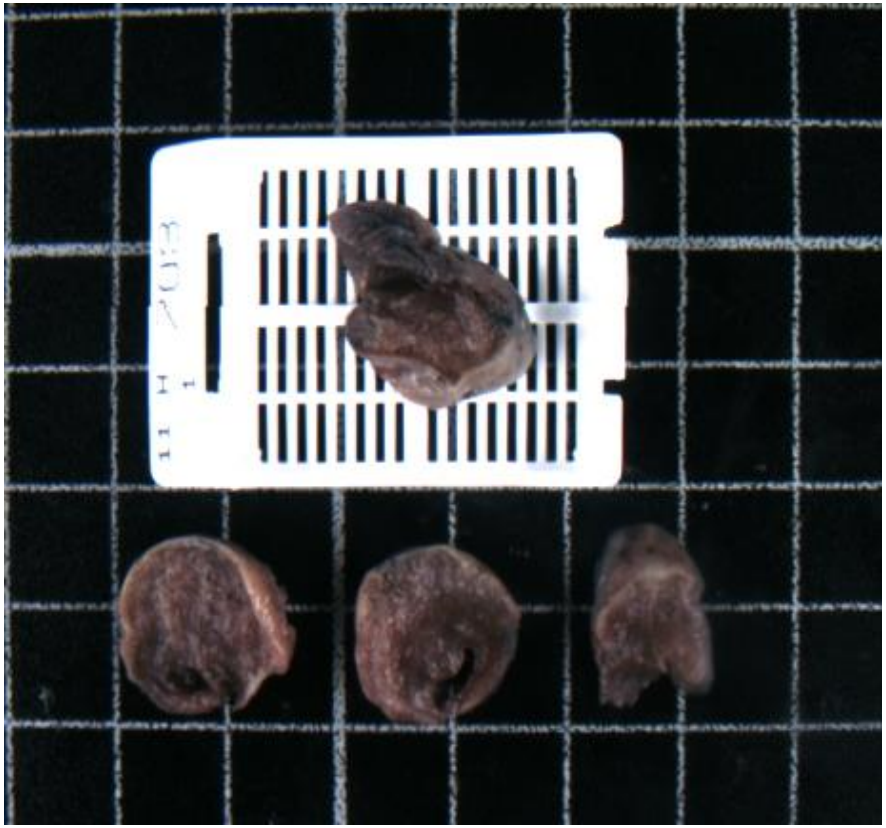

Prélever et inclure +/- en totalité, selon la taille

# Biopsie pulmonaire, aspect sub-normal

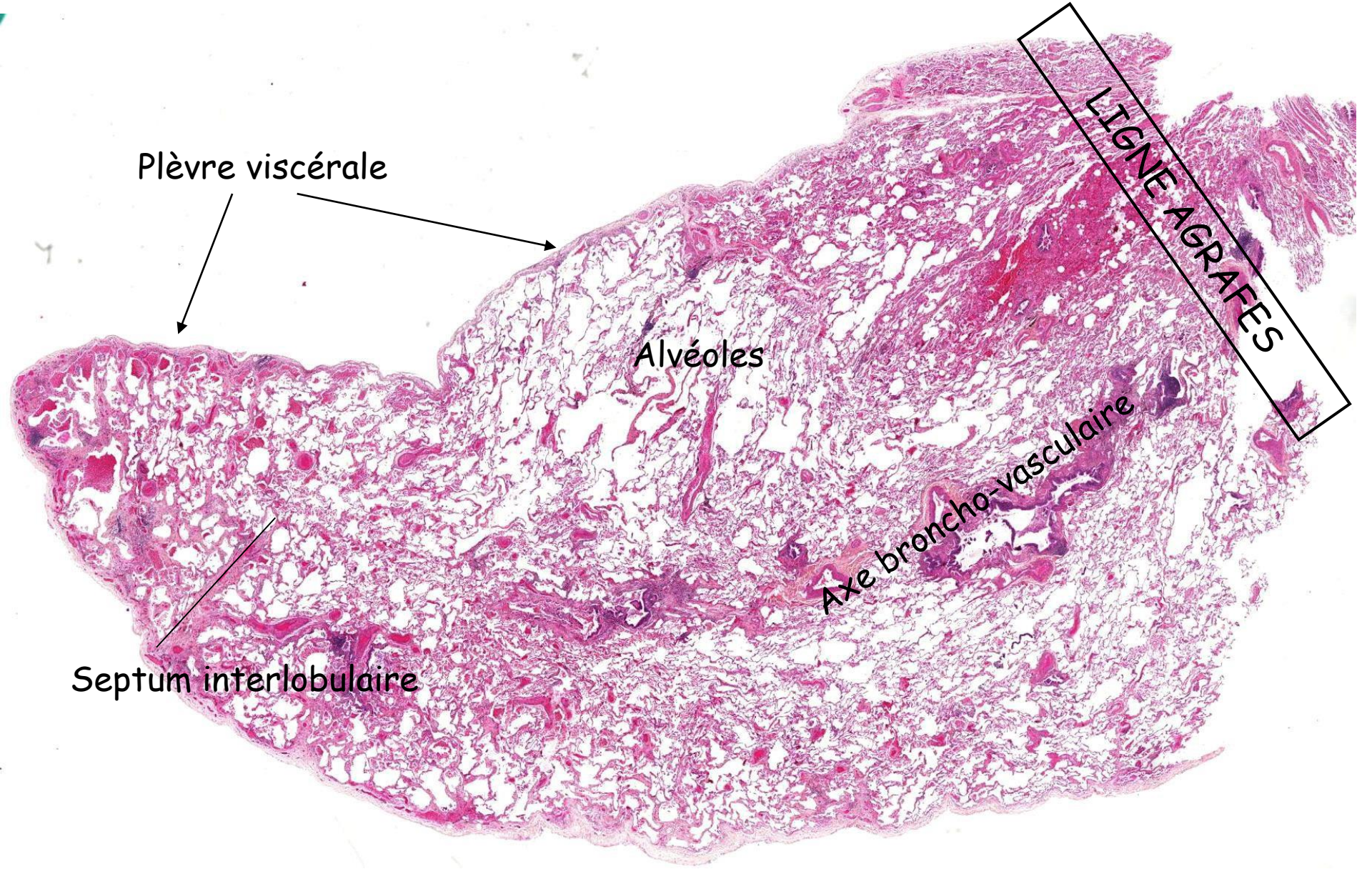

# Biopsie pulmonaire : Démarche diagnostique

- Recherche et combinaison de « lésions élémentaires »
- Identification d'un « pattern » histopathologique
- Intégration aux données cliniques, biologiques, radiologiques
- Proposition d'un diagnostic

Correspondance histo/clinique des PID idiopathiques

| Pattern histologique | Diagnostic clinique |
|---|---|
| Pneumopathie interstitielle commune (PIC / UIP) | Fibrose pulmonaire idiopathique (FPI) |
| Pneumopathie interstitielle non spé (PINS) | PINS idiopathique |
| Pneumonie organisée (PO) | Pneumonie organisée cryptogénique (POC) |

# Biopsie pulmonaire : Démarche diagnostique

- Certains « patterns » histologiques se retrouvent dans des maladies de nature très différente

- Pattern de PIC / Usual interstitial pneumonia (UIP):
  - Fibrose pulmonaire idiopathique
  - Polyarthrite rhumatoïde
  - Asbestose
  - Pneumopathie médicamenteuse……

- D'où l'importance
  - de la discussion multidisciplinaire
  - d'établir le caractère idiopathique ou secondaire de la PID

# Biopsie pulmonaire : Mots-clés du compte-rendu

## CRITÈRES HISTOPATHOLOGIQUES *(cocher les éléments présents)*

### CRITÈRES DE PNEUMOPATHIE INTERSTITIELLE COMMUNE (PIC CERTAINE)
*(présence des 4 critères)*

- ☐ Fibrose marquée/distorsion architecturale, ± rayon de miel de distribution sous-pleurale/ paraseptale prédominante
- ☐ Atteinte disséminée du parenchyme par la fibrose
- ☐ Présence de foyers fibroblastiques
- ☐ Absence de signes suggérant un autre diagnostic *(cf ci-contre)*

### ANOMALIES HISTOPATHOLOGIQUES SUGGÉRANT UN AUTRE DIAGNOSTIC
*(un au moins des 6 critères)*

- ☐ Membranes hyalines
- ☐ Pneumopathie organisée (bourgeons fibro-inflammatoires alvéolaires)
- ☐ Granulomes
- ☐ Infiltration cellulaire inflammatoire interstitielle marquée à distance du rayon de miel
- ☐ Anomalies prédominantes centrées sur les voies aériennes
- ☐ Autres signes suggérant un autre diagnostic

# Biopsie pulmonaire : Mots-clés du compte-rendu

Topographie des lésions

# Atteinte disséminée : topographie sous-pleurale

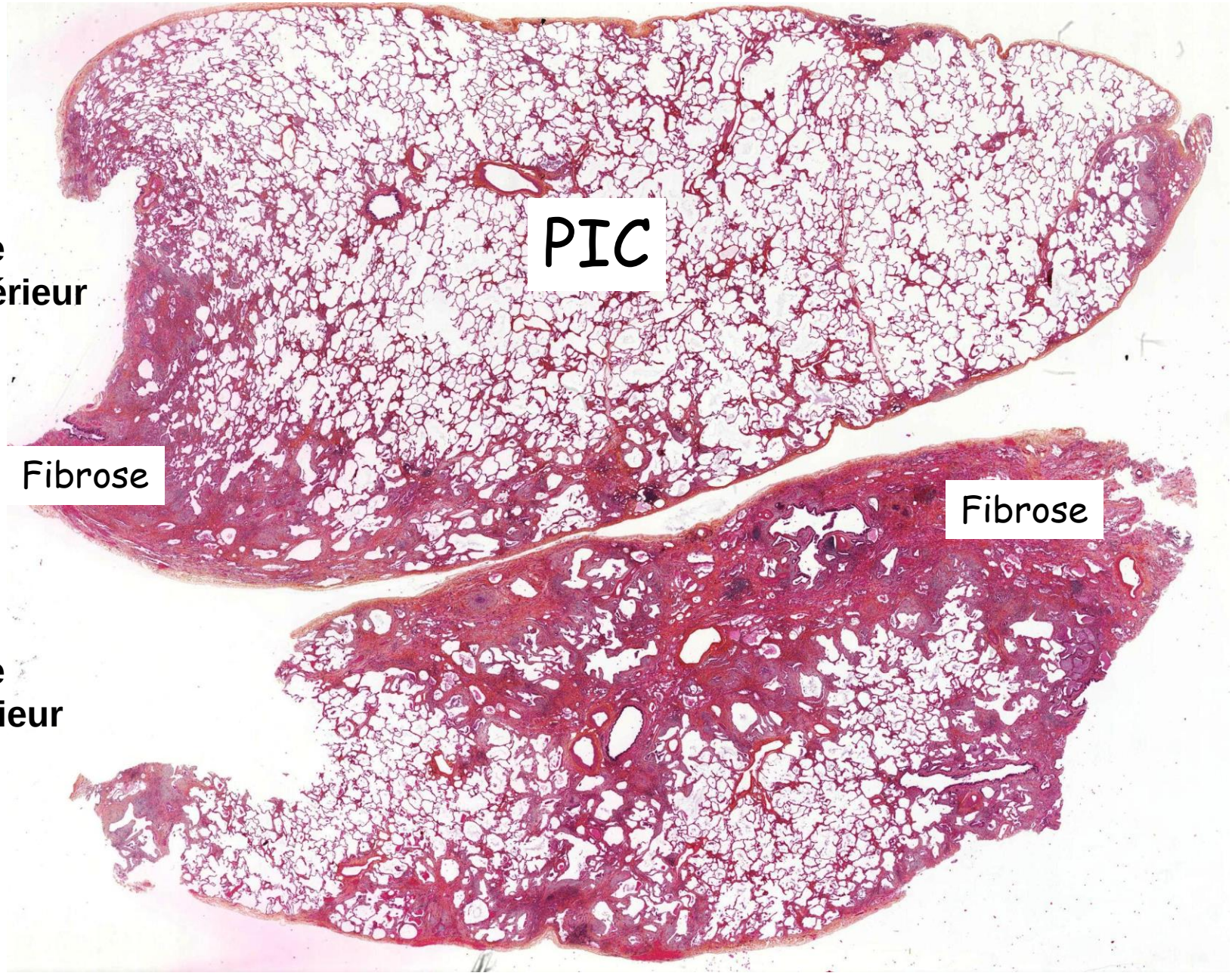


**Lobe Supérieur**

**Lobe Inférieur**

# Atteinte disséminée : topographie centro-lobulaire

# Atteinte diffuse

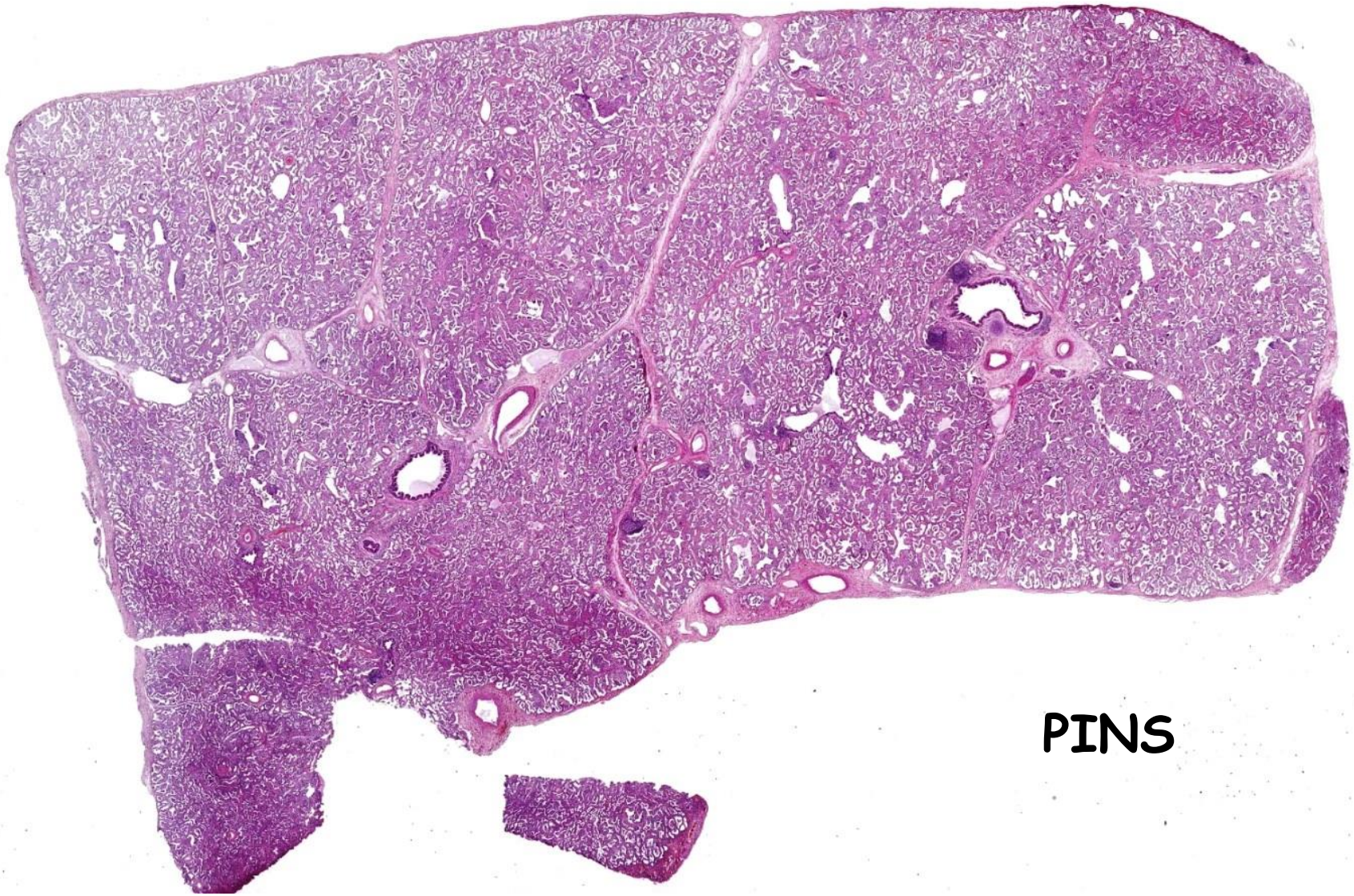

# Biopsie pulmonaire : Mots-clés du compte-rendu

## Quelques lésions élémentaires

# Fibrose : dépôt de matrice extracellulaire (collagène….)

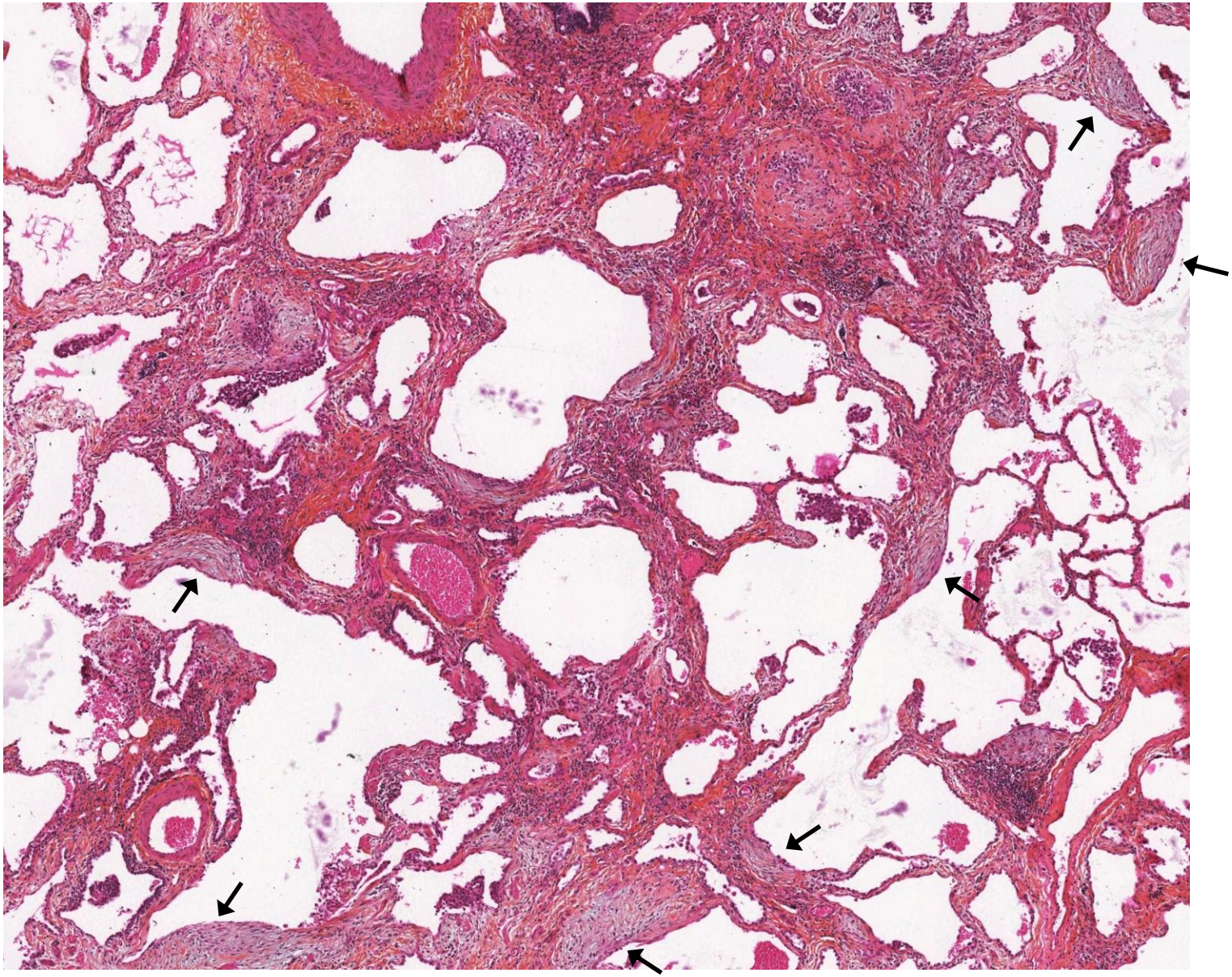

# Fibrose : dépôt de matrice extracellulaire (collagène….)

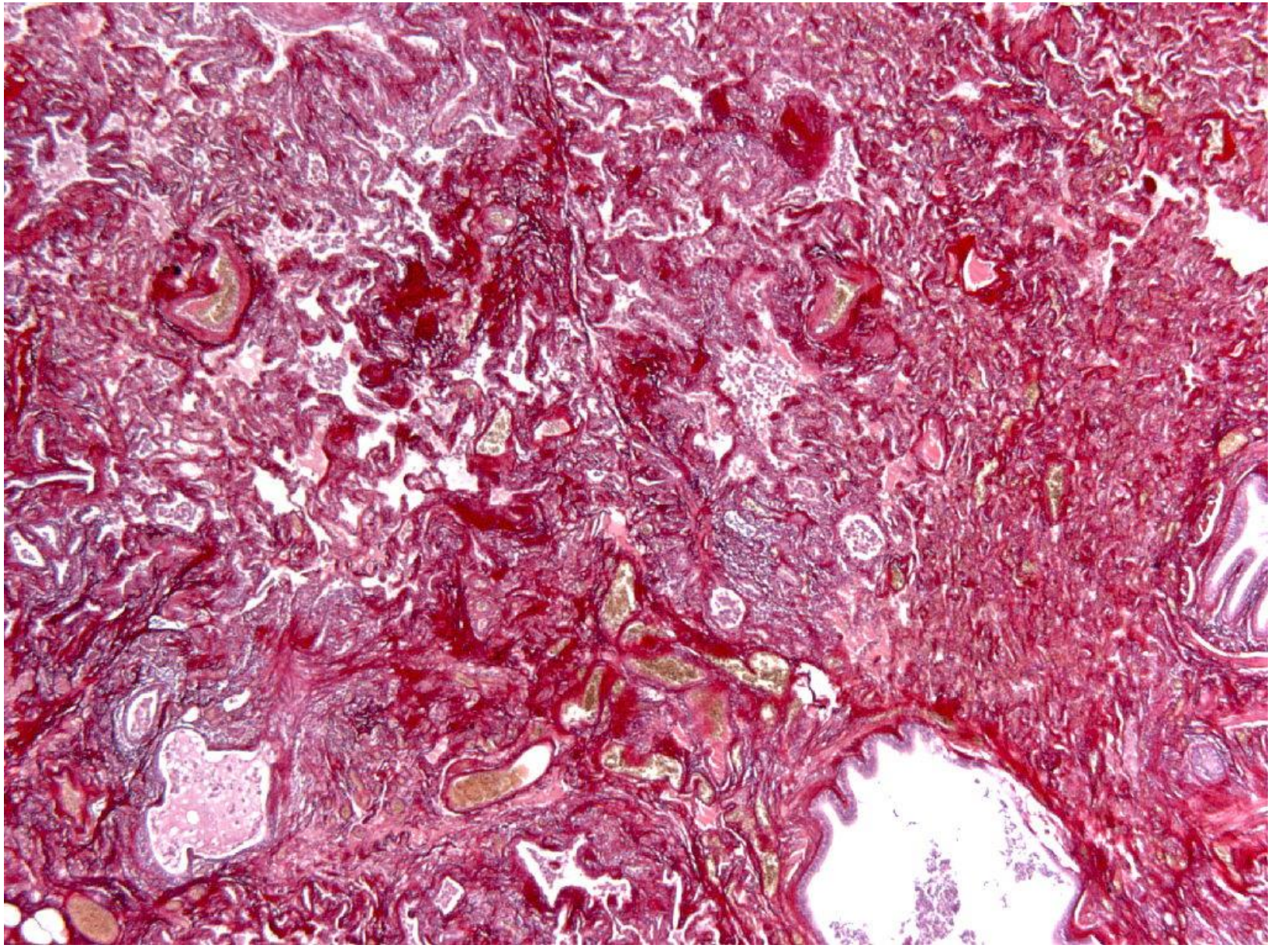

# Fibrose : dépôt de matrice extracellulaire (collagène….)

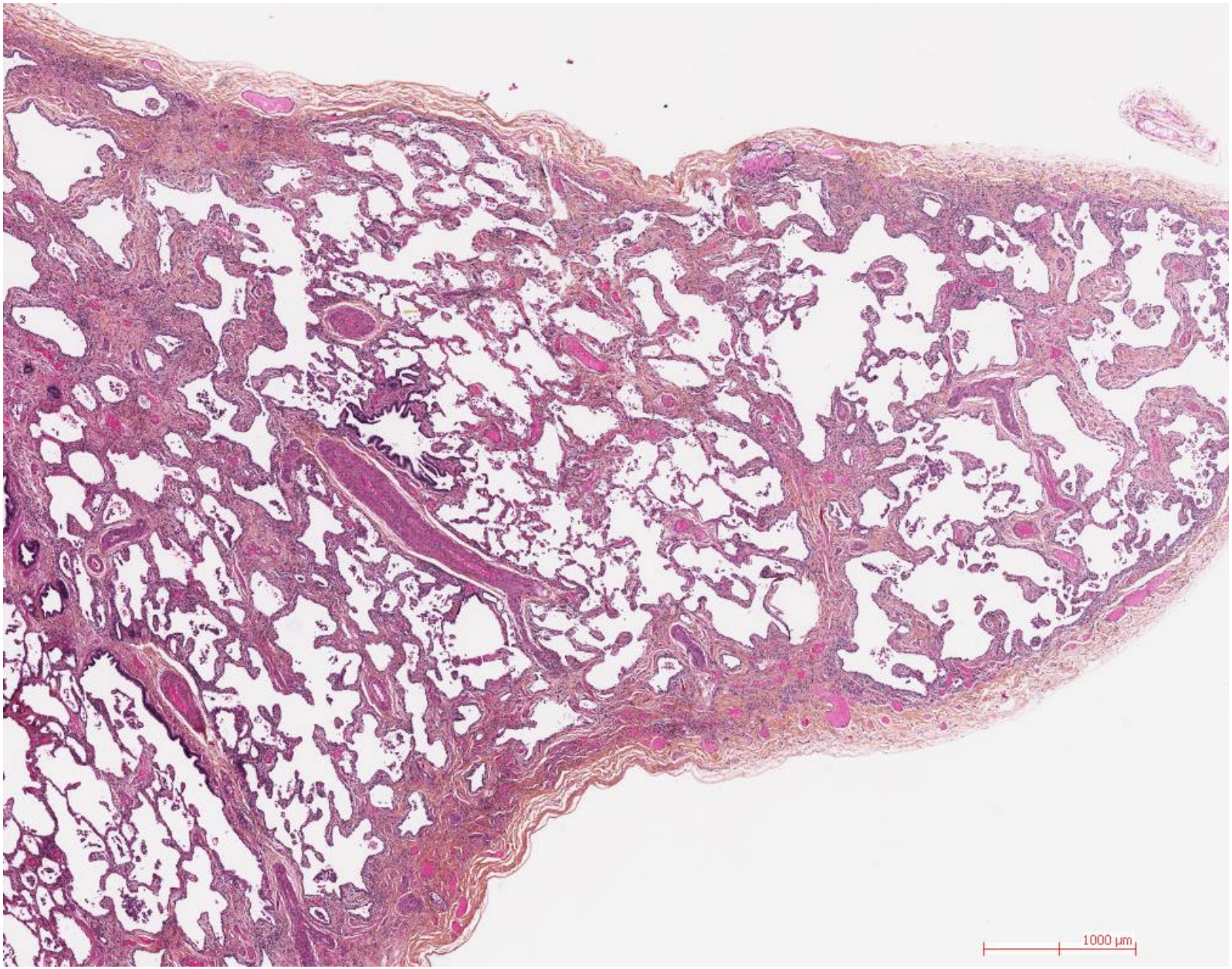

# Rayon de miel (histologique):

## Cavités néoformées contenant du mucus

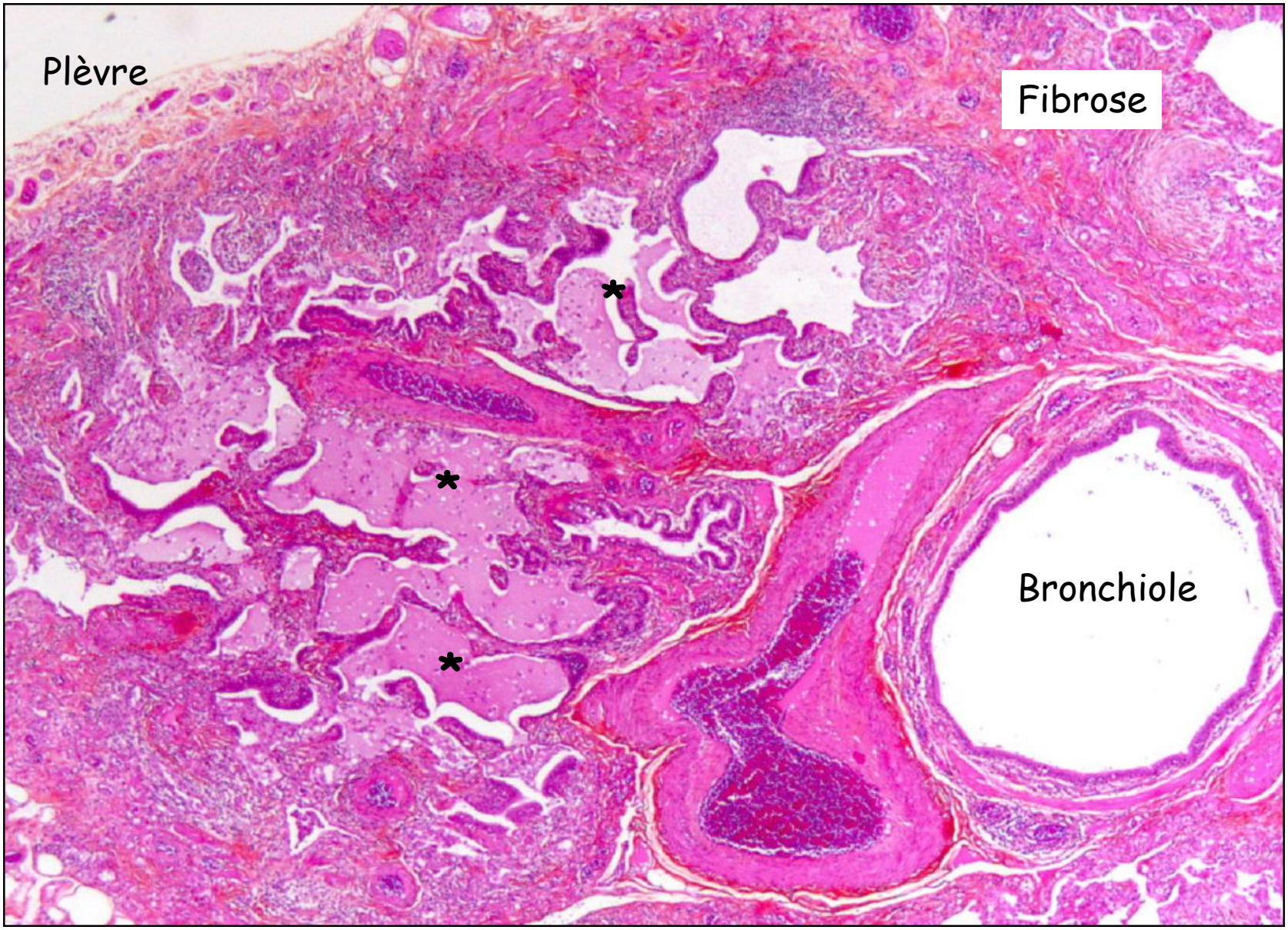

# Foyer fibroblastique

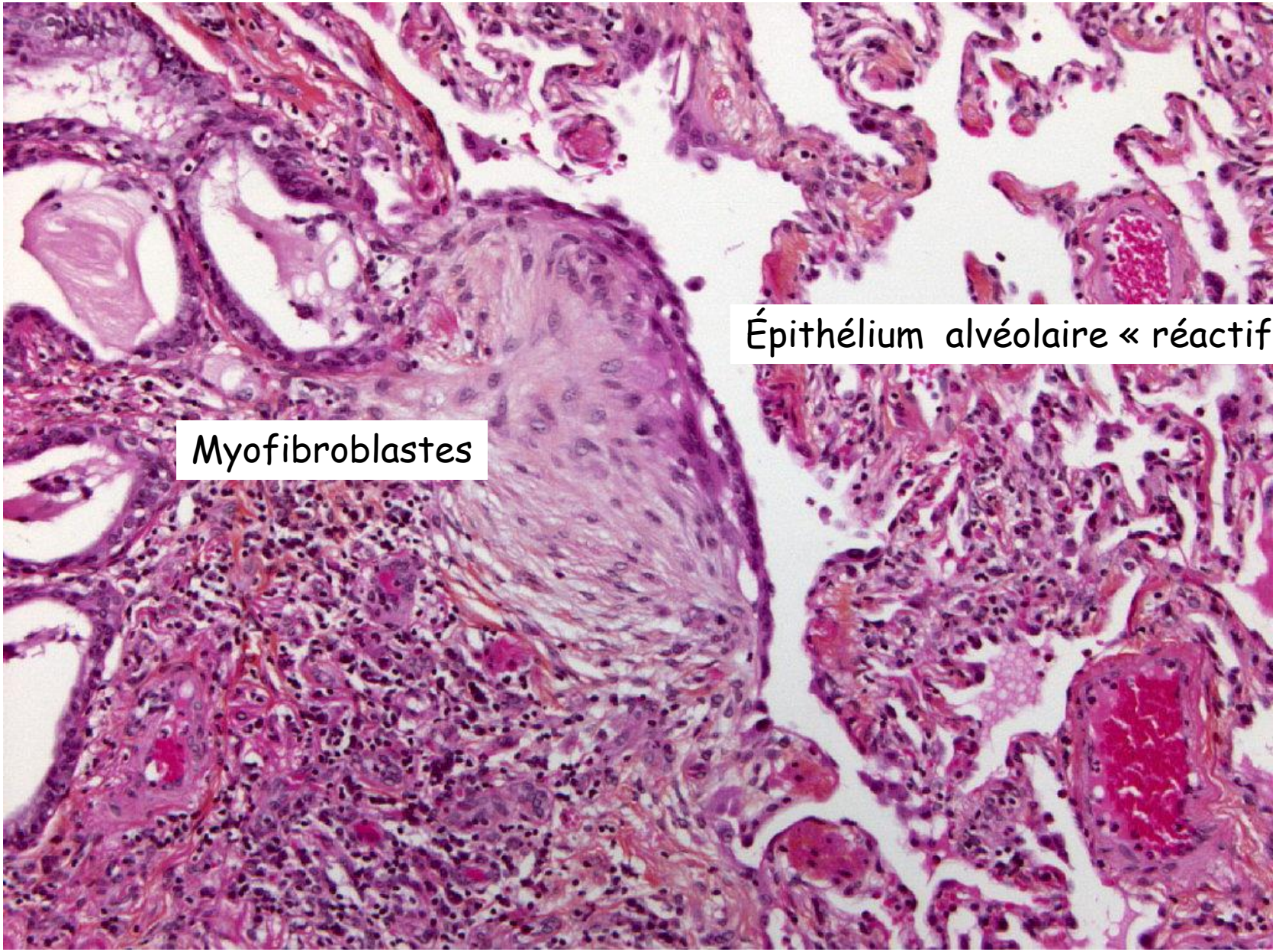

# Pneumonie organisée (ex BOOP)

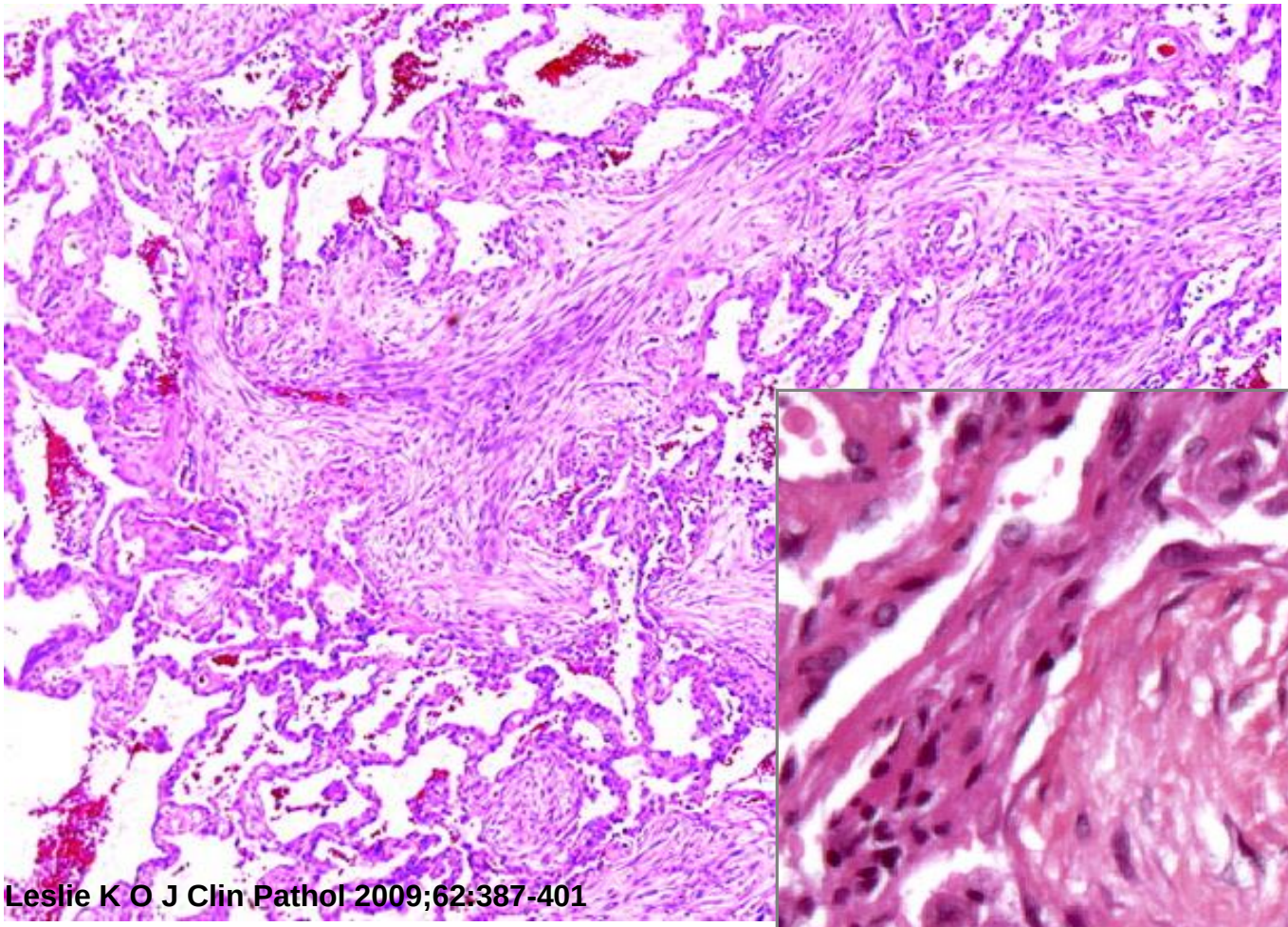


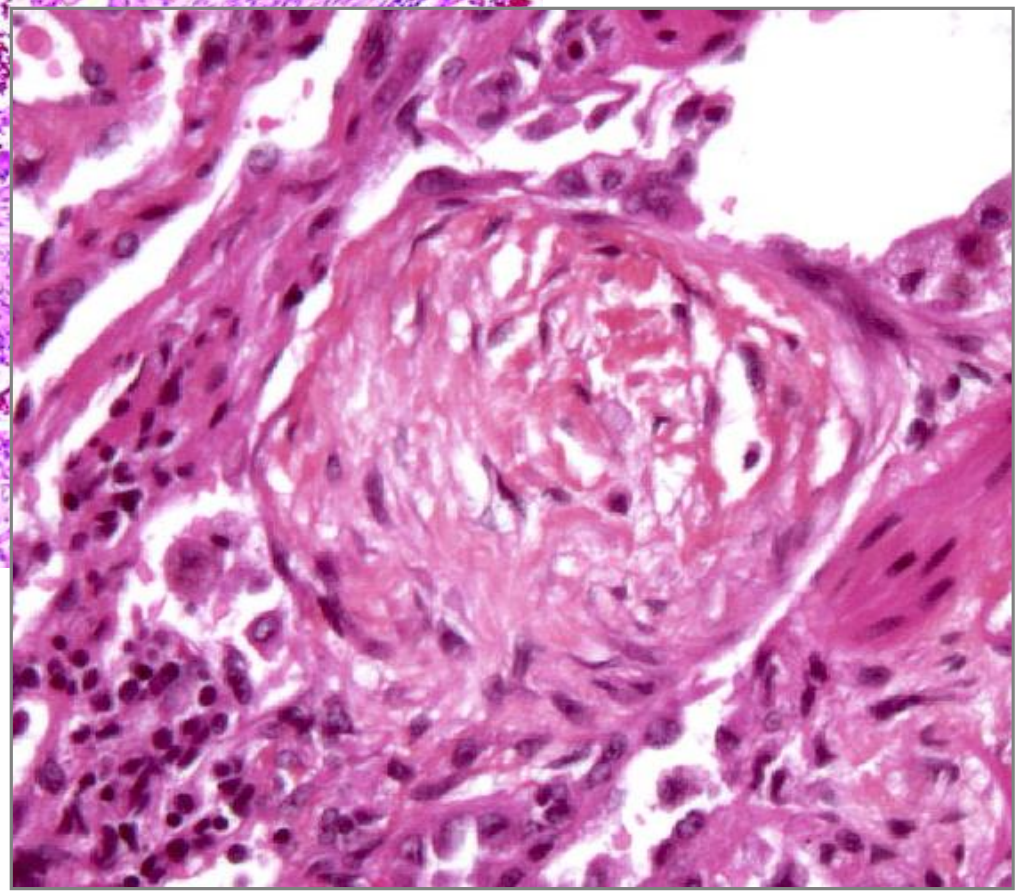

Bourgeons endo-alvéolaires
Tissu conjonctif jeune, oedème

# Granulome vrai / Ebauche de granulome

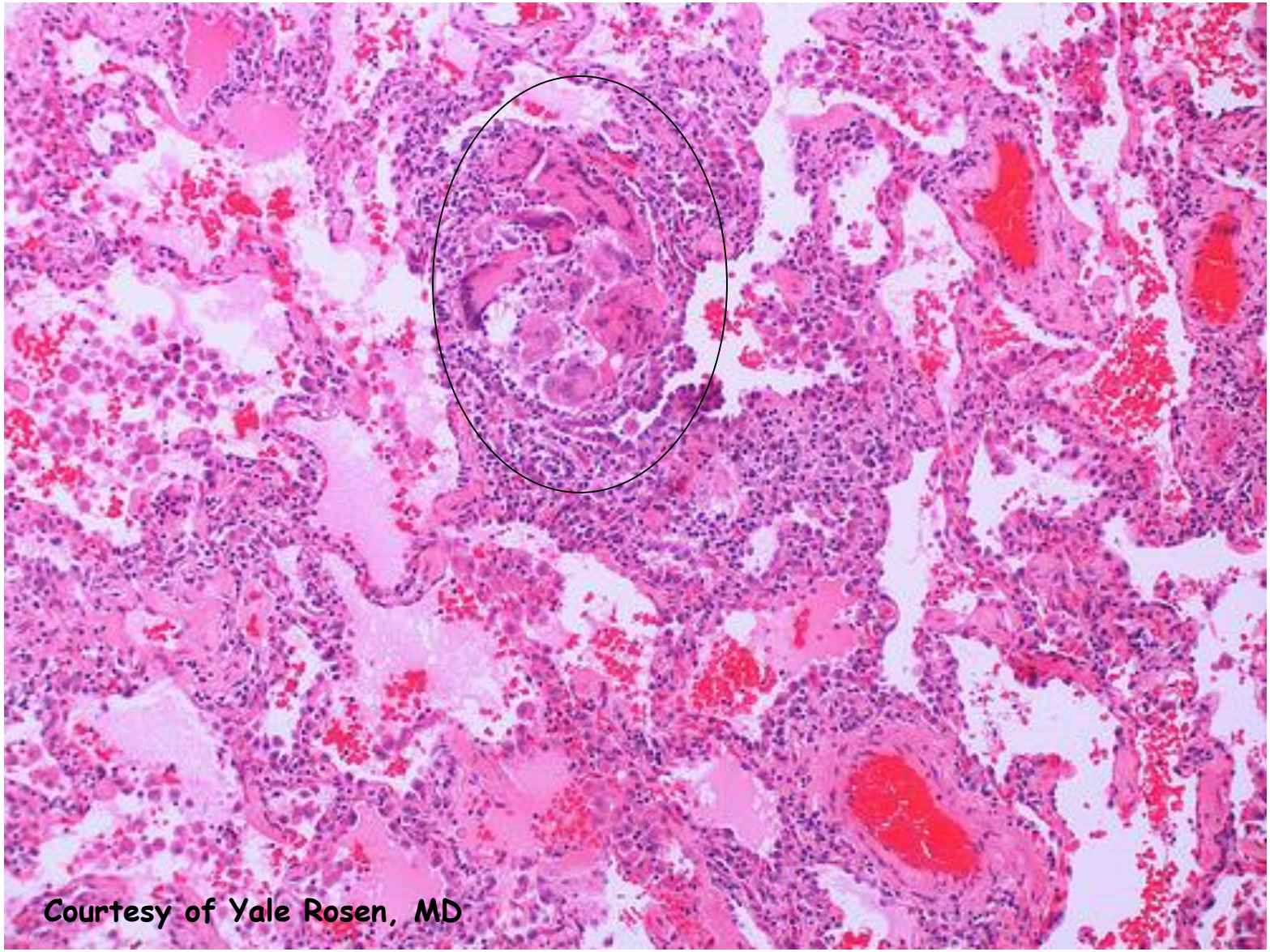

# Infiltrat lymphoïde dense avec hyperplasie folliculaire

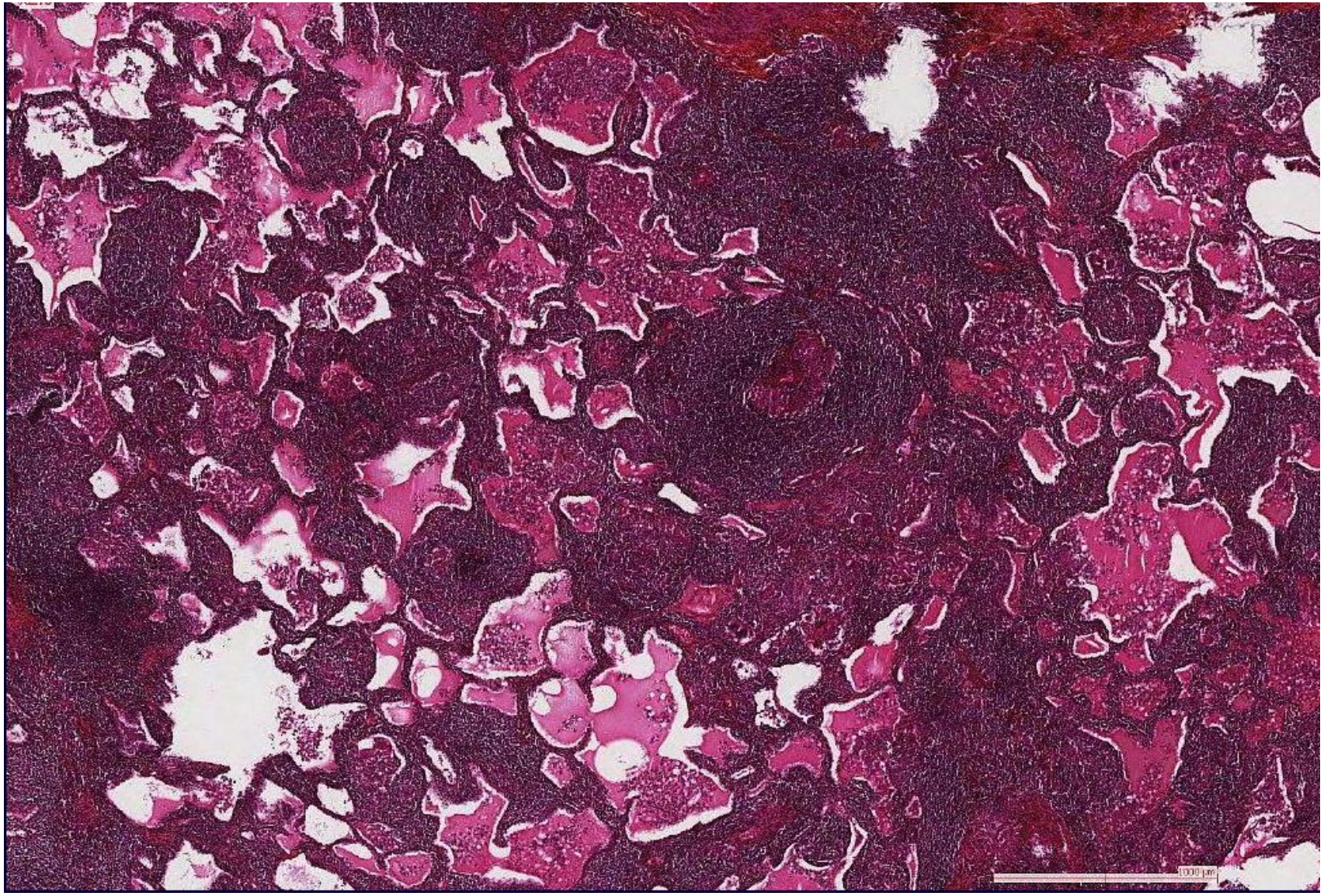

# Population cellulaire anormale

## Histiocytose X

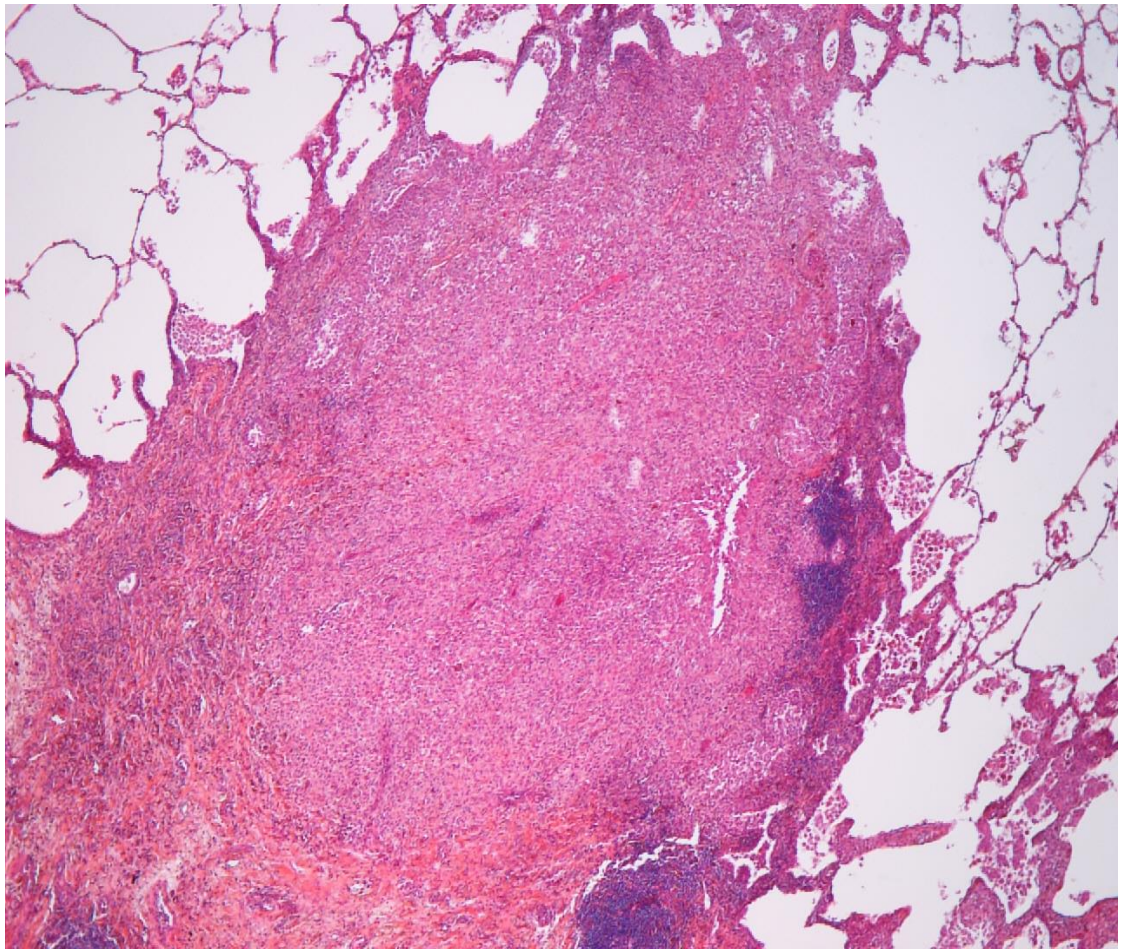

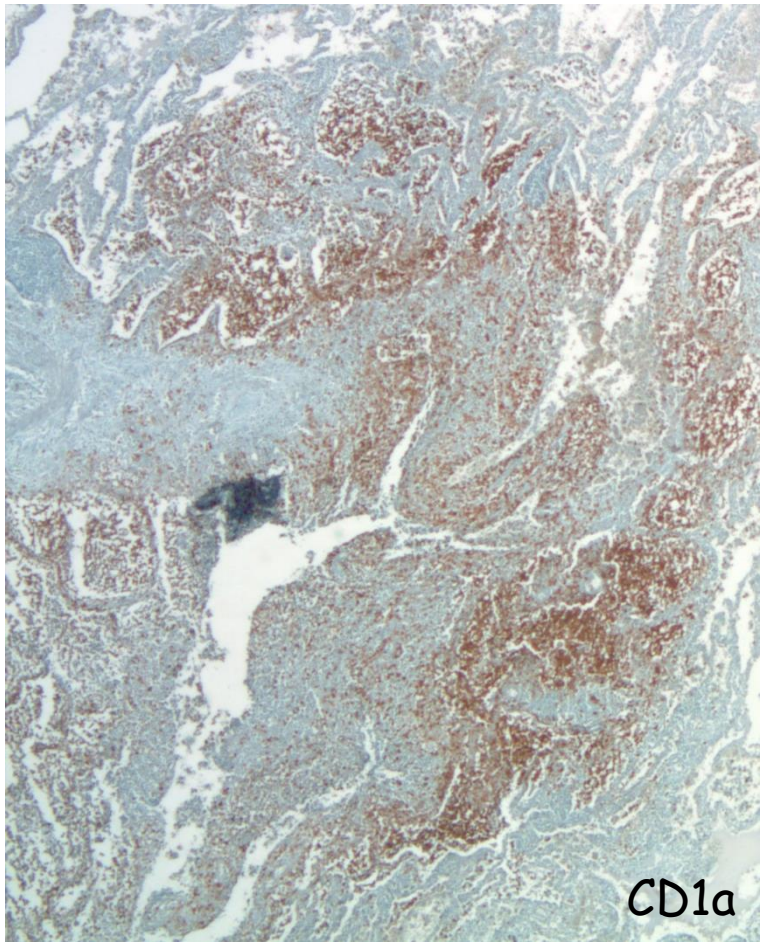

# Biopsie pulmonaire : diagnostics fréquents

- Intégration des lésions élémentaires
  pour aboutir à un « pattern » lésionnel

- Biopsie chirurgicale proposée si clinique / biologie / imagerie ne permettent pas de conclure, ou de prendre décision thérapeutique

- Problème diagnostique le plus fréquent devant une PID chronique:

  PIC (FPI) / PINS / Hypersensibilité (PHS) ?

  Éventuellement granulomatose « vieillie », pneumoconiose,
  Fibroélastose pleuro-pulmonaire, Histiocytose X, LAM ?

# Pneumopathie Interstitielle Commune

## CRITÈRES DE PNEUMOPATHIE INTERSTITIELLE COMMUNE (PIC CERTAINE)
*(présence des 4 critères)*

- ☐ Fibrose marquée/distorsion architecturale, ± rayon de miel de distribution sous-pleurale/ paraseptale prédominante
- ☐ Atteinte disséminée du parenchyme par la fibrose
- ☐ Présence de foyers fibroblastiques
- ☐ Absence de signes suggérant un autre diagnostic *(cf ci-contre)*

## ANOMALIES HISTOPATHOLOGIQUES SUGGÉRANT UN AUTRE DIAGNOSTIC
*(un au moins des 6 critères)*

- ☐ Membranes hyalines
- ☐ Pneumopathie organisée (bourgeons fibro-inflammatoires alvéolaires)
- ☐ Granulomes
- ☐ Infiltration cellulaire inflammatoire interstitielle marquée à distance du rayon de miel
- ☐ Anomalies prédominantes centrées sur les voies aériennes
- ☐ Autres signes suggérant un autre diagnostic

## PIC PROBABLE

- ☐ Fibrose marquée/distorsion architecturale, ± rayons de miel
- ☐ Absence soit d'atteinte disséminée du parenchyme par la fibrose, soit de foyers fibroblastiques (mais pas absence des 2 critères)
- ☐ Absence de signes suggérant un autre diagnostic *(cf ci-dessus)*

## PIC POSSIBLE

- ☐ Fibrose parenchymateuse disséminée ou diffuse, avec ou sans inflammation interstitielle
- ☐ Absence d'autres critères de PIC
- ☐ Absence de signes suggérant un autre diagnostic *(cf ci-dessus)*

# Pneumopathie Interstitielle Commune

## Diagnostic sur cryobiopsie

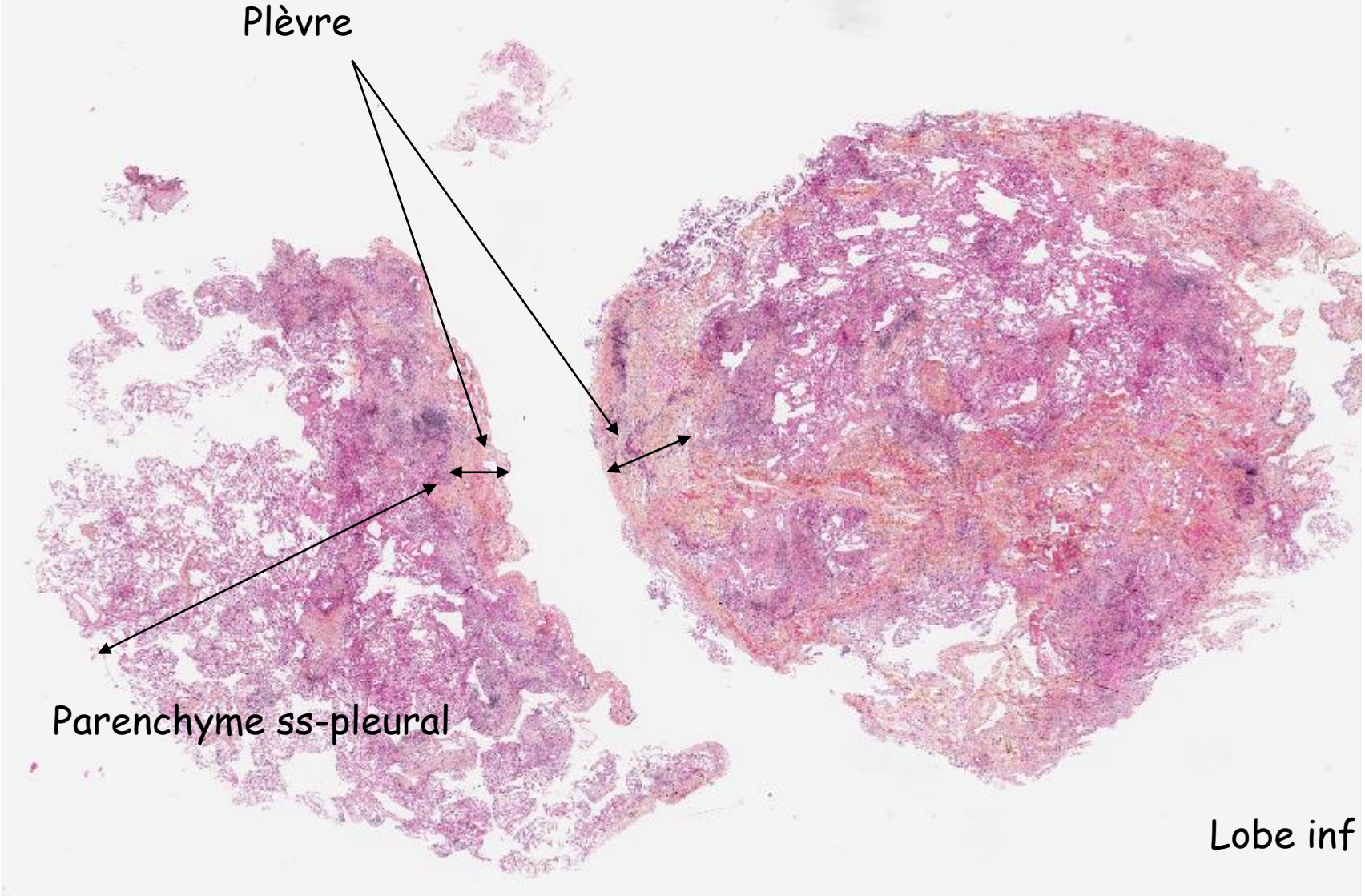

# Pneumopathie Interstitielle Commune

## Diagnostic sur cryobiopsie

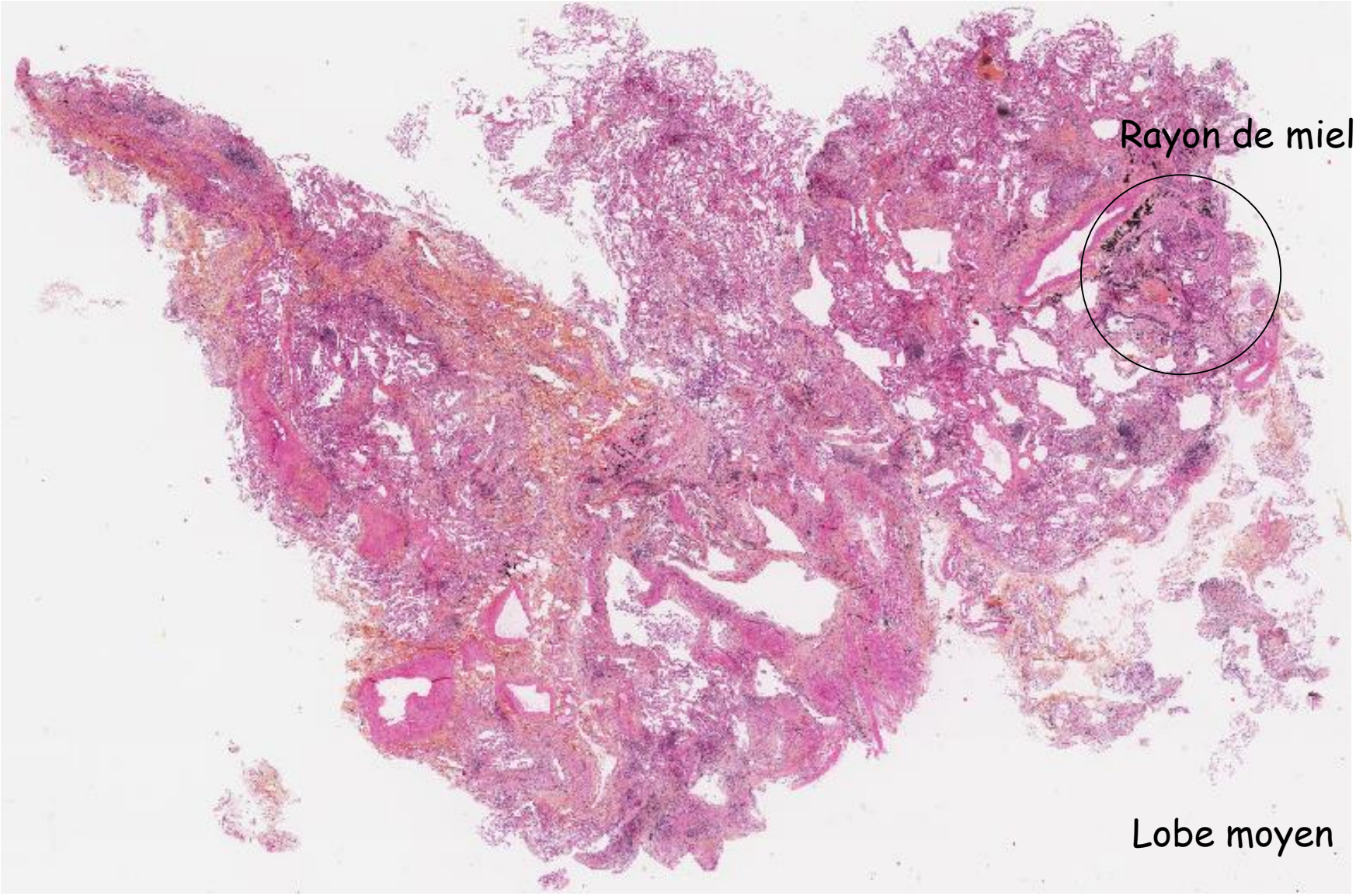

# Pneumopathie Interstitielle Non Spécifique

- Atteinte diffuse (pas d'hétérogénéité)
- Architecture conservée (= non mutilant, pas de RM)

PINS cellulaire:
infiltrat intestitiel
cellules mononuclées (lympho, macro)

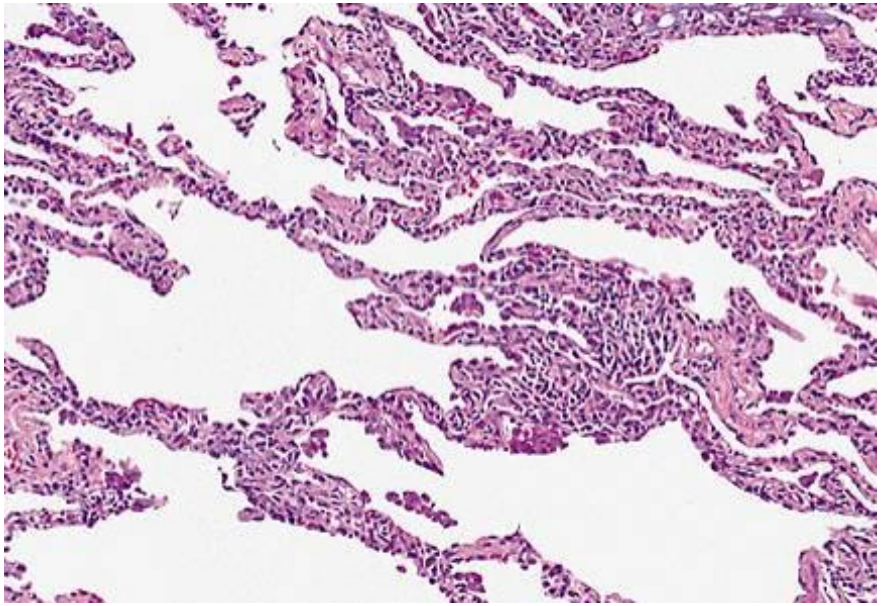

PINS fibrosante:
dépôts de collagène ds cloisons et septa

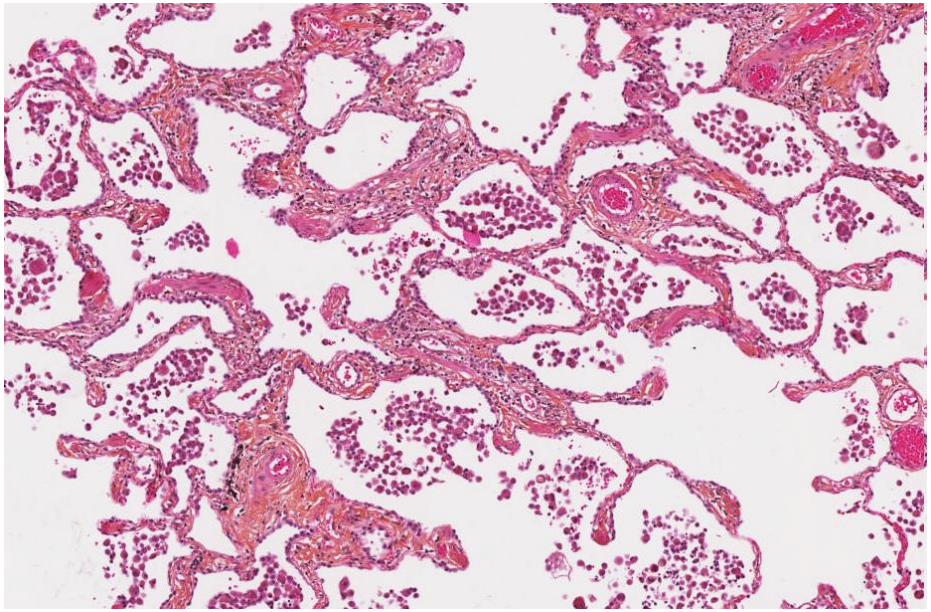

# Pneumopathie d'hypersensibilité

- Lésions dépendent de l'évolutivité de la maladie / de l'exposition
- Intérêt du LBA (classique lymphocytose CD8)
- Lésions inflammatoires +/- ébauches de granulomes +/- fibrose
- Lésions svt bronchiolo-centriques
- Parfois pattern pseudo-PIC (PHS chronique)

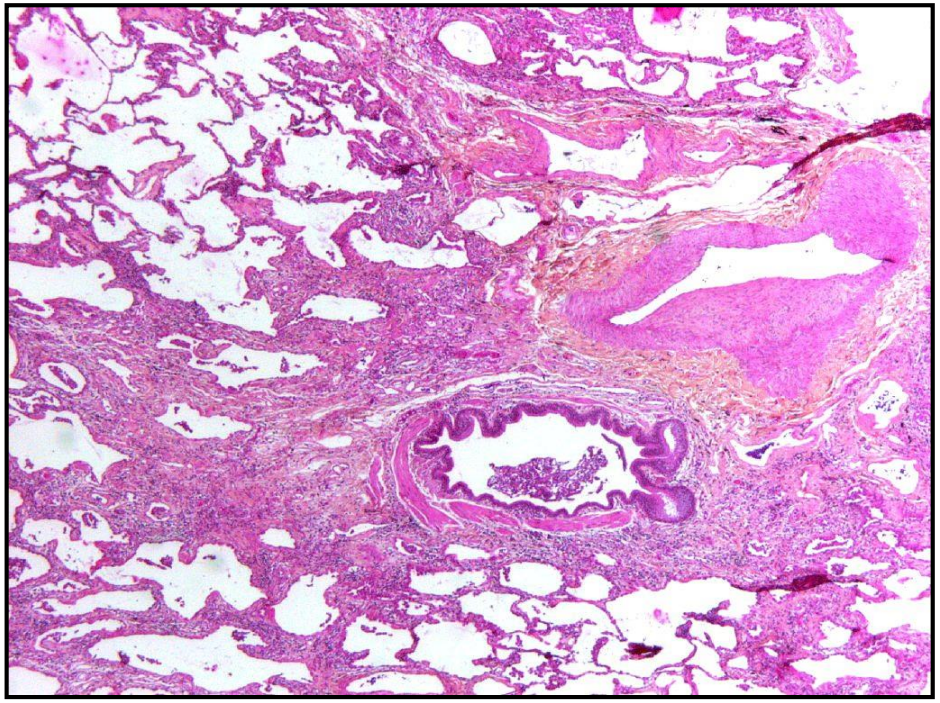

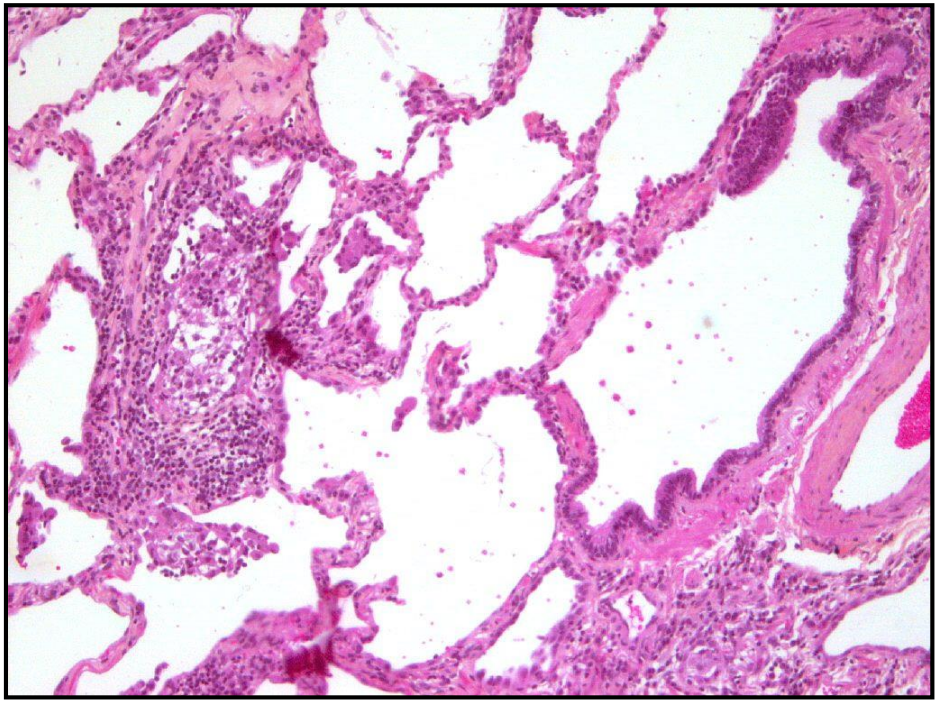

Prédominance centrolobulaire
Fibrose + Infiltrat lymphoïde
Rares granulomes mal formés

# CONCLUSION

- Différents modes de prélèvement à adapter à la PID suspectée
- Biopsie chirurgicale proposée si clinique / biologie / imagerie ne permettent pas de conclure, ou de prendre décision thérapeutique
- Rôle de la cryobiopsie à définir
- Intégration des lésions élémentaires
  pour aboutir à un « pattern » lésionnel
- Certains « patterns » histologiques se retrouvent dans des maladies de nature très différente
- Valeur de la discussion multidisciplinaire